

Tavşan Hastalıkları

[Rabbit Diseases]

Editör
Serhat ÖZSOY



iuc-universitypress.org

IUC
UNIVERSITY
PRESS

Tavşan Hastalıkları

Bu kitap, Cumhuriyetimizin kuruluşunun 100. yılı anısına “Cumhuriyetin 100. Yılına 100 Kitap” projesi kapsamında İstanbul Üniversitesi-Cerrahpaşa tarafından yayımlanmıştır.

Editör
Serhat Özsoy

Kasım 2023



Tavşan Hastalıkları

Editör: Serhat Özsoy

Kurum: İstanbul Üniversitesi-Cerrahpaşa, Veteriner Fakültesi, Yabani Hayvan Hastalıkları ve Ekoloji Ana Bilim Dalı, İstanbul, Türkiye

E-posta: serhatozsoy@yahoo.com

Yayıncı



Adres: Üniversite Mahallesi, 34320 Avcılar/İstanbul

E-posta: iucpress@iuc.edu.tr

E-ISBN: 978-605-7880-24-6

DOI: 10.5152/6200

İstanbul Üniversitesi-Cerrahpaşa Yayınevi Seri No: 11

Yayıncılık Hizmetleri



© 2023. Telif hakkı yazarlara aittir. Bu kitaptaki bölümler açık erişimli olup Creative Commons Atıf 4.0 Uluslararası Lisansı altında dağıtılmaktadır. Bu lisans kullanıcılara, bölümleri herhangi bir amaç için indirme, çoğaltma ve yayımlanan bölümler üzerinde çalışma imkânı sunar. Böylece yayınlarımızın en geniş şekilde yayılmasını ve daha geniş bir etkiye sahip olmasını sağlar.

Sorumluluk Reddi

Kitapta yayımlanan metinlerin/bölümlerin ifadeleri veya görüşleri yazar(lar)ın ve editör(ler)in görüşlerini yansıtır. İÜC Yayınevi ve İstanbul Üniversitesi-Cerrahpaşa yazıların içeriğinden sorumlu değildir. Yayımlanan kitaplardaki çalışmaların doğru ve iyi araştırılmış olması ve metinlerde ifade edilen görüşlerin tutarlılığı yazar ve editörlerin sorumluluğundadır. İÜC Yayınevi ve İstanbul Üniversitesi-Cerrahpaşa, yazarlara çalışmalarını bilimsel toplulukla paylaşmak için bir platform sağlamaktadır.

Atıf için: Özsoy, S. (Ed.). (2023). *Tavşan hastalıkları*. İstanbul: İÜC Yayınevi.

YAZARLAR

Aynur Demir

*İstanbul Üniversitesi-Cerrahpaşa, Veteriner Fakültesi,
Cerrahi Ana Bilim Dalı, İstanbul, Türkiye*

Özlem Güzel

*İstanbul Üniversitesi-Cerrahpaşa, Veteriner Fakültesi,
Cerrahi Ana Bilim Dalı, İstanbul, Türkiye*

Serhat Özsoy

*İstanbul Üniversitesi-Cerrahpaşa, Veteriner Fakültesi,
Yabani Hayvan Hastalıkları ve Ekoloji Ana Bilim Dalı,
İstanbul, Türkiye*

İÇİNDEKİLER

REKTÖRÜN ÖN SÖZÜ XIV

ÖN SÖZ XV

GİRİŞ..... XVI

BÖLÜM 1: TAVŞANLARIN ÖZELLİKLERİ

Serhat Özsoy

1. Evcil Tavşanın (*Oryctolagus cuniculus*)
Biyolojik Karakterleri 1
2. Evcil Tavşanın Orijini 1
3. Yabani Tavşanlar 1
4. Tavşan Irkları 2
5. Günlük Ritim 2
6. Evcil Tavşanların Barınakları 2
7. Ekzersiz 3
8. Kazma-Tünel Açma 3
9. Arkadaşlık 3
10. İlişki-Bağlanma 3
11. İdrar ve Dışkı Kumları 4
12. Termoregulasyon 4

BÖLÜM 2: TAVŞANLARDA ANESTEZİ VE ANALJEZİ

Özlem Güzel

1. Tavşanlarda Anestesi ve Analjezi 6
2. Tavşanların Tutulmaları ve Tespit Edilmeleri 6
3. Anestezi Sürecinde Morbidite Riski 6
4. Tavşanın Mevcut Hastalıkları 7
5. Cüsse – Boyut 7
6. Endotrakeal Entübasyon 7
7. Ağrı 7
8. Gastrointestinal Sistem 7
9. Tavşan Anestezisine Yaklaşım 7
10. Preanestezik Hazırlık 7

11. Damar Yolunun Açılması 7
12. Preoksijenizasyon 7
13. Premedikasyon 7
14. Antikolinergik İlaçlar 7
15. Fenotiyazin Derivelere 8
16. Asepromazin 8
17. Benzodiazepinler 8
18. Diazepam ve Midazolam 8
19. Alfa 2 Adrenerjik Agonistler: Ksilazin,
Medetomidin ve Deksmetomidin 8
20. Ksilazin 8
21. Medetomidin 8
22. Deksmetomidin 8
23. Anestezi İndüksiyonu 9
24. Ketamin 9
25. Tiletamin 9
26. Propofol 9
27. Alfaksalon 9
28. İnhalasyon Anestezikleri 9
29. İzofluran 9
30. Sevofluran 10
31. Nöroleptanaljezi 10
32. Bölgesel Anestezi ve Lokal Blokaj 10
33. Tavşanlarda Endotrakeal Entübasyon 10
34. Larinks Görülerek Entübasyon Yapılması 10
35. Kör Entübasyon 10
36. Nazal Entübasyon 11
37. Supraglottik Hava Yolu Cihazları 11
38. Anestezi Süresince Hastaların İzlenmesi 12
39. Sıvı Sağaltımı 12
40. Anesteziden Uyanma 12
41. Ağrının Değerlendirilmesi 13
42. Analjezi 13
43. Diğer Postoperatif Ağrı Giderici Faktörler 13

44. Tavşanlarda Kullanılan Antagonist İlaçlar	13
45. Doksapram	13
46. Naloksan.....	13
47. Acil Durumlar	13
48. Anesteziye Bağlı Komplikasyonlar	14

BÖLÜM 3: BESLENME VE BESİNLER

Serhat Özsoy

1. Sindirim Fizyolojisi	16
2. Gıdaların Sindirilmesi	17
3. Arka Sindirim Yolunun Anatomisi	17
4. Arka Sindirim Yolunun Hareketi	18
5. Sekum Fermentasyonu	19
6. Sekotrofların Sindirimi ve Çıkarılması.....	19
7. Enerji Metabolizması	19
8. Su Metabolizması	20
9. Elektrolit Değişimi.....	20
10. Asit-Baz Dengesi	20
11. Kalsiyum Metabolizması	20
12. Beslenme.....	21
13. Tavşanların Diyet Gereksinimleri	21
14. Karbonhidrat.....	21
15. Tavşanlarda Sindirilebilir (Fermente olabilir) ve Sindirilemeyen Lif	22
16. Sekumdaki Fermente Olabilir Lifin Sindirimi 22	
17. Sindirilemeyen Lifin Önemi.....	22
18. Pet Tavşanlar için Lif Kaynakları	23
19. Oligosakkaritler	23
20. Proteinler	23
21. Yağlar	24
22. Vitaminler	24
23. Vitamin A.....	24
24. Vitamin D	24
25. Vitamin E.....	25
26. Vitamin K.....	25
27. B Kompleks Vitaminler	25
28. Vitamin C.....	25
29. Mineraller	25

30. Kalsiyum	25
31. Fosfor	26
32. Tuz Yalama Taşları ve Mineral Blokları.....	26
33. Pet Tavşanlar için Çayır ve Ot	26
34. Ticari Tavşan Gıda Tipleri.....	27
35. Pelet Yemler.....	27
36. Sıkılaştırılmış ya da Genişletilmiş Yemler	27
37. Obesite	27

BÖLÜM 4: KLİNİĞE GİRİŞ VE KLİNİK UYGULAMALAR

Serhat Özsoy

1. Klinik Geçmiş (Anamnez)	29
2. Irk İnsidensi	29
3. Yaş	30
4. Yetiştirme	30
5. Yeme ve İçme	30
6. İdrar ve Dışkı Yapma	30
7. Muayene Sırasında Tavşanların Tutulması	31
8. Dış Özellikler ve Fiziksel Muayene.....	31
9. Dış Özellikler	31
10. Klinik Muayene	32
11. Genel Durum	32
12. Genel Davranışları.....	32
13. Yürüyüş	35
14. Cinsiyet, Yaş ve Cinsel Olgunluk	35
15. Deri, Tüylar ve Mukoz Membranların Muayenesi	35
16. Perineum Bölgesinin Muayenesi.....	35
17. Rektal ısı	36
18. Abdominal Palpasyon ve Askültasyon	36
19. Askültasyon ve Solunumun	36
20. Değerlendirilmesi.....	37
21. Yüz, Baş ve Ağız Boşluğunun Muayenesi.....	37
22. Gözün Muayenesi.....	37
23. Üreme ve Kısırlaştırma	37
24. Östrus Siklusu	37
25. Çiftleşme ve Gebelik.....	38
26. Doğum	38

27. Süt Verme ve Anne Bakımı.....	38
28. Yetim Hayvanların Yetiştirilmesi.....	39
29. Yalancı Gebelik.....	39
30. Kısırlaştırma Tavsiyesi.....	39
31. Bacak Halkaları.....	39
32. Aşılama ve Koruyucu Hekimlik.....	40
33. Aşılama.....	40
34. Myxomatosis Aşısı.....	40
35. Viral Hemoraji Hastalığı (VHH).....	40
36. Viral Hemoraji Hastalığı ve Myxomatosis Kombinasyonu Aşılar.....	40
37. Tavşanlardan Gelen Sağlık Riskleri.....	40
38. Stres.....	40
39. Davranış Problemleri ve Saldırganlık.....	41
40. Hospitalizasyon ve Klinik Teknikler.....	41
41. Tavşanların Hospitalizasyonu.....	41
42. Ötenazi.....	41
43. Klinik Teknikler.....	41
44. Kimyasal Kısıtlama.....	41
45. Kan Örneği Toplanması.....	42
46. İdrar Toplanması.....	42
47. İlaç Uygulamaları.....	42
48. Deri Altı İnjesiyon.....	42
49. Kas İçi İnjesiyon.....	43
50. Damar içi injeksiyon.....	43
51. İntraosseous Uygulama.....	43
52. İntraperitoneal Uygulama.....	43
53. Ağız Yolu.....	44
54. Beslenme Desteği.....	44
55. Nasogastrik Tüpler.....	44
56. Mide Tüpleri.....	45
57. Faringostomi ve Gastrotomi Tüpleri.....	45
58. Yakalık.....	45

BÖLÜM 5: KLİNİK PATOLOJİ

Serhat Özsoy

1. Örnek Toplama.....	47
2. Açlık ve Diğer Fizyolojik Parametreler.....	47

3. Hematoloji.....	48
4. Kan Hücrelerinin Morfolojik Karakterleri.....	48
5. Alyuvar Parametreleri.....	49
6. Beyaz Kan Hücreleri.....	49
7. Total Beyaz Kan Hücre Sayısı.....	49
8. Nötrofiller.....	49
9. Lenfositler.....	49
10. Eosinofiller.....	49
11. Bazofiller.....	49
12. Monositler.....	49
13. Biyokimya.....	49
14. Glukoz.....	49
15. Total Protein.....	51
16. Albumin.....	51
17. Globulin.....	51
18. Kolesterol ve Trigliseritler.....	51
19. Amilaz.....	51
20. Bilirubin.....	51
21. Alanin Aminotransferaz (ALT).....	51
22. Aspartat Aminotransferase (AST).....	52
23. γ -Glutamyl Transferase (GGT).....	52
24. Alkalin Fosfataz (AF).....	52
25. Safra Asitleri.....	52
26. Üre.....	52
27. Kreatinin.....	52
28. Elektrolitler.....	53
29. Sodyum.....	53
30. Potasyum.....	53
31. Kalsiyum.....	53
32. Fosfat.....	54
33. Parathroid Hormon (PTH).....	54
34. Seroloji.....	54
35. İdrar Muayenesi.....	54
36. Dışkı Muayenesi.....	54
37. Tüylerin Laboratuvar Muayenesi.....	55
38. Serebrospinal Sıvı.....	55

BÖLÜM 6: SİNDİRİM YOLU BOZUKLUKLARI*Serhat Özsoy*

1. Sindirim Fizyolojisi	57
2. Bağırsak Mikroflorası	59
3. Diyet	59
4. Yaş ve Yetiştirme	59
5. Su ve Elektrolit Değişimi Üzerine Sindirim Hastalıklarının Etkisi.....	59
6. Gastrointestinal Hareket Azlığı ve Trichobezoar (kıl yumakları).....	60
7. İştahsızlık ve Yağlı Karaciğer Hastalığı.....	60
8. Obesite, Gebelik Toksemisi ve Yağlı Karaciğer Hastalığı	60
9. Gastrointestinal Hareket Azlığının Tanısı, Tedavisi ve Yağlı Karaciğer Hastalığının Önlenmesi	61
10. Mide Ülseri	62
11. Mide Genişlemesi ve Bağırsak Tıkanıklığı	63
12. Bağırsaktaki Yabancı Cisimlerin Operasyon ile Uzaklaştırılması	64
13. Sekotrofi Bozuklukları.....	65
14. Normal Sekotrofi	65
15. Yenmemiş Sekotrof ve İshal Arasındaki Ayrım	65
16. Sekotrofiyi Etkileyen Fiziksel Bozukluklar.....	65
17. Sekotrofun Kıvamı	66
18. Sekum Durgunluğu	66
19. Dysautonomia.....	67
20. Mukoid Enteropati.....	67
21. Koksidiyoz	68
22. Bağırsak Koksidiyozu	68
23. Karaciğer Koksidiyozu.....	68
24. Klostridyal Enterotoksemi	69
25. Koliform Enteritis	70
26. Tyzzer'in Hastalığı.....	70
27. Enteritise Neden Olan Viral Etkenler	70
28. Rotavirus.....	70
29. Coronavirus.....	70

BÖLÜM 7: GÖZ HASTALIKLARI*Aynur Demir*

1. Gözün Bezleri	72
2. Nasolakrimal Sistem	73
3. Konjunktival Flora	73
4. Gözün Muayenesi.....	73
5. Pet Tavşanlarda Oftalmik Bozukluklar ve Dental Hastalıklar Arasındaki İlişki.....	74
6. Doğusal Göz Bozuklukları	74
7. Buphthalmia.....	74
8. Kongenital Göz Kapağı Bozuklukları.....	74
9. Konjunktival Hiperplazi	75
10. Konjunktiva ve Göz Kapaklarının Hastalıkları	75
11. Üçüncü Göz Kapağının Derin Bezinin Prolapsusu.....	75
12. Konjunktivitis	75
13. Epiphora.....	75
14. Dacryocystitis	76
15. Nasolakrimal Kanalin İrrigasyonu	76
16. Göz Küresinin Hastalıkları	77
17. Keratitis, Keratokonjunktivitis ve Kornea Ülseri	77
18. Uveitis	77
19. Encephalitozoon Cuniculi'ye Bağlı Uveitis.....	77
20. Katarakt	78
21. Lenfoma	78
22. Tavşan Gözünün Enukleasyonu	78

BÖLÜM 8: ORTOPEDİ*Serhat Özsoy*

1. Tavşan İskeletinde Görülen Tümörler.....	83
2. Osteomyelitis ve Septik Arteritis	83
3. Postoperatif Bakım.....	83

**BÖLÜM 9: NÖROLOJİK VE
LOKOMOTOR HASTALIKLAR***Serhat Özsoy*

1. Nörolojik Hastalıklar	85
2. Encephalitozoon Cuniculi.....	86

3. Encephalitozoon Cuniculi İnfeksiyonunun Klinik Görünümü	86
4. Nörolojik Belirtiler	86
5. Akut	86
6. Kronik	86
7. Böbrek Hastalıkları	86
8. Göz Hastalıkları	86
9. Encephalitozoon Cuniculi ile İlgili Merkezi Sinir Sistemi Belirtileri	86
10. Vestibular Hastalık	86
11. Encephalitozoonosis ve Pasteurellosis Arasındaki Farklılıklar	86
12. Vestibular Hastalıklı Tavşanların Prognozu ve Tedavisi	87
13. Kortikosteroidler	87
14. Antibiyotikler	88
15. Belirtilere Yönelik Tedavi	88
16. Bulla Osteotomisi	88
17. Nöbet	88
18. Tavşanlarda Generalize Kas Zayıflığı	88
19. Tavşanlarda Generalize Kas Zayıflığının Mümkün Sebepleri	88
20. Hipokalemi	88
21. Toksinler	89
22. Splay Leg	89
23. Beslenmeye Bağlı Kas Bozuklukları	89
24. Spinal Bozukluklar	89
25. Spinal Kord Anatomisi	89
26. Pet Tavşanlarda Spinal Hastalıklarda Görülen Klinik Belirtiler	89
27. Vücudun Esnekliğindeki Bozulma ile İlgili Aşağıdakiler Meydana Gelir	90
28. Spinal Hastalıkların Sebepleri	90
29. Tavşanlarda Spinal Hastalıkların Tedavisi	90

BÖLÜM 10: KALP VE SOLUNUM HASTALIKLARI

Serhat Özsoy

1. Solunum Sisteminin Anatomi ve Fizyolojisi	92
2. Solunum Hastalıkları	92
3. Pasteurellosis	92

4. Pasteurellosis'e Bağlı Solunum Hastalıkları	93
5. Rinitis	93
6. Rinitisin Ayırıcı Tanısı	93
7. Otitis Media	94
8. Pnömoni	95
9. Pasteurellosis'in Tedavisi	95
10. Solunum Hastalıklarının Diğer İnfeksiyöz Sebepleri	95
11. Mantar Etkenler	95
12. Burundaki Yabancı Cisimler	95
13. Burun Boşluğunun Endoskopik Muayenesi	96
14. Solunum Güçlüğü	96
15. Isı Çarpması	97
16. Kardiyovasküler Hastalıklar	97
17. Kardiyomiyopati	98
18. Arteriosklerosis	98
19. Coronavirus	98

BÖLÜM 11: ÜROGENİTAL HASTALIKLAR

Serhat Özsoy

1. Ürogenital Yolun Anatomisi	100
2. Tavşanlarda Böbrek Fonksiyonu	101
3. Asit- Baz Bozukluklarına Böbreğin Cevabı	101
4. Kalsiyum Atılımı	101
5. İdrar Muayenesi	101
6. Alt Üriner Sistem Hastalıkları	102
7. Tavşanlarda Üriner Yol Hastalığında Hiperkalsemi ve Hiperkalsiürinin Rolü	102
8. Çamurlu İdrar	103
9. İdrar Yapamama ve Perineal Bölgede İdrar Tahrişi	103
10. Çamurlu İdrar ve İdrar Pışığı Gibi Alt Üriner Yolu Bozukluklarının Tedavisi	103
11. Alt Üriner Yol Hastalığı Bulunan Tavşanlarda Cerrahi Uygulamalar	104
12. Urolithiasis	104
13. Böbrek Hastalıkları	105
14. Encephalitozoon Cuniculi	105
15. Böbreğin Kalsifikasyonu	105

16. Böbrek Yetmezliği.....	105
17. Akut Böbrek Yetmezliği.....	105
18. Kronik Böbrek Yetmezliği.....	105

BÖLÜM 12: REPRODUKTİF HASTALIKLAR

Serhat Özsoy

1. Doğum.....	107
2. Yalancı Gebelik.....	107
3. Uterus Dışı Gebelik.....	108
4. Uterus Hastalıkları.....	108
5. Uterus Adenokarsinoma.....	108

BÖLÜM 13: GENEL CERRAHİ PRENSİPLERİ VE KISIRLAŞTIRMA

Serhat Özsoy

1. Derinin Hazırlanması.....	110
2. Cerrahi Hazırlık.....	110
3. Dikiş Teknik ve Materyalleri.....	110
4. Abdominal İnsizyonlar.....	111
5. Deri Dikişleri.....	111
6. Boşluklu Karın Organlarının Dikilmesi.....	111
7. Kısırlaştırma-Ovariohisterektomi.....	111
8. Kastrasyon.....	111

BÖLÜM 14: EVCİL TAVŞANLARIN İNFEKSİYÖZ HASTALIKLARI

Serhat Özsoy

1. Tavşan Parazitleri.....	114
2. Ektoparazitler.....	114
3. Pire.....	114
4. Bit.....	115
5. Uyuz.....	115
6. Endoparazitler.....	115
7. Bağırsak Kurtları.....	115
8. Tenyalar.....	115
9. Protozoa'lar.....	116
10. Koksidiyozis.....	116
11. Encephalitozoon Cuniculi.....	116

12. Tavşanlarda Encephalitozoon Cuniculi ile Birlikte Görülen Klinik Belirtiler.....	117
13. Encephalitozoon Cuniculi'nin Tanısı.....	117
14. Encephalitozoonosis'in Önlenmesi ve Kontrolü.....	118
15. Toxoplasma Gondii.....	118
16. Bakteriyel Hastalıklar.....	119
17. Pasteurellosis.....	119
18. Epidemiyoloji.....	119
19. Pasteurellosis'in Klinik Belirtileri.....	119
20. Rinitis.....	119
21. Pnömoni.....	120
22. Genital İnfeksiyon.....	120
23. Yara İnfeksiyonları ve Apseler.....	120
24. Dacryocystitis.....	120
25. Otitis Media.....	120
26. Pasteurellosis'in Belirlenmesi.....	120
27. Pasteurellosis'in Kontrolü.....	120
28. Pasteurellosis'in Önlenmesi.....	120
29. Pasteurellosis'in Tedavisi.....	120
30. Staphylococcus Aureus.....	121
31. Bordetella Bronchiseptica.....	121
32. Tyzzer'in Hastalığı.....	121
33. Salmonellosis.....	121
34. Escherichia coli.....	121
35. Clostridial Enterotoksemi.....	121
36. Bakteriyel Enteritisin Diğer Sebepleri.....	121
37. Treponematosi.....	122
38. Listeriosis.....	122
39. Paratuberculosis.....	122
40. Pseudotuberkülosis.....	122
41. Tularemia.....	122
42. Viral Hastalıklar.....	122
43. Myxomatosis.....	122
44. Myxomatosis'in Epidemiyolojisi.....	122
45. Myxomatosis'in Klinik Belirtileri.....	123
46. Bağışıklık.....	123

47. Myxomatosis'den İyileşme	123
48. Viral Hemoraji Hastalığı	123
49. VHH'nın Patogenesi	123
50. VHH'nın Epidemiyolojisi	123
51. VHH'nın Klinik Belirtileri	124
52. VHH'nin Tanısı	124
53. Aşılama	124
54. Papillomatosis	124
55. Coronavirus	124
56. Mantar İnfeksiyonları	124
57. Dermatophytosis	124
58. Aspergillosis	124

BÖLÜM 15: DIŞ HASTALIKLARI

Serhat Özsoy

1. Evcil Tavşanların Diş Anatomisi	126
2. Tavşanlarda Diş Şeklini Etkileyen Faktörler ..	127
3. Evcil Tavşanların Diş Bozuklukları	127
4. Evcil Tavşanlarda Diş Hastalıklarının Nedenleri	127
5. Tavşanlarda Diş Hastalıklarının Sebebi Olarak Metabolik Kemik Hastalığı	127
6. Tavşanlarda diş problemleri ile birlikte olan klinik bozukluklar	128
7. Taranma Azlığı	129
8. Sindirim Bozuklukları	129
9. Yenmemiş Sekotroflar	129
10. Çıkıntılı-Çentikli Dişler	129
11. Epiphora ve Dacrocystitis	129
12. Apseler	129
13. İnsizor Maloklüzyon	129
14. Yanak Dişlerinin Maloklüzyonu	130
15. Ağrı ve İştahsızlık	130
16. Dişlerin Muayenesi	130
17. Radyografi	131
18. Radyografinin Pozisyonu	131
19. Kontrastlı Çekim	132
20. Bilgisayarlı Tomografi (BT)	132
21. Baş Radyografilerinin Yorumlanması	132

22. Diş hastalıklarının radyografik gelişimi	133
23. Diş Hastalıklarının Tedavisi	133
24. İnsizor Dişlerin Uzaması ve Maloklüzyon	134
25. İnsizor Dişlerin Operasyon ile Uzaklaştırılması ..	134
26. Yanak Dişlerinin Kesilmesi	136
27. Yanak Dişlerinin Çekilmesi	137
28. Diş Hastalığı Bulunan Tavşanlar İçin Diyet Tavsiyeleri	137

BÖLÜM 16: APSELER

Serhat Özsoy

1. Pet Tavşanlarda Apselerin Sebepleri	140
2. Tavşanlarda Apselerin Tanısı	140
3. Radyoloji	141
4. Bakteriyoloji	141
5. Apselerin Tedavisi	141
6. Apselerin Uzaklaştırılması	142
7. Lokal tedavi	142
8. Antibakteriyel Tedavi	143
9. Polymethylmethacrylate (PMMA) Antibiyotik Emdirilmiş Toplar	143
10. Veteriner Hekimlikte Antibiyotik Emdirilmiş Topların Kullanımı	143
11. Ticari Antibiyotik Emdirilmiş PMMA Topları ...	143
12. Tavşanlarda Toplara Katılan Antibiyotik Seçimi	144
13. Antibiyotik Emdirilmiş Topların Yerleştirilmesi	144
14. Tavşanlarda Yüz Apselerinin Prognozu	144

BÖLÜM 17: DERİ HASTALIKLARI

Serhat Özsoy

1. Tavşanlarda Deri Hastalıklarının Nedenleri ..	147
2. Derinin Muayenesi	147
3. Taranan ve Keçe Bulunmayan Tavşanlar	148
4. Tüy Dökme	148
5. Tüysüz Alanlar	148
6. İnjesiyon Reaksiyonları	149
7. Dermatit ve Bakteriyel Deri Hastalıkları	149
8. Gerdanın Nemli Dermatitisi	150

9. Yüz Dermatitisi	150
10. Perineal Dermatitisi	150
11. Perineal Dermoplasti	151
12. Sinek Larvaları (Miyasis)	151
13. Otitis Eksterna	151
14. Ülserli Pododermatitis	152
15. Ülserli Pododermatitisin Hazırlayıcı Faktörleri	152
16. Pododermatitisin Patogenesi	153
17. Ülserli Pododermatitisin Tedavisi	153
18. Temas Dermatitisi	154
19. Kendini Yaralama	154
20. Treponematosi ya da Tavşan Sifilisi	154
21. Parazitik Deri Hastalıkları	154
22. Keneler	154
23. Pireler	154
24. Uyuz İnfestasyonu	155
25. Kulak Uyuzu	155
26. Deri Uyuzu	155
27. Cheyletiella Parasitovorax	155
28. Leporacarus Gibbus	155
29. Demodex Cuniculi	155
30. Sarkoptes Uyuzu	155
31. Bit	155
32. Tenya Kistleri	156
33. Mantarlar	156
34. Deri Nodülleri	156
35. Papilloma	156
36. Meme Bezlerinin Hastalıkları	156

BÖLÜM 18: TAVŞANLARDA ACİL

Serhat Özsoy

1. İlk Değerlendirme	158
2. Anamnez	158
3. İlk Klinik Değerlendirme	159
4. Vücut Ağırlığı	159
5. Vücut Isısı	159
6. Oksijen Doymuşluğu	159

BÖLÜM 19: TAVŞANLARDA KULLANILAN İLAÇLAR

Serhat Özsoy

1. Sindirim Fizyolojisi	161
2. Sekumun Mikroflorası	161
3. Tavşanlarda Antibiyotik Toksikitesi	161
4. Antibiyotikle Birlikte Oluşan İshal ve Enterotoksemnin Önlenmesi	162
5. Antibiyotikler	162
6. Ampisilin	162
7. Sefalosporinler	162
8. Sefaleksim	162
9. Seftazidim	162
10. Linkosamidler (Klindamisin ve Linkomisin)	162
11. Klindamisin	163
12. Fluoroquinolon'lar	163
13. Enrofloksasin	163
14. Marbofloksasin	163
15. Orbifloksasin	163
16. Fusidik Asit	163
17. Aminoglikosidler	163
18. Gentamisin	163
19. Amikasin	163
20. Metronidazole	163
21. Penisilin	163
22. Güçlendirilmiş Sülfonamidler	164
23. Tetrasiklinler	164
24. Makrolid Antibiyotikler	164
25. Tylosin	164
26. Azitromisin	164
27. Eritromisin	164
28. Vankomisin	164
29. Probiyotikler	164
30. Kortikosteroidler	165
31. Anabolik Steroidler	165
32. Non-steroid Anti-İnflamatuar (NSAI) İlaçlar	165
33. Asetilsalisilik Asit	165
34. Karprofen	166
35. Fluniksın	166

36. Ketoprofen	166	66. Nimesulide	168
37. Meloksikam	166	67. Celecoxib.....	168
38. Parasetamol	166	68. Melatonin	168
39. Prokinetik İlaçlar	166	69. Vitamin C (askorbik asit)	168
40. Cisapride	166	70. Lokal Preparatlar.....	169
41. Metoclopramide.....	166	71. Sıvı Tedavisi	169
42. H ₂ -reseptör Antagonistleri	166	72. Tavşanlarda Sıvı Tedavisi Seçimi	169
43. Ranitidine.....	167	73. Kan Transfüzyonu.....	169
44. Domperidone	167	74. Sıvı Verilme Yolu.....	169
45. Parazit İlaçları	167	75. Kalp İlaçları.....	170
46. Albendazol	167	76. Diüretikler.....	170
47. Fenbendazol.....	167	77. Furosemide.....	170
48. Avermectin'ler	167	78. ACE İnhibitörleri	170
49. Ivermectin	167	79. Enalapril.....	170
50. Selamectin.....	167	80. Benazepril	170
51. Moksidektin	167	81. Pimobendan.....	170
52. Fipronil.....	167	82. Nebulizasyon	170
53. İmidakloprid	167	83. Solunum İlaçları	170
54. Farklı İlaçlar.....	167	84. Theofilin	170
55. Buserelin	167	85. Bromheksin	170
56. Cholestyramine	167	86. İdrar Yolu İlaçları	170
57. Ülserle Karşı Kullanılan İlaçlar.....	168	87. Phenylpropanolamine	170
58. Omeprazole.....	168	88. Estriol.....	170
59. Bağlayıcı İlaçlar	168	89. Merkezi ya da Periferik Vestibular Hastalıklarda Kullanılan İlaçlar.....	170
60. Sodyum Kalsiyum Edetate	168	90. Prochlorperazine.....	170
61. Penicillamine.....	168	91. Dipfenhidramine	170
62. Yapışmayı Önlemek için Kullanılan İlaçlar ...	168	92. Meclizine	170
63. Verapamil	168	KAYNAKLAR	171
64. Diltiazem	168	İNDEKS	174
65. Pentoksifilin	168		

REKTÖRÜN ÖN SÖZÜ

Türk milletinin bağımsızlık mücadelesi, 29 Ekim 1923'te Cumhuriyetin ilanı ile taçlanmıştır. Dünya tarihine altın harflerle kazınan büyük bir mücadele sonucu elde edilen şanlı zafer, Türk milletinin hür ve bağımsız yaşama kararlılığı ile çıktığı yolda; inanç, cesaret, güven ve sınırsız fedakârlıkla gösterdiği eşsiz kahramanlıkların eseridir. Egemenliğin kayıtsız şartsız millete teslim edildiği Türkiye Cumhuriyeti, Millî Mücadele'mizin önderi Gazi Mustafa Kemal Atatürk'ün milletimize en büyük armağanıdır.

Cumhuriyetin kazanımlarını koruma ve milletimizin muasır medeniyetler seviyesine ulaşma hedefinde, eğitim ve bilim her zaman en büyük rehberdir. Bu hedeflerin gerçekleştirilmesinde ise en büyük sorumluluk kuşkusuz üniversitelere düşmektedir.

Ülkemizin köklü ve öncü üniversiteleri arasında yer alan İstanbul Üniversitesi-Cerrahpaşa; bilimsel yaklaşımı benimseyen, bilgi üreten ve uygulamalarıyla toplumun gelişmesine katkıda bulunmayı ilke edinen bir araştırma üniversitesidir. Cumhuriyet değerlerine bağlı bir yükseköğretim kurumu olarak Cumhuriyetimizin 100. yılına ithafen akademisyenlerimizin iş birliğiyle "*Cumhuriyetin 100. Yılına 100 Kitap*" projesini hayata geçiriyoruz. Proje kapsamında, akademisyenlerimizin kendi uzmanlık alanlarıyla ilgili kaleme aldıkları ve İÜC Yayınevi tarafından basılan kitaplar, açık erişimle tüm toplumun faydasına sunulmaktadır. Sağlıktan mühendisliğe, sosyal bilimlerden eğitime kadar pek çok alanda hazırlanan 100 kitap; eğitim-öğretim materyali, ders kitabı olarak kullanılabilen gibi araştırma geliştirme kapsamında yararlanılacak kaynak olarak da kullanılacak nitelikteki kitaplardan oluşmaktadır.

İstanbul Üniversitesi-Cerrahpaşa olarak köklü geçmişimizden aldığımız güçle Cumhuriyetimizi nice yüzyıllara taşımak için var gücümüzle çalışmaya ve üretmeye devam ediyor, 100. yılını kutladığımız Cumhuriyetin kurulmasında emeği geçen tüm kahramanlara adadığımız "*Cumhuriyetin 100. Yılına 100 Kitap*" projemizi; tüm akademisyenlerin, öğrencilerin ve araştırmacıların kullanımına sunuyoruz.

Prof. Dr. Nuri Aydın
Rektör
29 Ekim 2023

ÖN SÖZ

Yıllardır yabani ve egzotik hayvan türleri hakkında pekçok bilgi ve deneyime sahip oldum ancak pekçok olguya müdahale etmekle birlikte tavşanlar hakkında yeterli bilgiye sahip olmadığımı anladım. Bu yetersizlik beni bu konuda araştırmaya ve yeni bilgiler öğrenmeye itti. Aynı zamanda meslektaşlarımın da bu konu hakkında doğru bilgilere sahip olmadığı kanaatine vardım. Bu süreç beni bu kitabı yazmak için teşvik etti. Meslektaşlarımın ve öğrencilerimin gerekli ve doğru bilgileri öğrenmesinin çok önemli olduğunu anladım. Bu kitabın uzun yıllar yararlı bir kaynak olmasını diliyorum.

Bugünlerde olmamda en büyük pay sahibi olan anneme minnetlerimi sunuyorum. Eşime yardımları ve sabrı nedeni ile teşekkürlerimi sunuyorum. Oğluma ve ablama da sevgilerimi sunuyorum. Vefat eden ablam Serap Özsoya Allahtan rahmet diliyorum. Yardımlarını esirgemeyen Araştırma görevlisi Ebuderda Günay ve Araştırma görevlisi İrem Deveci'ye teşekkürlerimi sunuyorum.

Prof. Dr. Serhat ÖZSOY

GİRİŞ

Tavşanlar yabani ve pet hayvanları olarak veteriner hekimlerin alanına dahil olurlar. Ama büyük çoğunlukla pet tavşanlar veteriner kliniklerine tedavi için getirilirler. Pet tavşanlar evlerde, bahçelerde ve çoğunlukla uygun olmayan alanlarda beslenirler. Tavşanlar çoğunlukla ile sahipleri tarafından yanlış gıdalar ile beslenirler ve bunlara bağlı diş ve sindirim yolu bozuklukları sık görülür. Tavşanlar yapıları gereği logomorph sınıfında yer alırlar ve kemirgen sayılmazlar , ancak çoğunlukla kemirgen olarak bilinirler. Üst çenedeki insizor dişlerin arkasında yer alan ve peg diş olarak adlandırılan dişler ile kemirgenlerden ayrılırlar.

Bu kitapta tavşanların tüm sistemlerinin hastalıkları yer almaktadır. Tavşanlar genellikle hatalı beslenmeye bağlı diş ve sindirim yolu hastalıklarından çok etkilenirler ve problemleri çoğunlukla bunlara bağlıdır. Doğada yaşayan ya da doğal bir yaşam süren pet tavşanlarda genellikle bu problemler görülmez. Tavşan hastalıkları kitabı ile meslektaşlarım ve öğrencilerim yeterli bilgi elde edebilecek ve tavşanların tedavilerinde doğruyu uygulayacaklarına inanıyorum. Bu gerçekleştiğinde kitap yazılma amacına ulaşmış olacaktır:-

BÖLÜM 1

TAVŞANLARIN ÖZELLİKLERİ

Serhat ÖZSOY

Tavşanların Özellikleri

Characteristics of Rabbits

BÖLÜM HAKKINDA

Bu bölümde yabani ve evcil tavşanların yaşam biçimleri ve fizyolojik özellikleri, tavşan ırkları ve barınakları anlatılmaktadır.

Anahtar kelimeler: Tavşan, ırkları, fizyolojik özellikleri, barınakları

ABOUT the CHAPTER

In this chapter, the lifestyle and physiological characteristics of wild and domestic rabbits, rabbit breeds and shelters are explained.

Keywords: Rabbit, breeds, physiological characteristics, shelters

Evcil Tavşanın (*Oryctolagus cuniculis*) Biyolojik Karakterleri

Evcil Tavşanın Orijini

Evcil tavşanlar Avrupa tavşanı, *Oryctolagus cuniculis* soyundan gelir. Onlar 200 yıldır evcildir.

Tavşanlar merkezi insizorların arkasında yerleşmiş peg ya da ikinci küçük çift üst insizorların mevcudiyeti ile karakterize olan Lagomorpha sınıfına aittir. Lagomorpha'lar, guinea pig ve chinchillayı içeren Hystricomorpha (kirpi benzeri rodentler), Myomorpha (fare benzeri rodentler), Sciuromorpha (sincap benzeri rodentler) olarak bölünmüş olan kemirgenlerin alt sınıfı olarak düşünülür. Son fikirler kemirgen ve Lagomorpha'lar temel benzerliklere sahip değildir. Lagomorpha Artiodactyla'ya (Tırnaklı memeliler) benzerlik gösterir. Diğer Lagomorpha'lar hare ve pika'lardır. Lagomorpha'ların tüm üyeleri karsaldır ve yalnızca bitki yerler.

Yabani Tavşanlar

Lagomorpha'ların davranış karakterleri türler arasında farklıdır. Örneğin pamuk kuyruklar oyuk açmazlar. Bununla birlikte başkalarının oyuklarını kullanırlar. Dişiler yuva yapmak için delik kazarlar ve emzirmek için delik üzerinde otururlar. Bitkiler tüy ile sınırlanmış yuvayı kapatmak için kullanılır.

Avrupa tavşanı *Oryctolagus cuniculus*, kumlu, çalılıklarla kaplı arazi ve odunsu bitkileri tercih eder ve 600 metre üstündeki yüksek yerlerde bulunmaz. Sıklıkla 45 metre uzunlukta ve 3 metre derinlikte olan birbirine bağlanan ve karmaşık tüneller kazarlar. Tüneller yaklaşık 15 cm çapında 30-60 cm yüksekliği bulunan yaşayan bölmelerdir. Temel yüzey girişi genellikle toprağın öbeklenmeleri ile görülür. Gün boyunca çalılar ya da çayırdaki güneşlenirken görülmekle birlikte gece erken saatlerde tünellerden çıkar ve sabah geri dönerler. Yaşam alanı yaklaşık 20 hektardır.

Yabani tavşanlar 2-8 ergin ve genç bireyden oluşan topluluklarda yaşarlar. Grupların bölgesi erkekler tarafından savunulur iken dişiler yuva -oyuk kazarlar. Grup içindeki erkek tavşanlar daha ağırdır ve yaşlı tavşanlarla birlikte baskın hiyerarşiyi oluştururlar. Genç erkek tavşanlar olgunluğa eriştiklerinde gruptan uzaklaştırılırlar. Dişiler orijinal grup içinde kalmaya devam ederler. Dişi tavşanlar erkeklere göre diğerlerine daha az saldırgan davranırlar. Fakat seçtikleri yuva alanlarını vahşice savunurlar. Bölgeler, çene üzerindeki ya da genital bölgedeki koku bezlerindeki feromenter ile koku yada idrar ile işaretlenir. Dominant erkekler sürekli bölgelerini çenelerini çalılara ya da dallara süre-



Serhat Özsoy

İstanbul Üniversitesi-Cerrahpaşa, Veteriner Fakültesi, Yabani Hayvan Hastalıkları ve Ekoloji Ana Bilim Dalı, İstanbul, Türkiye
E-posta: serhatozsoy@yahoo.com

Bu bölümü alıntıla / Cite this chapter as:
Özsoy, S. (2023). Tavşanın özellikleri. Serhat Ö. (Ed.), *Tavşan Hastalıkları* içinde (s. 1-4). İstanbul: İÜC Yayınevi.



CC BY 4.0: Telif Hakkı ©Yazar(lar), "Bu derginin içeriği Creative Commons Atıf 4.0 Uluslararası lisansı altında lisanslanmıştır."

Tavşan Hastalıkları

rek ve önemli yerlere dışkı bırakarak işaret yaparlar. Bazen diğer tavşanlar üzerine idrar bırakarak işaretleme yaparlar.

Onlar alaca karanlıkta yuvalarından çıktıklarında yemeye başlarlar. Çevreyi görmek için başlarını zaman zaman kaldırarak ot yerler, belki de aynı zamanda uzun otları çiğnemeye çalışırlar. Sürekli tehlikeyi anlamak için dışarı bakarlar ve yuvalarına geri dönerler. Sert dışkı peletleri her zaman tünellere değil dışarıya da bırakılırlar oysaki yumuşak sekatrof yeraltında dinlenme anında tüketilir. Bu davranışı yerin üstünde de yaparlar. Endişeli ya da korkmuş hayvanlar arka ayakları ile yere vururlar. Bu gürültülü sesler çevredeki tavşanlar için alarm belirtisidir.

Onların yabani atalarının davranış karakterleri, modern yaşamdaki tavşanlarda da mevcuttur. Bazı evcil tavşanlar çukur kazmaya ve yer altında yaşamaya meyillidirler. Kaçan ya da bırakılan evcil tavşanlar dışarıda yaşayamazlar. Tersine vahşi tavşanlar nadiren evcilleşir. Elde yetiştirilen yetim yavrular nadiren ürkek ergin tavşanlar olacaktır.

Tavşan Irkları

Evcilleştirme farklı niteliklerle birçok ırk meydana getirmiştir. Onlar kabaca iki gruba ayrılır; süs ırkları ve kürk ırkları. Kürk ırkları; Rex, Angora ve Satin tavşanlarıdır (Resim 1). Süs ırkları Belçika hare, lop ve dwarf tavşanlarıdır. Çoğu evcil tavşan dwarf lop, Hollanda ya da İngiliz gibi daha küçük ırklarla ilgilidir. Kökeni belirlemek için 8-10 haftalık tavşanların tarsal eklemeleri üzerine gevşek halkalar yerleştirilir. Diğer evcil hayvanlardaki gibi hastalıklara ırk meyili mevcuttur. Örneğin, dwarf tavşanları doğmasal insizor dış maloklüzyonuna, Hollanda, Havana ve Tan tavşanları yüksek oranda uterus neoplazilerine meyillidir.

Resim 1.

Angora Tavşanı (Ankara Tavşanı) Ülkemizin Tüy Üretimi İçin Kullanılan Yerli Tavşanıdır



Günlük Ritim

Tavşanların davranış ve fizyolojik yapıları belirgin günlük ritimleri gösterir. Geç öğleden sonra yabani tavşanlar yemek, sosyalleşmek, keşfetmek ve çiftleşmek için yuvalarından çıkarlar. Sabah erken çayır yemeye devam ederler ve tünellerine geri dönerler. Sert dışkılar bu periyod süresince yer üstüne bırakılırlar. Sekotrofi tavşanlar yuvalarında dinlenir iken 8-17 saatleri arasında oluşur. Dişi tavşanlar sabah doğurur ve geceleri yavrularını beslerler. Evcil tavşanlar günlük doğal ritimi takip ederler. Laboratuvar tavşanlarının gıda tüketimi saat 17 ve gece yarısı arasında daha fazladır. Gece boyunca çoğu yiyeceklerini tüketirler. Sekotroflar sabahları bazen de akşamüstü bırakılır. Eğer gıda kısıtlanır ise sekotroflar yemekten yaklaşık 5 saat sonra bırakılır.

Günlük beslenme sindirim işlemlerini ve sekum hareketini etkiler. Gıdanın sindirimi sekum hareketinin artması ve sert dışkı çıkarılması ile birliktedir. Sekotrofi, sekum kontraksiyonlarının azalması ile birliktedir. Bu nedenle kontraksiyonlar hayvanlar beslendiği zaman en üst düzeydedir. Gıda alımı tümüyle engellenir ise sekum kontraksiyonlarının günlük ritmi devam eder. Uçucu yağ asitlerinin emilimi ve onların karaciğer metabolizması, adrenal bezin aktivitesine paralel günlük ritim gösterir. Safra asit üretimi genel bir dağılım gösterir. Hematolojik değerlerde günlük değişimler mevcuttur. En düşük beyaz kan hücreleri ve lenfosit sayısı geç öğleden sonrası ve akşam, nötrofil sayısı ise akşam daha fazladır. Eozinofil sayısı sabahları en düşük değerlerdedir, öğleden sonra ise en yüksek düzeye ulaşır. Kan üre nitrojen düzeyleri günlük değişimler gösterir.

Evcil Tavşanların Barınakları

Geleneksel olarak evcil tavşanlar bahçe, barınak ve garajlarda tutulurlar. Çoğu barınak-kafes doğal davranışları için tavşanlara yeterli alan sağlamaz. Hergün ekzersiz için onların barınaklarının dışına çıkmalarını sağlamak önemlidir. En azından günlük 4 saat ekzersiz gerekir. Daha uzun ya da kısıtlanmamış ekzersiz tercih edilir.

Eğer iki tavşan birlikte yaşıyor ise kafes mümkün olduğu kadar büyük olmalıdır. Kafes, yağmur ve rüzgardan korunmuş ve iyi havalandırılmış olmalıdır. Tavsiye edilen en küçük kafeste, herhangi bir doğrultuda üç kere atlama alanı olmalıdır ve arka ayakları üzerinde durduğunda kulaklarının tavana değmemesi gereklidir. Kapalı ve açık alanlar için bir kafesin en küçük ölçüleri, 1metre genişlik, 2 metre uzunluk ve 1 metre yükseklik olmalıdır. Tavşanlar için uygun saklanma alanları olmalıdır. Böylece birlikte yaşayanlar diğerinden kaçarak saklanabilir. Tavşanlar için en uygun ısı dereceleri 15-20 °C olmalıdır. Bu ısının üstü tavşanlar için zararlıdır. Havalandırmanın iyi olmaması ve amonyak, konjunktivitis ve solunum yolu infeksiyonlarına neden olur. Kafeslerin, garaj gibi araç dumanlarına maruz kalacak yerlerde olmaması gerekir. Büyük havalandırılmalı alanlar ve korunmuş ekzersiz alan seçeneği sağlanmalıdır. Tavşanlar soğuk hava şartlarına dayanıklıdır. Onlar kapalı bir alana ve bol yataklığa sahip ise kış şartlarına dayanabilirler. Vücut yağsı olmayan zayıf tavşanlar soğuk etkilerine hassastırlar ve soğuk gecelerde ekstra koruma gerekli olur. Sıcak ortamlar ve korunmasız direkt güneş ışığı çok kötüdür. Bu durum etkili bir şekilde soluma ya da terleme yapamayan tavşanlar için soğuktan daha zararlıdır ve ölüme neden olabilir. Bir barınakta tavşanları tutmak daha yararlı olur. Tavşanlar bol miktarda dışkı ve idrar oluştururlar. Bunlar hergün bir ya da iki kez temizlenmelidir.

Resim 2.

Tavşanlar İçin Dışarıdaki Kapalı Barınaklar En İdeal Olanıdır (Varga, 2014).



Tam kafes temizliği haftada bir yapılmalıdır. Eğer yataklık ıslak ya da kokuyor ise daha sık temizlenmelidir. Pek çok materyal yataklık olarak kullanılmıştır. Yataklık materyali toksik olmamalı, toz bulunmamalı, rahat yatılmalı ve izolasyonu iyi olmalıdır. Amonyacı nötrale edici, göze ve solunum sistemine irritasyonu azaltıcı altlık kullanımı tavsiye edilir. Otun üzerine konulan bir gazete kağıdı ile ekonomik yataklık oluşturulabilir. Ot, yumuşak yataklık sağlar ve ilave yüksek selülozlu gıda kaynağıdır. Diğer seçenekler değişik tipteki samanlardır. Samanın avantajları ucuz olması, yataklıktan iyi sıvı direnaji sağlaması ve kolay ulaşılabilir olmasıdır. Saman, tipine bağlı olarak yaralayıcı olabilir, göz ya da deride irritasyon meydana getirebilir. Tavşanlar bazen samanı yer iken ağız dokuları yaralanabilir. Yulaf samanı iyi direnaj sağlar ve yumuşaktır. Ticari yataklıklar kullanılabilir. Bunlar yeniden dönüştürülmüş kağıt ürünlerdir. Bununla birlikte fazla ekonomik değildir. Tahta talaşı yaralanma, solunum ve göz irritasyonu meydana getirebileceği için tavsiye edilmez. Aromatik yağ içeren ahşap ürünler, solunum irritasyonu ve karaciğer toksisitesi oluşturur (Resim 2).

Ekzersiz

Ekzersiz tavşanların fiziksel ve akıl sağlığı için çok önemlidir. Hareketsiz tavşanlar, ülseratif pododermatitis, osteoporosis, idrar pişliği ve spinal kırık riskine sahiptirler. Ekzersiz, kan dolaşımını düzenler ve basınç yaralarını engeller. Zıplamak ve koşmak için dışarıdaki ekzersiz alanı mümkün olduğunca geniş olmalıdır.

Çayır ve doğal yeşillikler tavşanlar için ideal diyetlerdir. Doğal gün ışığı doğru D vitamini miktarını sağlamak için en iyi yoldur. Tavşanlar güneşlenmekten hoşlanırlar. Serbest tavşanlar çevredeki hayvanlar için av olurlar. Etrafı iyi çevrelenmiş alanlar tavşan ailesini korumak için yapılmış olmalıdır. Yaklaşık 3 m² alan genellikle yeterlidir. Ancak daha geniş alan tercih edilir. Dallar, kutular ve diğer zenginleştirme araçları yerleştirebilir.

Kazma-Tünel Açma

Kendi tünellerini kazma fırsatı verilmelidir. Dişilerin tünel kazma ihtimali erkeklerden fazladır. Özellikle baharda yeni yuva alanları kazma içgüdüğü mevcuttur. Gebe ve yalancı gebe dişiler belirgin tünel kazma davranışı gösterir. Ancak bunu kısırlaştırılmış dişilerde gösterebilir. Olası rahatsızlıklara rağmen kazmak gibi doğal bir davranışa izin vermek evcil tavşanlarda sağlık için önemlidir.

Resim 3.

Birlikte Yaşayan Tavşanlar Taranmaktan ve Birbirlerini Yalamaktan Hoşlanırlar (Varga, 2014).



Arkadaşlık

Tavşanlar diğer tavşanlarla arkadaşlıktan yararlanan sosyal canlılardır. Onlar diğerleri ile taranma için birlikte zaman harcarlar. Karşılıklı taranmanın, kürkteki parazit sayısını azaltmak, yüz ve boyun gibi ulaşılmayan yerleri temizlemek gibi yararları vardır. Dominant bir tavşan arkadaşının kürkü için temizleyici olacaktır. Guinea pig'ler bazen tavşanlara arkadaşlık yapması için beslenir. Bununla birlikte tavşanlarda belirti vermeden seyreden Bordetella bronchiseptica enfeksiyonu Guinea pig'lerde pnömoni meydana getirebilir. Kısırlaştırma Guineapig'lerin sürekli cinsel tacizinden ve fiziksel şiddetinden korunmak için gereklidir.

Karşı cinsiyetin kısırlaştırılmış tavşanları diğerleri için en fazla ilişki kurma ihtimaline sahip olanlardır. Aynı cinsiyetteki tavşanları birarada tutmak mümkündür. Erkek tavşanlar kısırlaştırıldıktan sonra bir arada tutulmalıdırlar. Tavşanlar ilk karşılaştıklarında birbirlerini kovalar ve tüylerini koparırlar (Resim 3).

İlişki-Bağlanma

Tavşanlar çift olarak yaşamaktan yarar sağlar. Can sıkıntısı azalır ve memnuniyet artar. Vahşi yaşamda tavşanlar sosyal hiyerarşi ile birlikte sosyal türlerdir. Her çift tavşan başarılı bir ilişki kuramaz. Uyumlu çiftlerin birlikte olması daha olasıdır. Tavsiye edilen çiftler kısırlaştırılmış olanlardır. Kısırlaştırma sonrası E.cuniculi testi yapılmalı, seropozitifler seropozitif olanlarla, negatifler negatif olanlarla birlikte olmalıdır. Birlikte yaşayacak tavşanlar birbirine yakın kafeslere konur ve yem yiyerek birbirlerini koklarlar. Tavşanın yataklığı her gün diğerinin yerine konarak olası arkadaşına alıştırma sağlamak için uğraşılır ve böylece bölgesellik azaltılır. Tavşanlar arkadaş olduktan sonra fiziksel olarak tanışır. Eğer kendi aralarında kavga ederler ise yaralanma olasılığı nedeni ile ayrılmalıdırlar.

Saldırganlık belirtileri şu şekildedir;

- 1-Kulaklar geride tutulur
- 2-Kuyruk kaldırılır
- 3-Arka tarafı gerginleşir

Tavşan Hastalıkları

Dominantlık belirtileri;
Diğer cinsiyetten bir tavşan üzerine çıkma

Pozitif belirtiler

- 1-Başlangıçta ilgi göstermeme
- 2-Ayrı olarak sessizce yatma
- 3-Diğer tavşanın yüzünü yalama
- 4-Karşılıklı taranma
- 5- Yan yana yatma

Tavşanlar birbirlerine alıştıktan sonra birlikte geçirdikleri zaman artar. Günde 10-15 dakika başlangıç için yeterince uzundur. Tavşanların durumuna göre bu süre giderek artar. Diğer adım tavşanları birlikte beslemektir. Tavşanlar birlikte beslenip zaman geçirdikten sonra birarada yaşayabilirler.

İdrar ve Dışkı Kumları

Kum ya da çakıl taşı tavşanın idrar ve dışkısını yapması için kullanılır. Ot, saman, kedi kumu, toprak, turf, mısır sapları dışkı ve

idrar yapmak için kullanılır. Kil altlıklar yenebileceği ve sekumda durgunluk oluşturacağı için tavsiye edilmezler.

Tavşanlar temiz hayvanlardır ve idrar dışkı için alıştıırılabilirler. Çoğu tavşanın özel dışkı idrar alanları vardır. İdrar kabının çevresine gazete kağıdı yerleştirilir ve bu alan içine ot ya da saman konulur ve bu durum tavşanları olumlu yönde cesaretlendirir. Yeni sahip olunan tavşanlar için her köşeye idrar -dışkı kabı yerleştirilir. Kaba ot konulması ve bunun yenilmesi E. cuniculi yayılmasına neden olabilir.

Termoregulasyon

Tavşanlar vücut ısısını etkili bir şekilde dağıtmak için terleme ve soluma yeteneğine sahip değillerdir. Temel termoregulasyon mekanizması geniş arteriovenöz anastomoz sistemine sahip olan kulaklardaki ısı değişimi yolu ile olur. Burunda termoregulasyonda bir rolü olan burun bezleri alınan havayı nemlendirir. Tavşanlar ölümcül olabilen yüksek çevre ısılarını tolere edemeyebilirler.

BÖLÜM 2

TAVŞANLARDA ANESTEZİ VE ANALJEZİ

Özlem GÜZEL

Tavşanlarda Anestezi ve Analjezi

Anesthesia and Analgesia in Rabbits

BÖLÜM HAKKINDA

Bu bölümde tavşanlarda genel ve lokal anestezi, sedasyon analjezi ve kullanılan ilaçlar ve yöntemler, tavşanların tutulmaları, damar yolunun açılması, entübasyon, anestezide monitörizasyon ve anesteziden uyanma konuları anlatılmaktadır.

Anahtar kelimeler: Tavşan, anestezi, sedasyon, analjezi, entübasyon, monitorizasyon

ABOUT the CHAPTER

In this chapter, general and local anesthesia in rabbits, sedation, analgesia, medications used and methods, handling in rabbits, IV catheterization, intubation, monitorization during anesthesia and recovery ABOUT anesthesia are explained.

Keywords: Rabbit, anesthesia, sedation, analgesia, intubation, monitorization

Anestezi ve Analjezi

Tavşan anestezisi gerek veteriner hekimler gerekse hasta sahipleri tarafından yüksek riskli olarak değerlendirilir. Ancak son yıllarda, anestetik ilaçlar ve monitörizasyon olanaklarının gelişmiş olması, bu algının değişmesini sağlamıştır. Kullanılan anestetik ilaçlar son derece güvenilir olmasına karşın, yine de ortaya çıkabilecek sorunlardan, bu ilaçlar sorumlu tutulmaktadır. Bunun yanı sıra; stres, hipoksi ya da tavşanda zaten var olan herhangi bir hastalık durumu, anestezi için risk faktörü oluşturur. Anestezi güvenliği, bu risk faktörlerinin dikkatli şekilde değerlendirilmesi ve onları azaltacak girişimler ile en aza indirilebilir. Bu nedenle tavşanlar anestezide alınmadan önce mutlaka tam bir fiziksel muayeneden geçirilmeli ve yaşamsal fonksiyonları değerlendirilmelidir.

Tavşanlar kolaylıkla strese girmeleri, metabolik hızlarının yüksek olması, hipotermi oluşumuna yatkın olmaları, solunum ve kardiyovasküler rezervlerinin az olması nedeniyle anestezi açısından özel bir yere sahip hayvanlardır. Tavşan anestezisi genellikle basittir. Ancak türün bazı fizyolojik ve anatomik özellikleri nedeniyle bazen zorlayıcı olabilir. Anatomik yapıları gerek damar yolu açılması gerekse endotrakeal entübasyon yapılması gibi girişimlerde, hekime zorluk yaşatabilir. Ayrıca tavşanlar tutulmaları sırasında kolaylıkla strese girebilir ya da fiziksel zarar görebilirler. Bu durum anestezide alındıklarında, adrenal salınımına bağlı sorunların ortaya çıkmasına neden olabilir.

Tavşanların Tutulmaları ve Tespit Edilmeleri

Tavşanlar çok kolay strese girerler. Tutma sırasında oluşan stres, kateşolamin salınımını artırarak, kalp ritim bozukluklarına neden olur. Stres aynı zamanda bağırsak durgunluğuna da yol açabilir. Hayvanın fiziksel olarak zorlanması ise omurga kırıklarına neden olabilir. Bu nedenlerden ötürü tavşana nazikçe yaklaşılarak, bir elle boyun ve sırt derisi sıkıca kavranır. Diğer el ile karın bölgesi ve arka bacaklar desteklenir. Taşıma sırasında, taşıyan kişi hayvanın başını, kendi kolu ve göğsü arasına almalıdır. Tavşanın bir havluya sarılması ya da taşıma için tasarlanmış özel malzemeler kullanılması da önerilir (Resim 4).

Anestezi Sürecinde Morbidite Riski

Tavşanlarda anestezide bağlı komplikasyon görülme riski son derece yüksektir. Morbidite oranı 1/72 olarak belirlenmiştir. Bu riski artıran faktörler aşağıdaki gibi sıralanabilir.



Özlem Güzel

Istanbul Üniversitesi-Cerrahpaşa, Veteriner Fakültesi, Cerrahi Ana Bilim Dalı, İstanbul, Türkiye
E-posta: drozlemguzel@gmail.com

Bu bölümü alıntıla / Cite this chapter as:
Güzel, Ö. (2023). Tavşanlarda anestezi ve analjezi. Özsoy, S. (Ed.), *Tavşan hastalıkları* içinde [s. 6-14]. İstanbul: İÜC Yayınevi.



CC BY 4.0: Telif Hakkı ©Yazar(lar), "Bu derginin içeriği Creative Commons Atıf 4.0 Uluslararası lisansı altında lisanslanmıştır."

Resim 4.

Tavşan Tutulur İken Güvende Hissetmesi İçin Vücuda Yaslanır, Ön ve Arka Ayaklar Tutulur (Meredith vd., 2016).

**Tavşanın Mevcut Hastalıkları**

Genellikle dış hastalıklarından kaynaklanan yetersiz beslenme ve dehidrasyon durumu, anestezi sırasında sorun oluşturur. Pasteurella gibi sub-klinik seyreden solunum yolu hastalıkları, anestezi sırasında tavşanın oksijenizasyonunu olumsuz yönde etkiler. Postoperatif dönemde ise klinik bir enfeksiyona doğru ilerleme gösterebilir. Çevresinde yer alan büyük damarlara basınç yapan uterus karsinomaları, ovariohisterektomiye zorlaştırabilir.

Cüsse – Boyut

Tavşanlar cüce boyutlardan, dev Fransız lop'larına kadar değişen farklı cüsse yapılarına sahiptir. Nispeten geniş yüzey alanı ve vücut kütlesi nedeniyle hipotermiyeye yatkındırlar. Bunun yanı sıra özellikle küçük ırklarda damaryolu açılması ve endotrakeal entübasyon yapılması zordur. Aynı zamanda bu küçük ırklarda anestezi makinelerinin solunum sistemlerinden kaynaklanan ölü aralık da sorun oluşturabilir.

Endotrakeal Entübasyon

Tavşanlarda ağızın dar, kesici dişlerin uzun ve dilin kalın yapıda olması, larenksin görülebilmesini ve hastanın entübe edilmesini zorlaştırır. Aynı zamanda glottis de küçüktür ve endotrakeal entübasyon sırasında laringospazm oluşabilir. Aşırı laringeal trauma oluşturmamak için endotrakeal entübasyon son derece nazik şekilde yapılmalıdır.

Ağrı

Tavşanlar bir av hayvanıdır. Bu nedenle özellikle kedi ve köpeklerin yakınındayken ağrı belirtisi göstermezler. Bu türlerde ağrının değerlendirilmesi hala çok başlangıç düzeydedir. Ancak yine de ağrıya karşı analjezi mutlaka sağlanmalıdır.

Gastrointestinal Sistem

Tavşanlarda seko-kolik fermentasyon mevcuttur. Postoperatif dönemde ileus yaygın görülür. Ağrı, açlık, stres ve diyetin değiştirilmesi, predispoze faktörleri oluşturur. Bağırsak stazı nedeniyle oluşan gastrointestinal sistem timpanisi ve büyük abdominal damarlar, diyaframa basınç yaparak, anestezi sırasında kardiyovasküler ve solunum sıkıntısı oluşturur.

Tavşan Anestezisine Yaklaşım**Preanestezik Hazırlık**

Tavşanların metabolik gereksinimleri çok fazladır. Bu nedenle anestezi öncesi hastanın genel durumunun stabil hale getirilmesi son derece önemlidir. Kan şekeri düzeyi ile vücut sıcaklığını korumak ve bağırsak durgunluğunu önlemek için premedikasyona kadar ki süreçte gıda ve su tüketiminin kısıtlanmasına gerek yoktur. Buna karşın tavşanlarda sürekli bir gıda tüketimi vardır. Entübasyon sırasında aspirasyona yol açabilecek gıda kalıntılarının ağız boşluğundan temizlenebilmesi için, 1-2 saatlik açlık süresi genellikle yeterlidir. Şayet uzun süreli gıda kısıtlamasına gidilirse, postoperatif dönemde, sindirim sistemine ilişkin bozukluklar ortaya çıkabilir. Su tüketimi anestezi indüksiyonuna kadar devam edebilir.

Anestezi öncesi damar içi ya da intraosseus kateterizasyon mutlaka yapılmalıdır. Bunun sağlanmadığı durumlarda, anestezi öncesi hastaya derialtı sıvı sağaltımı başlatılmalı ve anestezi süresince tekrar edilmelidir. Küçük memeliler anestezi sırasında hipotermi ($\leq 37,8^{\circ}\text{C}$) oluşumuna yatkın olurlar. Bu nedenle operasyon bölgesinin tıraşı geniş tutulmamalı ve hastanın vücutu fazla ısıtılmamalıdır.

Damar Yolunun Açılması

Damar yolunun açılması sıvı sağaltımı, anestezik ilaçların verilmesi ve olası acil ilaç uygulamaları için önemlidir. Bu amaçla genellikle 22/24 G büyüklüğünde damar içi kateterler kullanılır. Bunlar ya lateral kulak venası ya da vena sefalika'ya yerleştirilir. İşlem sırasında oluşabilecek ağrı duyusunu önlemek için lokal anestezik pomatlardan yararlanılabilir (Resim 5).

Preoksijenizasyon

Özellikle evde bakılan tavşanlarda, subklinik solunum yolu enfeksiyonları yaygın şekilde görülür. Bu durum akciğerlerdeki gaz değişimini etkileyeceğinden, böyle tavşanlarda endotrakeal entübasyondan önce, uygun bir maske ile preoksijenizasyon yapmak oldukça faydalı olacak ve hipoksi riskini azaltacaktır.

Premedikasyon

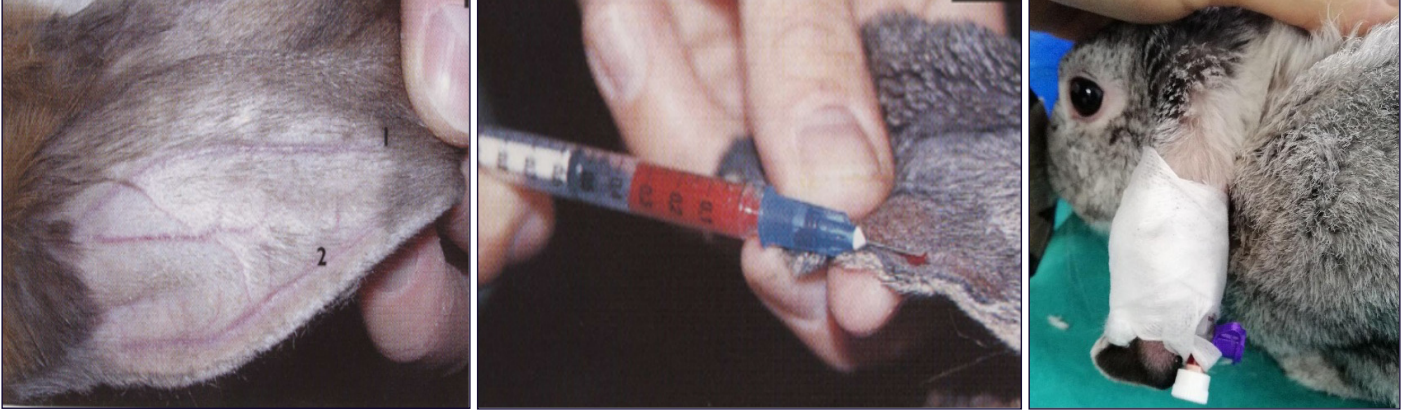Tavşanlarda premedikasyon yapılması, diğer hayvanlardaki gibi aynı yararları sağlar. Premedikasyon için fenotiazinler, benzodiazepinler, α_2 adrenerejik agonist ve opioidler kullanılır. İlaçlar genellikle kasiçi uygulanır. Çok küçük tavşanlarda derialtı injeksiyon şeklinde de yapılabilir.

Antikolinergik İlaçlar

Premedikasyonda antikolinergik kullanılması diğer türlerde olduğu gibi tavşanlarda da tartışmalı bir konu olup, genellikle rutin olarak kullanılmaları önerilmez. Glikopirolat ve atropin, kullanılan başlıca antikolinergik ilaçlardır. Bu ilaçlar üst solunum yolları ve bronşiyal sekresyonları azaltır, bazı cerrahi girişimler (direkt vagal uyarıma yol açabilen karotid kanülasyonu ya da visseraya

Resim 5.

Damara Girilmeden Önce Tavşanın Reaksiyonunu Azaltmak İçin Lokal Anestezik Bir Pomat Uygulanır ve Kulak Periferal Venalarına İnsülin İğnesi ya da Bir Angiocut ile Girilebilir. Kulağın İçine Bir Parça Pamuk Yerleştirilerek Bantla Tespit Edilir



dokunulması gibi) sırasında oluşan vagal uyarıya karşı kalbin korunmasında etkili olur. Tavşanlarda atropinesteraz aktivitesi diğer hayvanlardan daha fazladır. Bu enzim, atropinin etkinliğini ve etki süresini kısaltır. Bu nedenle hekimin isteğine bağlı olarak, genellikle glikopirolat (0,1 mg/kg, deri altı ya da kasiçi) kullanılması önerilir. Glikopirolat kalp atım sayısını 50 dakika boyunca etkili şekilde artırır.

Fenotiyazin Deriveleri

Asepromazin

Asepromazin, merkezi sinir sistemi üzerinde baskılayıcı etki gösteren bir fenotiyazin derivesi olup, dopamin inhibitörüdür. Zayıf antimuskarinik aktivitesi ile alfa adrenerjik blokaj yapan bir ilaçtır. Asepromazin bir trankilizan olup, diğer anestezik ilaçların potansiyel etkilerini artırır ve aynı zamanda rahat bir uyanma dönemi sağlar. Asepromazin hipotansiftir ve analjezik özellikleri yoktur. Köpeklerde ve diğer türlerde premedikasyon için rutin olarak kullanılır. Tavşanlarda uçucu anesteziklerle yapılan induksiyondan önce premedikasyon amacıyla kullanılır. Sedasyon sağlamak için butorfanol ile de kombine edilebilir.

Benzodiazepinler

Diazepam ve Midazolam

Diazepam ve midazolam, tavşanlarda trankilizan olarak etki eder. İyi bir kas gevşemesi sağlar. Anestezik ilaçlar ve narkotik analjeziklerin etkilerini artırır. Her iki ilaç benzer etkilere sahip olmakla birlikte, midazolam'ın etkisi biraz daha belirgindir ve etki süresi daha kısadır. Diazepam suda az çözündüğünden, preparatı yağlı bir çözücü içerisinde çözünmüştür. Bu nedenle kasiçi enjeksiyonları lokal irritasyona ve doku hasarına yol açar. Midazolam suda çözünebilir. Bu nedenle doku hasarı oluşturmaz. Tanısal girişimlerde kısa süreli etkili olan midazolam, damar içi ya da kasiçi olarak kullanılabilir. Hatta mukozalardan geçebildiğinden, ihtiyaç duyulması halinde intranazal olarak da kullanılabilir. Operasyon sonrası anestezik etkinin ortadan kaldırılması istendiğinde, antagonist olarak flumazenil kullanılır. Midazolam uygulamasını takiben, ilave sedasyon gerekli olduğunda, subanestezik dozda ketamin ilavesi yapılabilir. Genel anestezide ihtiyaç duyulması halinde, bu kombinasyona düşük konsantrasyonda inhalasyon anestezikleri eklenebilir.

Alfa 2 Adrenerjik Agonistler: Ksilazin, Medetomidin ve Deksmetomidin

Ksilazin

Tavşanlarda orta düzeyde bir sedasyon ve minimal analjezi sağlar. Çoğunlukla ketamin ile birlikte kullanılır. Bu kombinasyon kardiyovasküler ve solunum depresyonuna yol açar. Yüksek dozları, kardiyak aritmiler oluşturur. Ksilazin ve ketamin kombinasyonunda ölüm oranları yüksektir. Ancak etkili bir anestezik sağlama, kolay uygulanabilir olması ve pahalı olmaması nedeniyle kullanılması önerilen bir kombinasyondur. Medetomidin'in etkilerini ortadan kaldıran atipamezole, ksilazin'in etkilerini geri çevirmek için de kullanılabilir.

Medetomidin

Ksilazinden daha spesifik bir alfa 2 agonisttir. Yan etkileri daha azdır. Buna karşın pahalı bir ilaçtır ve diğer türlere kıyasla tavşanlarda daha yüksek dozlarda kullanmak gerekir. Medetomidin tek başına kullanılabilmesi gibi cerrahi anestezide elde etmek için ketamin ile kombine edilebilir. Medetomidin periferal vazokonstriksiyona neden olur. Bu nedenle mukozalar hafif mavimsi renkte görünür. Bu durum siyanoz ile karıştırılabilir. Vazokonstriksiyon, pulse oksimetre bulgularını değiştirebilir, damaryolu açılması ve kan alınması gibi işlemlerin zorlaşmasına neden olabilir. Medetomidin ile anestezik sırasında hipoksi oluşabileceğinden, hastaya oksijen desteği sağlanmalıdır. Medetomidin hipotermi ve diüresis oluşumuna yol açabilir.

Medetomidin'in derialtı yolla da uygulanabilmesi, endotrakeal entübasyon için iyi bir laringeal gevşeme sağlama, solunumu baskılamaması, yaklaşık 3 saatlik bir süre içinde hastada uyanmanın sağlanması avantajları olarak değerlendirilir. Medetomidin'in etkileri atipamezole ile geri çevrilebilir.

Deksmetomidin

Medetomidin'in dekstro izomerinden oluşur. Klasik medetomidin molekülünün, aktif dekstro ve inaktif levo formlarından oluşan racemic bir karışımdır. Teoriye göre sadece aktif formdan oluşan deksetomidin'in, aynı dozda kullanılan medetomidin göre iki kez daha güçlü etkilere sahip olması gerekir. Oysaki sadece 1,6 kat daha etkilidir. Vücut ağırlığı 2 kg'dan daha az olan kedi, köpek ve çoğu tavşanda, ilaç dozunu doğru şekilde ayarlamak zor olduğun-

dan, elde edilen etki de azalmaktadır. Herhangi bir α -2 adrenerjik agonistte olduğu gibi kardiyovasküler yan etki oluşturma riski vardır. Bu nedenle karaciğer, böbrek, solunum ve kalp yetmezliği bulunan hastalarda kullanılması önerilmez. Aynı zamanda çok genç ya da yaşlı hastalarda da kullanılmamalıdır. Deksmetomidin uygulandıktan sonra uzun süreli bir hipertansiyon oluşturur. Bu nedenle atropin ya da glikopirolat ile aynı zamanda kullanılmamalıdır. Bu ilaç, opioid ve sedatif hipnotikler ile kombine edilirken son derece dikkatli olunmalıdır. Birlikte kullanılmaları halinde opioidlerin ve sedatif hipnotiklerin dozları %30-60 oranında azaltılmalıdır. Deksmetomidin'in yol açtığı kardiyak etkilerin sağaltımında adrenalin kullanılmamalıdır.

Ksilazin, medetomidin ve deksmedetomidin gibi α 2 agonistler ya tek başlarına ya da opioidler ile kombine edilerek kullanılır. Bu ilaçlar genellikle hipotansiyon ve solunum depresyonuna yol açar. Bu nedenle hastanın yaşamsal belirtilerinin yakından izlenmesi önemlidir. Hasta ya da yaşlı tavşanlarda medetomidin ve deksmedetomidin kullanılması önerilmez.

Anestezi İndüksiyonu

Anestezi indüksiyonu için enjektabl anestezi ilaçları kullanılır. Bu ilaçlar damar içi, kasiçi, intraperitoneal ya da deri altı yolla verilebilir. En çok ketamin, propofol ve nöroleptanaljezikler tercih edilir. Bu ilaçlar, endotrakeal entübasyon ya da maske ile oksijen ve inhalasyon anesteziikleri vermek suretiyle desteklenebilir. Enjektabl anesteziikleri kullanıldığında uyanma periyodu, gaz anesteziiklere kıyasla daha uzun sürer. Ancak bazı enjektabl anesteziiklerin etkileri tersine çevrilebilir.

Ketamin

Tavşanlarda en çok kullanılan dissosiyatif anesteziiktir. Tek başına kullanılması halinde kalp atım sayısı, kardiyak çıktı ve kan basıncında artışa yol açar. Oküler, laringeal ve yutkunma reflekslerini ortadan kaldırmaz. Aynı zamanda kas tonusunda artışa neden olur. Bu nedenle tek başına kullanılmaz, çoğunlukla benzodiazepin (diazepam/midazolam) ya da α 2 agonist ilaçlar (ksilazin/medetomidin) gibi sedatif ve analjezik özelliği olan ilaçlarla kombine edilir. Böylelikle bir yandan daha iyi bir kas gevşemesi sağlanırken, öte yandan ketaminin anesteziik etkisi artırılmış olur. Ketamin uygulaması taşikardi oluşturduğundan, hastanın anestezi süresince dikkatli şekilde izlenmesi önemlidir. Atipamezole kullanımı ile medetomin'in, yohimbine kullanımı ile de ksilazin'in etkileri ortadan kaldırılabilir. Antagonist ilaçların kullanılması, operasyon sonrası dönemdeki analjezik etkiyi azaltır. Bu nedenle karprofen ve buprenorfin gibi ağrı kesici ilaçların kullanılması önerilir (Helbrekers vd., 1997).

Tiletamin

Tavşanlarda anestezi için tiletamin ve zolazepam (Telazol, zoletil 50) kullanılması da önerilir. Diazepam-ketamin kullanımı ise yeterli bir cerrahi anestezi derinliği sağlamaz.

Propofol

Propofol, kan-beyin bariyerini hızla geçen kısa etkili fenol türevi bir anesteziik ilaçtır. Damar içi yolla uygulanır. Doza bağlı olarak solunum ve kardiyovasküler depresyona yol açar. Uygulamayı takiben etkisi yaklaşık 1 dakika içinde başlar. İlacın etki süresi ve hastanın anesteziden çıkma süresi, diğer anesteziik ilaçlardan çok daha kısadır. İlacın 5-14 mg/kg dozda uygulanması tavşanın en-

tübasyonu için gerekli anesteziyi sağlar. Uygulama sırasında apne şekillenmesi halinde, hastanın hemen entübe edilmesi ve oksijen desteğinin sağlanması gerekir. Propofol, anesteziyi sürdürmek için sürekli infüzyon şeklinde de uygulanabilir. Ancak tavşanlarda uzun süreli anestezi sağlamak amacıyla kullanılması önerilmez.

Alfaksalon

Alfaksalon, genel anestezi oluşturan, nörolojik olarak aktif bir steroid bileşimidir. Alfaksalon, nöronal hücre yüzeyindeki GABA reseptörlerine bağlanarak, hücre zarı klorür iyon taşınmasını etkilemek suretiyle etki eder. Terapötik dozlardaki analjezik özellikleri son derece azdır. İlaç damar içi ve kasiçi kullanılabilir. Damar içi injeksiyonunu takiben apne oluşabilir. Bu nedenle, bu uygulama yolu entübasyonun uygulanabileceği olgular için tercih edilmelidir. İlk zamanlarda tavşanlarda nispeten yüksek dozlar (6-9 mg/kg IV veya 9 mg/kg IM) kullanılmış ve bu dozların sağlıklı yabani tavşanlarda tek başına bir anesteziik olarak kullanılabileceği bildirilmiştir. Ancak daha sonraları, bu dozların evcil tavşanlar için çok yüksek olduğu görülmüştür. Alfaksalonun, buprenorfin (2 mg/kg) premedikasyonu ve devamında izofluran uygulanmasıyla cerrahi planda bir anestezi sağladığı bildirilmiştir.

İnhalasyon Anesteziikleri

Tavşanlarda anestezi indüksiyonu enjektabl anesteziikler, inhalasyon anesteziikleri ya da bunların kombinasyonları ile sağlanır. İzofluran ve sevofluran gibi inhalasyon anesteziikleri, indüksiyon ve anestezinin devamı için güvenle kullanılabilir. İnhalasyon anesteziikleri bir yüz maskesi veya anestezi kutusu aracılığıyla uygulanabilir. Ancak bu uygulamadan önce tavşana mutlaka yeterli sedasyon yapılmalıdır. Maske ya da anestezi kutusu yöntemi ile inhalasyon anestezisi uygulaması sırasında, anesteziik ilacın yoğunluğu kademeli şekilde artırılmalıdır. Aksi takdirde ilacın gaz akışına bağlı olarak tavşanda solunumunu tutma ya da solunum depresyonu görülür.

Anesteziik ilaçların etkisi ile arteriyel kandaki karbondioksit (PaCO_2) ve ekspirasyon havasındaki karbondioksit düzeyleri artar. Bu durum solunum asidozuna yol açar. Bu nedenle anestezi süresince hastalar yakından izlenmelidir. End-tidal karbondioksit (ETCO_2) değerlerinin 45 mmHg'nın üzerine çıkması ya da SpO_2 değerlerinin %95'in altına inmesi halinde otomatik ventilasyon kullanılması önerilir. Küçük memeli hayvanlarda ETCO_2 ölçümleri güç olur. Tavşanlarda, insanlar için tasarlanmış pediatrik ekipmanların kullanılması yararlı olur. Karbondioksit kullanılarak yapılan abdominal insüflasyonları içeren laparoskopik girişimlerde de mutlaka ventilatör kullanılmalıdır. Ayrıca hayvanlar sıvı ve elektrolit düzensizlikleri yönünden desteklenmelidir (Dugdale, 2010; Flecknel vd., 2007).

Uçucu anesteziik ilaçların uygulanmasında yardımsız nefes alınamayan bir sistemin kullanılması önemlidir. Gaz akışının hesaplanmasında, kedi ve köpekler için olandan daha yüksek dakika ventilasyon oranı dikkate alınmalı ve yaklaşık 250 ml/kg/dakika olmalıdır.

İzofluran

İzofluran inhalasyon yolu ile kullanılan uçucu halojenize bir eterdir. Vücutta çok hızlı dağılır ve çok hızlı şekilde solunum yolu ile atılır. Sadece %0,2 oranında karaciğerde metabolize edilir. Karaciğer ve böbrek sorunu olan hastalar için güvenilir bir anesteziik

ilaçtır. Miyokardiyal kontraktilite üzerindeki etkisi halotan kadar baskılayıcı değildir. Tavşanlarda minimum alveolar konsantrasyon (MAC) %2,05 iken bu değerin kuşlarda %1,34 ve kedilerde %1,68 olduğu tahmin edilmektedir. Minimum alveolar konsantrasyon değeri, alveollerde deneklerin %50'sinde ağırlı bir uyarana karşı kas tepkisini önleyen anestetik konsantrasyonu ifade eder. İsofluran'ın %2-3'lük konsantrasyonu ile çok hızlı bir anestezi elde edilir. Anestezinin devamında ise %0,25-2'lik oran yeterli olur. İzofluran analjezi sağlamaz. Tavşanlarda kullanımındaki temel sorun, indüksiyon sırasında veya hafif anestezi altında izofluranın kokusuna karşı hastanın solunumunu tutmasıdır.

Sevofluran

Sevofluran keskin kokusu olmayan halojenize bir uçucu anesteziiktir. Kan-gaz eriyirlik katsayısı (0,6-0,7) yüksek olduğundan indüksiyon ve anesteziden uyanma hızlıdır. İlacın etkisinin hızlı başlaması ve azalan kokusuna rağmen, anestezi kutusu ile uygulanması halinde yine de tavşanlarda 180 saniyeye kadar nefes tutma, bradikardi, hiperkapni ve asidoza yol açtığı gösterilmiştir. Bu şekilde indüksiyon önerilmezken, sevofluran çok hızlı ve iyi bir anestezi derinliği kontrolü sağladığı için multimodal yaklaşımın bir parçası olarak çok güvenli ve kullanışlı bir uçucu anestezi gibi görünmektedir. Sevofluranın MAC düzeyi %3,7 olarak belirlenmiştir. Aynı zamanda sevofluran miyokardi, kateşolaminlerin aritmogenik etkilerine karşı duyarlı hale getirmez. Hızlı bir indüksiyon sağlaması ve tavşanlar tarafından daha iyi tolere edilebilmesi göz önüne alındığında, inhalasyon anestezisi olarak genellikle sevofluran tercih edilir (Allweiler, 2016; Cicero vd., 2018).

Nöroleptanaljezi

Opioid (fentanil) ile benzodiazepinlerin (midazolam, diazepam) kombine edilmeleri ile sağlanan nöroleptanaljezi, yeterli anestezi derinliği oluşturur. Fentanilin etkileri, naloksan (0,01 mg/kg) ile geri çevrilebilir ancak bu durumda, bu kombinasyonun tüm analjezik özellikleri ortadan kalkar. Naloksan kullanımı opioidlerin solunum sistemi üzerindeki baskılayıcı etkisini de ortadan kaldırır. Buna karşın hastanın anesteziden tam olarak çıkması kullanılan midazolam'ın etkisinden ötürü daha uzun sürer. Midazolam'ın etkilerini ortadan kaldırmak için flumazenil kullanılabilir. Flumazenil çok kısa yarılanma ömrüne sahip olduğundan, hastalarda tekrar sedatif etkiler görülebilir.

Bölgesel Anestezi ve Lokal Blokaj

Klinik uygulamalarda tavşanların manuel sınırlandırılmaları ya da sedasyon uygulamaları çoğu kez tek başına yeterli olmaz. Bazen lokal ya da bölgesel etkili anestezi gerekebilir. Yaygın olarak kullanılan teknikler arasında yara infiltrasyonu, lokal sinir blokları, diş sinir blokları, topikal analjezi ve epidural infiltrasyon yer alır. Bölgesel anestezi uygulaması, genel anestezi ile birlikte yapıldığında, genel anestezi ilaç miktarının azaltılmasını sağlar. Örneğin pelvik ortopedik operasyonlarda, epidural blokaj yapılması ya da diş çekimlerinde dental blokaj uygulamaları oldukça yararlı olur. Lokal anestezi uygulananırken, doz aşımından kaçınılmalı ve doz dikkatli şekilde hesaplanmalıdır. Tavşanlarda lidokain (1 mg/kg) ve bupivakain (1 mg/kg) en çok kullanılan lokal anesteziiklerdir. Lidokain'in etkisi çok hızlı başlar ancak etki süresi kısadır. Buna karşın bupivakain'in etkisi geç başlar ve yaklaşık 6-8 saat analjezi sağlar. Lidokain injeksiyonu genellikle ağrıya neden olur. Bu sebeple hayvan bilinçsiz olmadığı sürece bikarbonat ile tamponlanmalıdır.

Tavşanlarda Endotrakeal Entübasyon

Endotrakeal entübasyon anestezi derinliğinin daha kolay kontrolü, daha etkili solunum desteği ve atık gazların vücuttan daha iyi temizlenmesini sağlar. Aynı zamanda genel anestezideye bağlı yutma refleksinin ortadan kalktığı süre içerisinde, yabancı maddelerin solunum yoluna kaçmasına engel olur.

Kısa süreli girişimlerde maske ile anestezi yeterli olmakla birlikte, genellikle hastaların entübe edilmeleri önerilir. Tavşanlarda endotrakeal entübasyon larinksi görmenin zorluğundan dolayı kolay değildir. Çünkü tavşanın ağız boşluğu yapısının dar ve uzun olması ve nazofarinksin çoğunu kaplayan dilin geniş tabanı, larinksin görüntüsünü gizler. Larinksi laringoskop, otoskop veya endoskop olmadan görmek imkânsızdır. Hatta küçük ırklarda bu tür bir ekipmanla bile görülmesi yine de zordur. Rima glottidis veya larinks girişi nispeten küçüktür ve sadece küçük bir endotrakeal tüpünün girmesine olanak sağlar. Havayolu açıklığını en üst düzeyde tutmak için kafsız endotrakeal tüplerin kullanılması önerilir. Genel bir kural olarak, 1 kg vücut ağırlığının altındaki tavşanlarda 2 mm çaplı entübasyon tüpleri, 3 kg'dan daha fazla vücut ağırlığına sahip tavşanlarda 2,5-3 mm çaplı entübasyon tüpleri kullanılır. Oluşabilecek riskleri en aza indirebilmek için entübasyon denemeleri en fazla 2 ya da 3 kez ile sınırlandırılmalıdır. Çünkü bu işlem sırasında larinksin iatrojenik hasarı ve laringospazm şekillenebilir. Ayrıca bu hayvanların yangıya yatkın olmaları nedeniyle, asfeksi ve ölüm görülebilir.

Entübasyonun ardından hayvanların anestezisi uygun bir anestezi makinesi ve devresi ile sürdürülerek, ölü aralığın mümkün olduğunca azaltılması sağlanır. Bu amaçla tavşanlarda pediatrik devre kullanılabilir.

Tavşanları entübe etmek için kullanılabilecek birkaç teknik vardır. Bunlar larinksin görülerek entübasyonu, kör entübasyon, nazal entübasyon teknikleri ve supraglottik hava yolu cihazlarının uygulanmasıdır (Divers, 2014).

Larinks Görülerek Entübasyon Yapılması

Büyük tavşanlarda larinks otoskop, laringoskop veya endoskopta görülebilir ya da kapnograf rehberliğinde entübasyon yapılabilir. Pediatrik kullanım için tasarlanmış otoskoplar, özellikle tavşanlar için tasarlanmış Wisconsin laringoskoplar (boyut 0-1) veya Flecknell laringoskopu uygundur. Farinksin küçük yapısından ötürü, bu yöntemle cüce ırklarda larinksi görmek zor olabilir.

Entübasyon için tavşan boynu uzatılmış olarak dorsal ya da sternal yatış pozisyonuna getirilir. Ağız açılır, dil insisiv ve premolar dişler arasından ileri doğru çekilir. Bu sırada dilin insisiv dişler tarafından yaralanmamasına özen gösterilir. Otoskopun spekülümü, yumuşak damağın sonuna kadar ya da larinks görünene kadar ağız içerisinde ilerletilir. Larinks girişinin görülebilmesi için yumuşak damak, endotrakeal tüpün ucuyla epiglottisten uzağa doğru itilir. Larinkse yerleştirilmeden önce endotrakeal tüp içinden geçirilen küçük çaplı bir idrar kateteri (3-5 F) klavuzluk etmek için kullanılabilir. Larinkse lokal anesteziik sprey uygulandıktan sonra otoskop aracılığıyla larinks ve trakeaya ulaşmak çok daha kolay olabilir. Endotrakeal tüp, trakea içerisine yerleştirildikten sonra, otoskop uzaklaştırılır.

Kör Entübasyon

Larinksi görselleştirmeden tavşanları entübe etmek mümkündür. Anestezi indüksiyonundan sonra tavşan sternal yatar pozis-

yonu getirilir ve boynu uzatılır. Böylece ağızdan larinkse doğru düz bir hat oluşur. Lidokain hidroklorür, mümkün olduğu kadar ağız içine püskürtülür ve baş yukarıda tutulur. Böylece lidokain, dil üzerinden larinks üzerine akabilir. Bir veya iki dakika sonra lokal anestetik sprey etkisini gösterdiğinde, tüp diastemadan geçirilerek larinks girişine ilerletilir. Tüpün doğru yerde olup olmadığını anlamak için, tüpün ucuna kulak dayanarak solunum sesleri dinlenir. Nefes sesleri duyulduğunda, tüp her inspirasyon sırasında yavaşça ilerletilir. Ciddi hasar meydana gelebileceğinden, tüpü ilerletmeye çalışırken hiçbir güç kullanılmamalıdır. Tüpü ilerletirken tavşanın solunum hareketlerini de izlemek faydalıdır. Solunum sesleri, tüpün uç kısmı larinksin girişine geldiğinde daha yüksek hale gelir. Bu noktada nefes sesleri en yüksek seviyededir. Tüp ilerletildiğinde nefes sesleri kaybolursa, entübasyon tüpünün kesinlikle yemek borusu içine olduğuna hükmedilir. Durum böyleyse direnç hissedilir. Tüp rima glottidisten larinks içine girerse, tavşan genellikle öksürür ve solunum sesleri yine de tüpten duyulabilir. İlk deneme başarısız olursa, uygulama daha küçük bir tüp kullanılarak tekrar edilebilir (Resim 6).

Tüm entübasyon girişimlerinin başarısız olması halinde, sıkı ve tam oturan bir burun maskesi kullanılabilir. Çünkü tavşanlar zorunlu olarak nasal solunum yapan hayvanlardır. Ancak asiste ventilasyon yapılması gerektiğinde, bu uygulama yetersiz kalır. Oksijen desteği sağlamak için nazal katater yerleştirilerek, farinksin gerisine doğru yönlendirilir.

Nazal Entübasyon

Endotrakeal tüpün bir alternatifi, burun geçişlerinde uzanacak şekilde konumlandırılmış bir nazal tüptür. Tavşanların epiglottisleri normalde yumuşak damağın dorsal yüzeyinde tutulur, böylece

Resim 6.

Kör Entübasyon İçin Tavşanın Pozisyonlandırılması. Tavşan Anesteziye Alınarak Sternal Yatışta Pozisyonlandırılır ve Baş Dikey Pozisyona Getirilir. Lokal Anestetik Bir Solüsyon Farinkse ve Endotrakeal Tüpün Ucuna Spray Olarak Uygulanır. Larinks Elle Belirlenir ve Burundan İtibaren Endotrakeal Tüp Uzunluğu Ölçülür. Bu Tüp Dilin Üzerine ve Farinkse Doğru Yerleştirilir. Bu Safhada Gerekirse Lokal Anestetik Sprey Uygulanır. Tüpün Ucuna Kulak Dayanarak Doğru Pozisyonda Olup Olmadığı Belirlenmeye Çalışılır. Solunum Sesleri Hem İzlenir Hem de dinlenir. Solunum Sesi Duyulduğunda Tüp Yavaşça ve Nazıkçe Her İspirasyonda İlerletilir. Tüp Trakeaya Girdiğinde Tavşan Genellikle Öksürür (Lee vd., 2019).



havanın nazofarinksten larinks ve trakeaya doğrudan geçişine izin verir. Nazal olarak yerleştirilen bir tüp, bu yolu nazofarinksten larinks ve trakeaya doğal olarak kat edecektir.

Küçük yumuşak nazogastrik tüpler veya 1-1,5 mm endotrakeal tüpler uygundur. Bu teknikte, pozitif basınç oluşturmak ve anestetik karışımı başarılı şekilde nazofarenkse göndermek için yüksek akış hızları gereklidir. Larinks yoluyla entübe edilmesi zor olan küçük tavşanlarda, nazal entübasyon faydalıdır. Bazen, kesici diş köklerinin burun boşluklarına penetre olduğu tavşanlarda, tüpün burun boşluğundan geçmesi mümkün değildir.

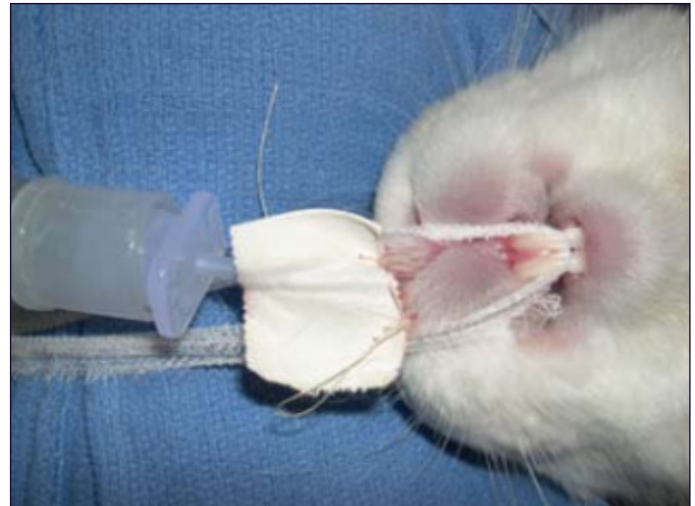
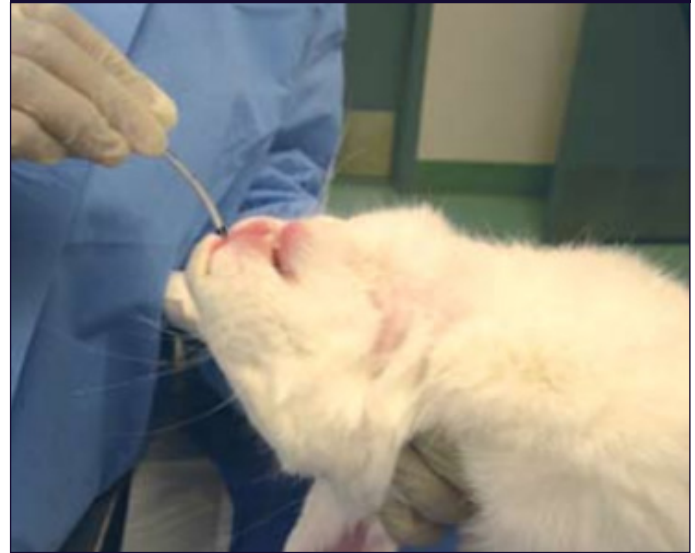Nazal entübasyon, P. multocida gibi patojenlerin burun boşluğundan trakeaya ve ardından akciğere girmesi için risk oluşturur (Resim 7).

Supraglottik Hava Yolu Cihazları

Supraglottik hava yolu cihazları, trakeaya girilmeden hastaya oksijen ve gaz anestezisi sağlanması yöntemidir. Özellikle tavşanlar için tasarlanmış cihazlara sahip olan V-jel sistemi, yutak içine yerleştirilen özel şekillendirilmiş bir uç ve glotis üzerinde yuvalar içeren bir sistemdir. Bu sistem çok az sürtünmeye neden olan

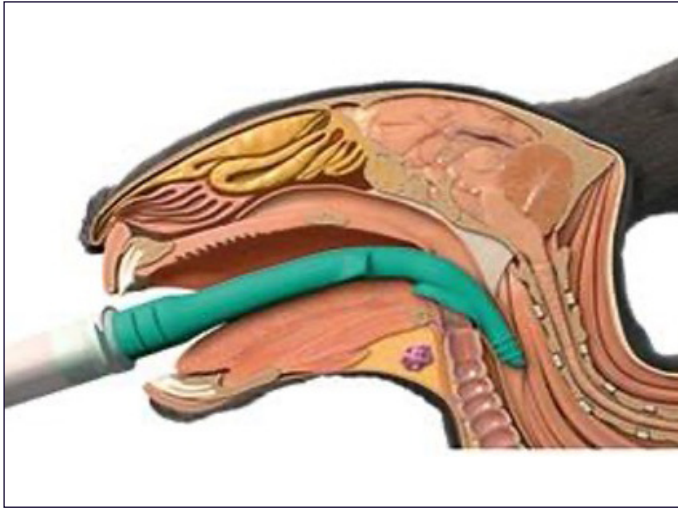
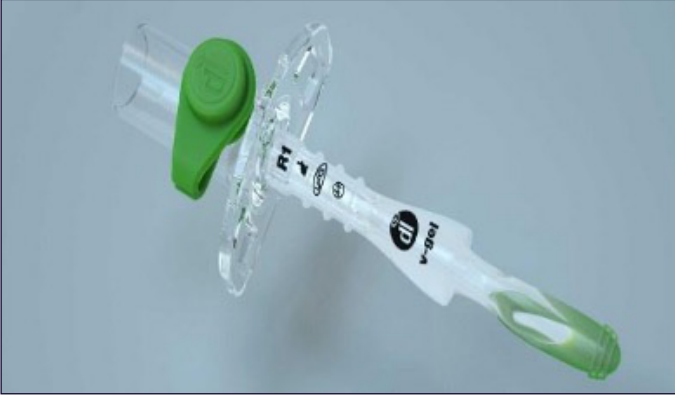Resim 7.

Nasotrakeal Entübasyon (De Valle, 2009)



Resim 8.

V-Jel ve Uygulaması



yumuşak plastikten yapılmıştır. Mide içeriğinin aspirasyonunu önlemek ve yapay solunuma izin vermek için yeterli bir sızdırmazlık sağlamak üzere trakeaya açıklığın üzerine sıkıca oturacak şekilde tasarlanmıştır. Bu sistemin birincil avantajı, yerleştirme ve kullanım kolaylığıdır. Üreticiler yerleşimi doğrulamak için kapnografinin kullanılmasını tavsiye eder. Ancak daha büyük bireylerde nefesin tüpün ucunda hissedilmesiyle de cihazın doğru yerde olup olmadığını kontrol edilebilir (Resim 8).

Anestezi Süresince Hastaların İzlenmesi

Anestezinin yakından takip edilmesi, başarısı için önemli faktörlerden biridir. Bu süreçte en önemli hedef; hipotansiyon, bradikardi ya da diğer aritmiler ile hipoksemi, hiperkapni ve diğer metabolik bozuklukları önlemek ya da ortaya çıkmış bu bozuklukları en kısa zamanda düzelterek, ölüm oranlarını azaltmaktır.

İzlenmesi gereken basamaklar aşağıdaki gibi sıralanabilir.

1. Anestezi öncesi hastanın kalp ve solunum muayenesi yapılmalı ve kaydedilmelidir. Hematokrit, total protein, üre ve glikoz değerlerine bakılmalıdır.
2. Premedikasyon ve indüksiyon zamanları kaydedilmelidir. Bu basamak hastanın ne kadar anestezide kaldığının değerlendirilmesi açısından önemlidir.
3. Hastanın mental durumu ve refleksleri gözlenerek, anestezinin derinliği belirlenmelidir. Kulak kıstırma refleksinin olmaması ve çene tonusunun kaybı, cerrahi anestezinin güvenilir gösterge-

leridir. İlk olarak, bir stetoskop ile kalp atım sayısı ve kalp ritmi belirlenerek kaydedilmelidir. Aynı şekilde solunum sayısı ve derinliği kontrol edilmelidir. Anestezi sırasında elde edilen veriler, anestezi öncesi değerler ile kıyaslanmalıdır. Tavşanlarda normal kalp atım sayısı 130 – 325 vuruş/dakika, solunum hızı 30 – 60 solunum/dakikadır. Solunum sayısının dakikada 4'ün altına düşmesi solunum depresyonu olarak değerlendirilir.

4. Anestezi süresince $ETCO_2$ ve SpO_2 değerleri izlenmelidir. Pulse oksimetre değerlerinin %90'ın altına düşmesi ya da $Pa-O_2$ 'nin 60 mmHg'nin altına düşmesi hipoksi olarak değerlendirilmelidir. Pulse oksimetre probu kulak, dil, ayak parmağı, skrotal kese ile büyük tavşanlarda yanağa yerleştirilebilir.
5. Mukozaların rengi; buruna, dudaklara veya dile bakılarak değerlendirilir.
6. Kulak keççesinin ortasında seyreden aurikular arter palpe edilebilir ve direkt kan basıncının ölçülebilmesi için kanüle edilebilir. Daha küçük cüsseli tavşanların kan basıncını ölçmek için Doppler tekniği kullanılabilir. Kan basıncı 80 mmHg'nin üzerinde olmalıdır. Tavşanlardaki normal sistolik kan basıncı 95 mmHg'dir.
7. Vücut sıcaklığının dikkatli şekilde izlenmesi önemlidir. Hipotermi hastanın anesteziden uyanma süresini uzatır. Isı kaybının ileri düzeyde olması, kalp durmasına yol açabilir. Operasyon sırasında hasta, vücut sıcaklığını 37-39 °C tutacak şekilde ısıtıcı petlerin üzerine yatırılmalıdır. Isı desteği uygulanan tavşanlarda hipertermi şekillenme olasılığı yüksektir.

Sıvı Sağaltımı

Sıvı desteği için damar içi yol tercih edilir. Bu amaçla lateral kulak venası, v. sefalika antebrachii ve v. jugularis kullanılabilir. Derialtı ve intraperitoneal sıvı uygulamaları da yapılabilir. Ancak glikoz içeren sıvılar derialtı ya da intraperitoneal olarak verilmemelidir. Kullanılacak sıvının çeşidi ve infüzyon oranları hastanın genel durumuna göre ayarlanmalıdır. Diğer hayvanlarda kullanılan kristalloid sıvılar, kolloidler gibi volüm artırıcılar ya da kan transfüzyon ürünleri, tavşanlarda da kullanılabilir. Kan transfüzyonu gerekli olduğunda, uygun bir donörden kan alınabilir.

Anesteziden Uyanma

Tavşanlar uyanma sürecinde yakından izlenmeli ve mümkün olduğunca ılık, sakin ve yırtıcı hayvanlardan uzak bir uyanma ortamı sağlanmalıdır. Anesteziden uyanmanın hızlı olması için, etki süreleri kısa anestezik ilaçlar tercih edilmelidir. Böylelikle hastada yeme isteğinin başlaması ve termoregülasyonun düzenlenmesi daha kısa zamanda gerçekleşir.

Kullanılan anestezik ilaçların birçoğunda solunumu baskılayıcı etkiler postoperatif dönemde de devam eder. Uyanma döneminde tavşanlar genellikle uyanma kafeslerinin köşelerine doğru saklanma eğilimi gösterir. Bu durum solunum yolunun tıkanmasına neden olabileceğinden dikkatli olunmalıdır.

İnjektabl anesteziklerin kullanılması halinde, gerek duyulursa antagonistleri yapılabilir. İnhalasyon anestezisini takiben hasta çok hızlı uyanırsa bile bazen önemli derecede hipoksi (Oksijen saturasyonu %70'den az) şekillenebilir. Böyle durumlarda solunum fonksiyonu normale dönünceye kadar hastaya maskeyle ya da inkübator içerisinde oksijen desteği verilmelidir. Hastanın entübe edildiği durumlarda, öksürük ve çiğneme hareketleri başlayınca ya kadar entübasyon tüpü yerinde bırakılır.

Uyanma periyodu boyunca hastanın vücut sıcaklığı özenle takip edilmelidir. Uzun süreli uyanma dönemlerinde hipotermi görülür. Oda sıcaklığı erişkinler için 25-30°C, yeni doğanlar için 35-37°C olmalıdır. Vücut sıcaklığının korunması için tavşanların altına battaniye ya da benzeri ısıtıcı malzemeler yerleştirilebilir ve ısıtıcı lambalardan yararlanılabilir. Talaş ya da benzeri maddelerin kullanılması uygun değildir. Zira bu tür materyaller hastanın göz, ağız ve burun boşluğuna kaçabilir. Tavşanın vücut sıcaklığı normal değerlere ulaştığında, hipertermiyi önlemek için ısıtıcılar kapatılmalıdır. Ayrıca tavşanların elektrik kablolarını çiğnemeleri engellenmelidir.

Ağrı ya da stres sempatik sinir sistemini uyararak, mide bağırsak motilitesini azaltır. Azalan bağırsak hareketliliğinin düzelmemesi, hepatik lipidoz ve ölümle sonuçlanan bir dizi olayı tetikleyebilir. Glikoz kaynağı sağlamak ve ileus oluşumunu önlemek için tavşan yemek ve içmek için yeterince kendine geldiğinde, yiyecek ve suyun hazır olması gerekir. Bazı tavşanlar susamış görünürler ve anesteziden uyanır uyanmaz önemli miktarda su içerler. Çim, saman ve diğer lifli yiyecekler genellikle tahıl karışımlarına veya peletlere tercih edilerek yenir. Tavşanları anesteziden çıktıkları anda yemeye teşvik etmek için taze ot, karahindiba, lahan, havuç veya diğer sebzeler sunulmalıdır. Kafese yerleştirilen kaliteli saman, tavşan için hem iyi bir lif kaynağı hem de tanıdık bir yatak malzemesi olarak işlev görür.

Ağrının Değerlendirilmesi

Küçük cüsseli hayvanlarda ağrının değerlendirilmesi son derece güçtür. Ancak yapılan operasyonun niteliği ve cerrahın yeteneklerine bağlı olarak ağrının şiddeti hakkında varsayımda bulunulabilir. Genellikle hastanın aldığı vücut konumları bir ön fikir verebilir. Tam iştahsızlık, ağrının önemli bir göstergesidir. Ağrı çeken tavşanlar, yiyecek araştırmak için kafesin önüne gelmezler. Kafesteki diğer tavşanlara karşı saldırgan davranabilirler. Genellikle huzursuz görünürler ve kafes içerisinde periyodik olarak sıçrama hareketi yaparlar. Sırt ve abdominal kasların gerginliği, sendeleme ve düşme gibi bulgular dikkate alınabilir. Karın ağrısı, çömelme pozisyonu ve diş gıcırdatma ile kendini gösterir. Bazı tavşanlarda, laparotomiye takiben abdominal kontraksiyonlar görülebilir. Ancak bu türlerde postoperatif davranış değişiklikleri farklılıklar gösterebilir.

Analjezi

Analjezi; ağrıya duyarlılığın olmaması, özellikle bilinç kaybı olmaksızın ağrının giderilmesi olarak tanımlanır. Vücutta ağrı ve diğer stresli uyarılara karşı endojen opioidler salgınır. Bunlar ağrı algısını ve ağrının tanınmasını azaltır. Yangı ya da hasarlı bölgede oluşan doku hipoksisi, kininler gibi nosiseptif maddelerin salgınmasını uyarır. Bunlar da prostaglandinlerin ortaya çıkmasına yol açar. NSAİ ilaçlar bu sürece etki ederler. Narkotik analjezikler, opioid reseptörleri ile etkileşerek, ağrının tanınmasını ve algılanmasını azaltırlar. Analjezi çok güvenli ve etkili olduğundan, ihtiyaç duyabilecek tüm tavşanlara verilmelidir. Çünkü ağrı insani yönü dışında, tavşanlar için hayatı tehdit eden bir durumdur.

Premedikasyon ve indüksiyon protokollerinde kullanılan medetomidin, ketamin ve fentanil/fluanison gibi ilaçlar analjezik etkiye sahiptir. Ancak uyanma döneminde de analjezi devam ettirilmelidir.

İnsan ve diğer hayvanlarda kullanılan analjezik ilaçların, laboratuvar hayvanlarında da etkili ve güvenli olduğu bildirilmiştir. Postoperatif dönemde meloksikam ve kaprofen gibi NSAİ ilaçlar ya da buprenorphine gibi opioidler oral ya da injeksiyon tarzında verilebilir. Tavşanlarda kullanılan NSAİ ilaçların etki süreleri tam olarak bilinmemektedir. Ancak kaprofen ve meloksikamın etki süresinin 8-24 saat olabileceği ifade edilmiştir. Tavşanlarda buprenorfinin etkileri uygulamadan sonra 7 saat devam eder. Bu nedenle uzun süreli analjezi sağlamak için hem postoperatif dönemde hem de diğer ağırlı olgularda sağaltım için kullanılır. Tavşanlarda narkotik analjezik kullanımı, postoperatif dönemde 72 saate kadar gerekli olabilir. Narkotik analjeziklere bağlı solunum ve mental depresyon ile hipotermi ve bradikardi görülebilir. Yeterli analjezi sağlamak için, hem opioid hem de NSAİ ilaçlar yan etki olmaksızın, birlikte uygulanabilir.

Analjezi sağlamak için lokal anestezi blokaj uygulaması yapılabilir. Bu yöntemde doz dikkatli şekilde ayarlanmalı ve yüksek dozlardan kaçınılmalıdır. Tavşanlarda analjezi amacıyla retrobulbar blokaj yapılması kontrendikedir. Zira göz küresinin arkasında yer alan venöz pleksusun, diğer türlere göre daha büyük olması nedeniyle lokal anestezi ilaç pleksusa penetre olabilir (Tablo 1).

Diğer Postoperatif Ağrı Giderici Faktörler

Diş çekimi yapılmış bir tavşanın diyetinin yumuşak, ezilmiş veya ince kıyılmış yiyeceklerden oluşması, çiğneme sırasında duyulacak ağrı hissini azaltmasına yardımcı olur. Kırık olgularında ekstremitenin hareketsiz hale getirilmesi gibi pratik hususlar, ameliyat sonrası ağrıyı azaltabilir. İyi cerrahi teknik ve çok sıkı olmayan dikiş uygulamaları, cerrahi yaradan kaynaklanan rahatsızlığı en aza indirir. Kuru, tanıdık, rahat yataklıklar (saman), yiyecek ve suyun kolayca ulaşabileceği sıcak ve sessiz bir ortam da ameliyat sonrası hastanın konforuna katkıda bulunur.

Tavşanlarda Kullanılan Antagonist İlaçlar

Doksapram

Doksapram, anestezi sırasında oluşan solunum durmasını ortadan kaldırmak için kullanılan bir solunum uyarıcısıdır. Etkisi yaklaşık 15 dakika sürer. Doksapram bradikardi, hipertansiyon ve tübüler sodyum geri emiliminde azalma gibi bazı yan etkilere yol açabilir. Aynı zamanda diürez ve natriürece neden olabilir. İlacın yüksek dozları tremorlar, konvulsiyonlar ve beyin hipoksisi (hiperventilasyonun sonucu olarak) gibi hipertermik reaksiyonlara sebebiyet verebilir. Bu nedenle aynı hayvanda tekrar eden doksapram uygulamalarında son derece dikkatli olmalıdır.

Naloksan

Naloksan opioidlerin solunum depresyonu, bradikardi ve analjezi gibi tüm özelliklerini tersine çeviren, kısa etkili bir ilaçtır. Opioid etkilerini ortadan kaldırdığı için ağrı, heyecan, deliryum ve hiperalejiye neden olabilir. Çok düşük dozların titrasyonu, analjezi kaybı olmadan solunum depresyonunu tersine çevirebilir. Tekrarlayan dozlarda kullanılması halinde hastanın düzenli şekilde takip edilmesi önemlidir.

Acil Durumlar

Diğer evcil hayvanlarda uygulanan tüm anestezi aciliyetler, tavşanlar için de geçerlidir. Tavşanlarda en çok görülen ölüm nedeni, solunum yetmezliğidir. Anestezi sırasında tavşanların entübe edilmeleri akciğerlerin yeterince ventile olması için önemlidir.

Tavşan Hastalıkları

Entübe edilmemiş bir hastada asiste ventilasyon yapmak gerekirse, hastanın baş ve boynu gergin hale getirilir, dili ileri doğru çekilir, anestezi baş ve işaret parmağı ile göğüs kafesine basınç uygular. Hastanın dilinin tutulması zorluk gösterdiğinde, gazlı bez yardımıyla tutulabilir. Hastanın entübe edilmiş olması bir avantaj olup, asiste solunum daha kolay uygulanır. Maske kullanılarak yapılan asiste solunum başarılı olmaz. Solunumu uyarmak için doksapram (5-10 mg/kg dozda damarıçi, kasiçi ya da derialtı) uygulanabilir. Uygulamalar sırasında hastaya mutlaka oksijen verilmelidir. Aynı zamanda, gerekli hallerde kullanılmak üzere uygun antagonistler hazırda olmalıdır.

Tavşanlarda görülen diğer bir ölüm nedeni, operasyon sırasında oluşan kan kayıplarıdır. Kan kayıplarının en az düzeyde tutulmasına özen gösterilmelidir. Hastanın kalbinin durması halinde ise eksternal kalp masajı yapılabilir ve resusitasyon için adrenalin gibi ilaçlar kullanılabilir.

Anesteziye Bağlı Komplikasyonlar

Anesteziye bağlı en sık görülen komplikasyon ileal ya da gastrointestinal stasistir. Uyanma döneminde 2-3 saat içerisinde normal beslenme düzenine geçmeyen tavşanlar şırınga ile beslenmelidir. Bu uygulama tavşan kendi başına yemeye başlayınca kadar devam ettirilmelidir.

Tablo 1.

Tavşanlarda Kullanılan Anestezik ve Analjezik İlaçlar (Sarah İngiliz, 2009)

Premedikasyon	
Glikopirolat	0,1 mg/kg sk, im
Buprenorfin (analjezi)	0,01–0,05 mg/kg sk, im, ip 6–12saatte
Butorfanol (analjezi)	0,1–0,5 mg/kg sk, im
Medetomidin (sedasyon)	0,25 mg/kg im
Ksilazin	1–5 mg/kg sk, im
İndüksiyon	
Ketamin	15–50 mg/kg iv, im
Ketamin ve medetomidin	Ketamin 5–20 mg/kg iv, Medetomidin 0,35 mg/kg im
Ketamine ve ksilazine	Ketamin 30–40 mg/kg im, Ksilazin 3–5 mg/kg im
Propofol	3–6 mg/kg iv (indüksiyon), 1 mg/kg iv her 15 dakikada (anestezinin devamında)
Postoperatif İlaçlar	
Atipamezol	0.01 mg/kg sk, iv, ip
Buprenorfin (analjezi)	0,01–0,05 mg/kg sk, im, ip, her 6–12 saatte
Meloksikam	0,2–0,5 mg/kg sk, po, her 12–24 saatte
Yohimbin	0,2–1 mg/kg iv ihtiyaç duyulduğunda

im; kasiçi, ip; intraperitoneal, iv; damarıçi, po; oral, sk; derialtı

BÖLÜM 3

BESLENME VE BESİNLER

Serhat ÖZSOY

Beslenme ve Besinler

Nutritions And Nutrients

BÖLÜM HAKKINDA

Bu bölümde tavşanların sindirim fizyolojisi, gıdaların sindirilmesi, sindirim yolunun yapısı ve özellikleri, sekum fermentasyonu, sekotrofinin özellikleri, enerji, su ve kalsiyum metabolizması, beslenme, diyet gereksinimleri, sindirilebilir ve sindirilemeyen lif yapısı ve özellikleri, lif kaynakları, vitamin ve mineraller ve ticari tavşan yemlerinden bahsedilmektedir.

Anahtar kelimeler: Tavşan sindirim fizyolojisi, sindirim yolu, sekum, sekotrofi, lif, yemler

ABOUT the CHAPTER

In this chapter, digestive physiology of rabbits, digestion of nutrients, structure and characteristics of digestive tract, cecal fermentation, characteristics of cecotrophy, metabolism of energy, water and calcium, nutrition, dietary requirements, digestible and undigestible fiber structures and characteristics, fiber sources, vitamins, minerals and commercial rabbit foods are explained.

Keywords: Digestive physiology of rabbits, digestive tract, cecum, cecotrophy, fiber, foods

Sindirim Fizyoloji

Tavşan, sindirim sistemi fibröz diyeti sindirmeye adapte olan bir herbivordur. Mide ve bağırsakların sindirimi tek mideli hayvanlarınkine benzer. Mide ve ince bağırsaklar, sindirim enzimleri yolu ile parçalanamayan liften oluşan içeriği arka sindirim yoluna iletir. Tavşanlar proksimal kolonda ince partüküllerden kalın partükülleri ayırma kabiliyetine sahiptir. Küçük partüküller büyük sindirilmemiş partüküllere karşı doğrultularda gönderilir.

Sindirilmemiş lifin büyük partükülleri distale geçer ve sert sekal peletler olarak atılır. Küçük selülozlu partüküller bakteriyel fermentasyon geçirmek üzere sekum içerisine gönderilir. Sekum içindeki bakteriyel fermentasyon bir enerji kaynağı olarak emilen uçucu yağ asitlerini oluşturur. Sekumdaki bakteriyel fermentasyonun sonucu aminoasitler, vitaminler, enzimler, mikroorganizmalar ve uçucu yağ asitlerini içeren pasta oluşur.

Tavşanların kolonu çift fonksiyonludur. Günün çoğunda, karışır ve içerik ayrılır, sindirilmeyen partüküller anüse doğru, sindirilebilir partüküller sekuma doğru yönlendirilir ve pasta sekal içerik, yumuşak sekal pelet ya da sekotrof olarak kolon boyunca yönlendirilir. Çoğu tavşan yemekten sonraki 4 saatte gece ve sabah süresince yumuşak dışkı oluşturur. Sekotrof anüsden doğrudan yenilerek midede ve ince bağırsaklarda tavşanın ilâve besin kaynağı olarak sindirilir. Sindirim yolunun değişik bölümlerinde gaz ve içerik miktarı atılım fazına bağlı değişir. Sekumun şekli ve büyüklüğü günlük ritmi takip eder bu abdominal palpasyon ya da radyografi değerlendirilmesinde düşünülmelidir.

Proksimal kolondaki içeriğin ayrılması kolonik hareket ve fonksiyonel anatomi kombinasyonu ile sağlanır. Proksimal kolon duvarındaki büyük partüküller lümeninde parçalanır ve küçük olanları kalır. Proksimal kolon aktivitesi küçük partükülleri sekuma doğru yönlendirir. Lagomorph'lar mukoza bezlerinin büyük miktarlarını içeren fusus coli olarak bilinen kolonun muskular segmentine adapte olmuştur. Fusus coli, kolon hareketini ayarlayıcıdır. Fazla miktarda sinir ve damar dokularına sahiptir. Aldesteron ve prostaglandin gibi metabolit ve hormonların etkisine maruz kalır.

Sekotrof çıkarılması süresince proksimal kolon aktivitesi durur. Sekum materyali büyük miktarda kolon boyunca hızlı hareket eder. Fusus coli'de materyal mukusla kapsüllenen



Serhat Özsoy

İstanbul Üniversitesi-Cerrahpaşa, Veteriner Fakültesi, Yabani Hayvan Hastalıkları ve Ekoloji Ana Bilim Dalı, İstanbul, Türkiye
E-posta: serhatozsoy@yahoo.com

Bu bölümü alıntıla / Cite this chapter as:
Özsoy, S. (2023). Beslenme ve besinler. S. Özsoy (Ed.), *Tavşan Hastalıkları* içinde (s. 16-27). İstanbul: İÜC Yayınevi.



CC BY 4.0: Telif Hakkı ©Yazar(lar), "Bu derginin içeriği Creative Commons Atıf 4.0 Uluslararası lisansı altında lisanslanmıştır."

pelete dönüşür. Kolon boyunca yumuşak dışkının geçiş zamanı, sert olana göre 1.5 – 2.5 kere daha hızlıdır. Su, ayırma ve karıştırma işlemleri süresince proksimal kolon içine salgılanır ve küçük partüküllerle birlikte sekum içine gönderilir. Su sekumdan emilir. Sekum içinde içeriğin kalma zamanı hem içeriğin doğası hem de sekakolonik hareketten etkilenir.

Sekumdaki mikroroganizma dengesi hayvanın sağlığı için çok önemlidir. Tavşanlar doğrudan anüsten atılan sekotrofu tüketirler. Buna kaprofaji adı da verilmektedir. Dışkı olarak nitelendirilen madde tavşanlar tarafından sindirilen değildir. O besinsel olarak zengin sekum içeriğidir. Yumuşak dışkı ya da gece dışkısı sekotrof olarak bilinen kapsüllü sekum materyali olarak tanımlanmıştır. Yabani tavşanların yer altındaki yuvalarında sekotrof gün boyunca beslenmeden sonraki 4-8 saat içinde üretilir. Sekotrof evcil ya da laboratuvar tavşanlarında kafeste gece ya da sabahın erken saatlerinde üretilir.

Gıdaların Sindirilmesi

Tavşanlar beslenir iken bile yırtıcıların gözlenmesini sağlayan geniş bir görüş alanına sahiptir. Bu görüş sahası burun alt bölgesindeki kısmı içermez. Gıda seçimi ve sindirimi, koku, burun ve dudak çevresindeki hassas killardan kazanılan dokunsal bilgiler temeline dayanır.

Dişler fibröz diyetin sindirilmesine adapte olmuşlardır. Tüm dişler açık köklüdür ve sürekli büyürler. İnsizorlar bitkileri kesmek için adapte olmuşlardır. İki geniş üst insizor ve onların hemen arkasında yerleşmiş iki ince sekonder insizor vardır. İki alt insizor üstteki primer insizorun hemen arkasında yer alır ve keskin bir uç oluşturmak için birlikte aşınmayı sağlar. Üst primer insizorların anterior kısmında kalın bir enamel tabakası vardır. Fakat posterior kısmında bu mevcut değildir. Alt insizorların enameli tüm kısımlara dağılmıştır. Üst insizorların büyüme oranı her hafta yaklaşık 2 mm'dir. Köpek dişi mevcut değildir. Molar, premolar ve insizor dişler arasında geniş bir boşluk, diastema mevcuttur. Premolar ve molar dişler, gıdayı yutmadan önce çiğnenmesi için kullanılan beş ya da altı yanak diş sırası oluşturur. Gıda, bir dakikada 120 ya da daha fazla çene harekete ile yanak dişleri arasında öğütülür.

Salya sürekli salgılanır ve amilaz içerir. Açlık, kuru ağız, boş mide kontraksiyonları, glikoz, amino asit, laktik asit ya da uçucu yağ asitleri gibi metabolitlerin kan düzeylerindeki azalma ile uyarılır.

Mide, gastrointestinal yolun hacminin yaklaşık %15'ini oluşturur. Mide, kusmayı önleyen iyi gelişmiş kardiyak sfinkter ve bir kassel pilorik alana sahiptir. Bununla birlikte midenin genel kas tabakası diğer türlere göre daha zayıftır. Midede her zaman gıda vardır. Sekum ve mide birlikte içeriğin %80'inden fazlasını içerir ve onlardaki içeriğin miktarı yaş, ırk, diyet ve günün zamanına bağlıdır. Midede su ve büyük miktarlarda asi salgılanır. Yemek sonrası pH ince bağırsaklara geçmeden önce 1-2 düzeyine düşer. Emen tavşanlarda mide pH'sı sekumda koloni oluşturmak için mideden arka sindirim sistemine geçişine izin veren bir yapıda yaklaşık 5-6.5 kadar yüksektir. Sekatraf sindirimi süresince mide pH'sı 3'e yükselir. Mideden gıdanın geçiş zamanı yaklaşık 3-6 saattir.

Duodenum safra kanalını içine alan hafif bir genişleme ile başlar. Pankreasın sağ lobu geniştir ve duodenal lobun mesoduodenum'unda yerleşmiştir. Pankreasın gövde ve sol lobu, sağ loba göre daha yoğundur. Sol lop mide ve enine kolon arasında bulunur ve dalağa kadar uzanır. Tek pankreatik kanal duodenuma açılır.

Bu, yardımcı pankreatik kanaldır. Esas pankreas kanalının uç kısmı embriyonik gelişme süresince ortadan kaybolur. Jejunum uzun ve kıvrımlıdır. İleumun sonu ileum, sekum ve proksimal kolon arasındaki birleşmeyi oluşturan sacculus rotundus olarak bilinen dairesel kalın duvarlı genişleme şeklindedir. Sacculus rotundus tavşana özeldir. Bir iliokolik kapak sacculus rotundus içine ileumdan içeriğin hareketini kontrol eder ve aynı zamanda ince bağırsaklar içine ters akışı önler. Motilin bir polypeptide hormondur, gastrointestinal düz kasları uyarır, duodenum ve jejunumun enterochromaffin hücreleri tarafından salgılanır. Yağ onun bırakılmasını uyarır iken karbonhidrat durdurur. İnce bağırsaklarda motilin aktivitesi geriye doğru azalır. Sekumda ortadan kaybolur, kolon ve rektumda yeniden ortaya çıkar.

Mide ve ince bağırsaklarda besinlerin sindirimi ve emilimi diğer tek mideli hayvanlardakine benzer. Sekotroflar mikroorganizma, amino asitler, uçucu yağ asitleri gibi mikrobiyal fermentasyon ürünleri içerir. Onları mide asitlerinden koruyan jelatinöz muköz kaplama ile kapsüllenmiştir. Bazı fermentasyonlar sindirilmeyen önce 6-8 saat süreyle midenin fundus bölgesinde bulunan sekotrof içinde yer alır. Lizozom kolon tarafından salgılanır ve kalın bağırsaklardan geçişi süresince sekotrof içine katılır. Lizozomların bakteriyolitik aktivitesi mikrobiyal proteinleri bozma kabiliyeti gösterir ve sekotroflar içinde mevcut olan amino asit ve vitaminlere eklenerek ince bağırsaklardan emilir. Amilaz, mide ve ince bağırsaklardan emilen glikozu laktik asit ve karbon dioksit dönüştüren sekotrof içindeki bakteriler tarafından oluşturulur.

Hidroklorik asit ve pepsin midede sindirimi başlatır ve ince bağırsaklarda devam eder. Pankreatik amilaz üretimi nispeten orta düzeydedir. Salya ve sekotrof gibi amilazın alternatif kaynakları vardır. Bikarbonat, duodenum içine salgılanır ve mide düzeyine erişerek asit içeriğini nötralize eder. Jejunumda bikarbonat salgılandığı kadar emilir.

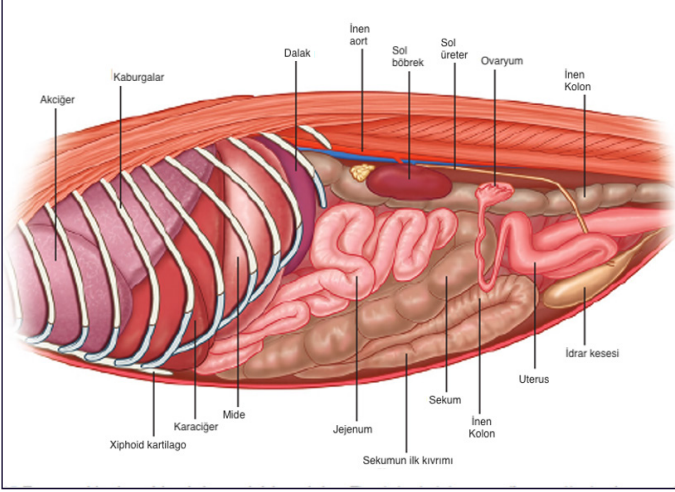
Arka Sindirim Yolunun Anatomisi

Sacculus rotundus ileum, sekum ve proksimal kolon arasında bir T-birleşme oluşturan ampulla sekalis koli içine açılır. Ampulla sekalis koli, sekum ve proksimal kolon büyük miktarlarda gıdanın karıştırma ve ayrılmasına özel uyum sağlamıştır. Sindirilemeyen lifler, büyük parçalar küçük sindirilebilir parçalar ve sıvılara ayrılır. Büyük parçalar aşağıya kolona gönderilir iken küçük parçalar ve sıvı bakteriyel fermentasyonun olduğu sekuma proksimal yönde gönderilir. İnce duvarlı sekum lenfoid dokularla kaplanmış dar kör bir ek bölümlerle sonlanır. Bu ek kısım bağırsak kurdu şekline benzediğinden vermiform olarak ifade edilir. Tavşanların sindirim yolu lenfoid dokuları arka sindirim yolunda çoğunluğa sahiptir ve tavşan toplam lenfoid dokularının %50'sini oluşturur.

Tavşanların inen kolonu dört bölüme ayrılmıştır. Proksimal uçta ampulla sekalis koli yaklaşık 10 cm uzunluğunda olan ilk bölümün içine açılır ve keseler ya da haustra sıralarını ayıran taeniae ya da kas dokunun üç uzunlamasına bantına sahiptir. Kolonun bu bölümünde mukoza üzerinde yaklaşık 0.5 mm çapında küçük çıkıntılar görülür. Bu karnabahar benzeri çıkıntılar, warzen olarak ifade edilir ve lagomorph'lara özgü olduğuna inanılır. Onlar emilimi arttıran yüzey alanı artışını belirtir. Bu çıkıntılar aynı zamanda bağırsak içeriğinin mekanik olarak ayrılmasına yardım eder. Histolojik olarak taenia kas tabakaları miyenterik pleksusun kısmı olan birçok otonomik iplik içerir. İnen kolonun ikinci bölümü yaklaşık 20 cm uzun-

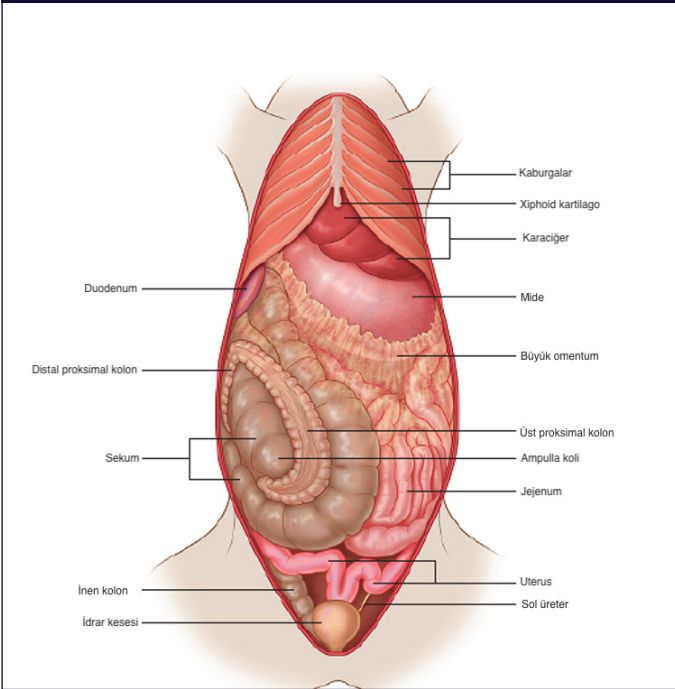
Resim 9.

Tavşan Abdomeninin Yandan Görünümü (Varga, 2014)



Resim 10.

Tavşan Abdomeninin Ventral Görünümü (Varga, 2014)



luğundadır ve bir taenia ve birkaç küçük haustra'ya sahiptir. Bu bölgede bol miyenterik plexus vardır. İnen kolonun üçüncü kısmı fusus coli olarak ifade edilir ve yaklaşık 4 cm uzunluğunda bir kas tabakasıdır. Bu alanda bol miktarda damar ve sinir ağı mevcuttur. Fusus coli'nin mukozal yüzeyi belirgin uzunlamasına katlanmalar ile ayırt edilir ve birkaç goblet hücresi içerir. Fusus coli inen kolonun dördüncü bölümüne açılır. Fusus coli tavşan kolonunun iki morfolojik ve fonksiyonel ayrı bölümü arasında doğal bir bölünme oluşturur. Çoğu fizyolojik yayında inen, enine ve çıkan kolon yerine proksimal ve distal kolon terimi kullanılmıştır. Proksimal kolon üç taenia şeriti bölümü, bir taenia şeriti bölümü ve fusus coli içerir. Distal kolon 80-100 cm uzunluğundadır ve fusus koliden rektuma uzanır. Kolonun bu bölümü ince duvarlı ve genellikle sert dışkı peletlerini bulundurur (Resim 9, 10).

Arka Sindirim Yolunun Hareketi

Arka sindirim yolunun fonksiyonu ve hareketi kolon içinde oluşturulan dışkı tipine bağlı olarak değişebilir. Sert dışkı oluşumu sert dışkı fazı olarak bilinir. Sekatrotfun çıkarılması yumuşak dışkı fazı olarak bilinir. Kafes tavşanlarında sürekli bulunan gıda ile beslenme gece yarısına kadar yüksek düzeyde devam eder. Gıda alımı saat 2'ye kadar azalır, saat 6'da maksimum iken yumuşak dışkı fazı başladığında saat 8'de sonlanır. Bu doğal beslenme davranışı örnekleri ve dışkı çıkarılması evcil tavşanlarda görülebilir. Bununla birlikte bu gebelik, süt verme, yaş, gıdanın yararlanılabilirliği ve tipi ile değişebilir.

Sert dışkı fazı süresince su, ayırma ve karıştırma işlemlerine yardım eden proksimal kolon içine verilir. Bağırsak içeriği, sulu içerik ve bakteriyi içeren küçük parçalar ve büyük sindirilemeyen parçaları içerir. Bu içerik kolon ve sekumun kontraksiyonları ile karışır. Sindirilemeyen kısım anüsten çıkarılmadan önce distal kolon, fusus coli ve proksimal kolon boyunca hızla hareket eder. Fermente olabilir kısım sekum içine geri doğrultuda hareket eder. Büyük sindirilebilir kısımlar ($\rightarrow 0,5$ mm) distal kolonun proksimal kısmında birikmeye meyillidir ve distale doğru hareket eder, oysaki daha küçük sindirilebilir maddeler kese benzeri haustrada dairesel olarak birikir. Haustral aktivite sekum içine proksimale küçük parçaları gönderir. Sekum kontraksiyonları sert dışkı fazı süresince daha büyüktür. Periyodik olarak sekum ve proksimal kolon hareketliliği değişir. Haustral aktivite kesilir ve sekum içeriği büyük kolon boyunca hızla hareket eder. Fusus coli'de içerik mukus ile kaplanan peletlere ayrılır. Bu dışarı çıkarılan yumuşak dışkı fazıdır. Yumuşak dışkı ya da sekotrof genellikle dinlenme sırasında ve beslenmeden en az 4 saat sonra çıkarılır.

Fusus coli proksimal ve distal kolonda peristaltik dalgaların başlatılması için farklı bir öncü olarak kolonun özel uyum sağlamış bir alanıdır. Peristaltik dalgaların doğrultusu ve doğası dışkı atılma fazı ile değişir. Fusus coli fazla sinir ağına sahiptir, prostoglandin ve aldosteron gibi hormonlardan etkilenir. Sert dışkı üretimi sürecinde aldosteron düzeyleri yüksektir. Fakat yumuşak dışkı çıkışı sırasında düşer. Prostoglandinler proksimal kolon hareketini durdurur ve distal kolonu uyararak yumuşak dışkı çıkarılmasına yardım eder.

Sekotrof çıkarılması distal kolon hareketinde artış, proksimal kolon ve sekum hareketinde azalma ile birlikte dir. Kolondan sekotrotfun transit geçiş zamanı sert dışkının geçişinden 1,5-2 kere daha fazladır. Üst sindirim yolunun hareketi sert ve yumuşak dışkı fazı süresince aynı kalır ve ince bağırsak kontraksiyonları yavaşlar. Sert ve yumuşak dışkı atılım fazı süresince kolon hareketinin farklılığı tek haustra tabakasına sahip proksimal kolonun ikinci bölümünde daha belirgindir. Sert dışkı fazı süresince bağırsak içeriği, fusus coli'ye geçişleri süresince potasyum, sodyum ve önemli miktarda su ile gevşek haldedir. Sert dışkı fazı süresince dışkı peletleri içine bağırsak içeriğinin baskısı fusus coli'nin güçlü kaslı duvarı ve yoğun sinirsel ağı ile ilişkili olabilir. Su distal kolona geçmeden önce mekanik olarak fibröz maddenin dışına çıkarılır (Resim 11).

Sekum Fermentasyonu

Midede ve ince bağırsaklardaki sindirim son ürünü kolonda iki bölüme ayrılır. Bunlar, sekum mikroorganizmaları için bir alt yapı olarak görev yapan küçük partüküller ve sindirilemeyen odunsu

Resim 11.

Sekotrof, Mukus ile Kaplı Yumuşak Dışkı Parçalarıdır



materyalin büyük parçalarıdır. Küçük partüküller sekum içine kendiliğinden hareket eder. Bunlar besin ve suyun sürekli eklenildiği büyük bir bakteriyel fermentasyon odası olarak görev yapar. Arka sindirim sistemine ulaşan bağırsak içeriği, sindirilmemiş gıdalar, atık ürünler ve sindirim yolunun kendi tarafından oluşturulan maddelerden ibarettir. İnce bağırsaklarda sindirilemeyen oligosakkarit, selüloz, hemiselüloz ve pektinler gibi kompleks karbonhidratların küçük partükülleri bakteriyel parçalanma için sekuma ulaşır. Hücre duvarı öğelerine bağlanan bitki proteinleri, aynı zamanda sekum mikroflorası yolu ile amino asitlere metabolize olan amonyağı oluşturmak için sekumda parçalanır. Bağırsak hücre döküntüleri ürünleri ve sindirim enzimleri protein sentezi için bir nitrojen kaynağı olarak etki yapar. Üre gibi çözünebilir ürünler metabolize olmak için sekum duvarı boyunca osmotik olarak nakledilir. Yüksek protein diyetleri kan üre ve sekum amonyak düzeylerini artırır. Protein ihtiyacı periyodu süresince yıkım metabolizmasından oluşan üre, bakteriyel amino asit sentezinde bir nitrojen kaynağı oluşturmak için sekuma geçer. Mukopolisakaritler mukozada goblet hücrelerinden salgılanır ve sekumdaki fermentasyon için önemli bir karbonhidrat kaynağı olarak hizmet ederler.

Sağlıklı tavşanlarda sekumda fazla sayıda büyük anaerobik metakromatik bakteri mevcuttur. Patojenik olmayan Gram-negatif *Bacteroides* spp. filorada predominanttır. *Bifidobacterium*, *Endophorus*, *Clostridium*, *Streptococcus* ve *Acuformis* gibi türler belirlenmiştir. Anaerobik bakterilerin 74 suşu sekum mukozasından belirlenmiştir. *Lactobacillus* ve *E.coli*, ergin tavşanların normal

sindirim yolunda mevcut değildir. Fakat düşük lif ve yüksek karbonhidratlı gıdalarla beslenenlerde bulunabilir. Bağırsak filorası birçok patojenik olmayan protozoayı bulundurur. *Entamoeba cucinuli*, kalın bağırsaklarda lümeninde bulunan ağırkanlı büyük bir amoeba'dır. Flagellatalı *Giardia duodenalis duodenumda* bulunabilir. Ancak klinik belirti oluşturmazlar. *Eutrichomastix*, *Enteromonas* ve *Retortamonas* spp. sekumda bulunan patojenik olmayan protozoalardır.

Uçucu yağ asitleri sekum mikroflorası tarafından oluşturulur ve tavşanlar için bir enerji kaynağı olarak sekum epitelyumundan emilir. Sekum içeriği %60-70 asetik asit, %15-20 bütirik asit ve %10-15 propiyonik asit içerir. Bununla birlikte uçucu yağ asitleri oranı besinlerdeki lif içeriği ile ilişkili olarak değişebilir. Sekum epitelyumu yüksek elektrolit transport kapasitesine sahiptir. Kör bağırsak bikarbonat iyonlarından zengin alkali sıvı salgılar ve sekum fermentasyonu ile oluşan uçucu yağ asitlerini tamponlar.

Sekum mikroflorasının yapısı süreklilik göstermez ve yenilen gıdalar, yaş ve günün zamanlarından etkilenir. Sekum pH'sı sabahları çoğunlukla alkali, öğleden sonra ise çoğunlukla asit yapıdadır. Sekum pH'sındaki değişimler, sekum mikroorganizmalarının yapısını etkiler. Amonyak ve uçucu yağ asitleri sekum PH'sını etkileyen sekumdaki parçalanma ve fermentasyon tarafından oluşturulur (Quesenberry vd., 2020).

Sekotrofların Sindirimi ve Çıkarılması

Sekumdaki bakteriyel fermentasyon amino asit, uçucu yağ asitleri ve suda çözünen vitaminlerin sentezini sağlar. Bazı besinler sekum mikroflorası tarafından oluşturulur ve sekum duvarından emilir. Kalan içerik ile mineraller, vitaminler, amino asitler ve bakteriden zengin yumuşak, koyu renkli bir pasta oluşturulur. Bu pasta yumuşak dışkı ya da sekotrof olarak çıkarılır. Sekum içeriği sıvı ve katı parçaların mekanik ayrımı olmaksızın kolon içine hızla geçer. Dışkı kitleleri *Fusus coli*'de bölümlenir. Lizozom, yumuşak dışkı fazı süresince distal kolonun lümenine salgılanır ve sekotrofa dahil olur. *Fusus coli*'nin bezli kısmı kolonun bağırsak yüzeyini kayganlaştırır ve bağırsak içeriğinin hızlı geçişini kolaylaştırır. Goblet hücreleri mukus salgılar bu peletleri sarar ve elektrolitlerin girişini durdurur. Böylece büyük pelet halindeki sekum içeriği oluşturulur ve bu aralıklı olarak sekotrof demetleri olarak çıkarılır.

Sağlıklı tavşanlarda sekotrof anüsten doğrudan tüketilir ve tümüyle yutulur. Rektumdaki mekanoreseptörlerin uyarılması yumuşak dışkının özel kokusunu algılanmasını, değişik metabolit ve hormonların kan konsantrasyonu anüsten sekotrofun alınmasını harekete geçirir. Yiyecek sınırlı olduğunda tüm sekotrof tüketilir. Yiyecekler sürekli mevcut olduğunda rasyonun protein ve selüloz içeriği tüketilen sekotrof miktarını etkiler. Lif düzeyindeki artış sekotrofiyi artırır iken, yüksek protein düzeyleri azaltır.

Enerji Metabolizması

Uçucu yağ asitleri sindirim işlemlerinin bir parçası olarak bakteriyel fermentasyondan yararlanan tavşanlar gibi herbivor türleri için bir enerji kaynağı sağlar. Uçucu yağ asitlerinin tipi ve oranı, mevcut bakteri türü ve metabolize edilen maddelere bağlı oluşturulur. Tavşanlarda daha çok olan asetatı, onu butirat, propiyonat ve az miktarda isobütirat, isovalerate ve valerate takip eder. Yiyeceklerde lif miktarındaki artış üretilen asetat oranını artırır.

Tavşan Hastalıkları

Laktat midede sekotrof içinde bakteriyel fermentasyon ile oluşur ve ince bağırsaklarda sekotroforun sindirimi süresince emilir. Uçucu yağ asitleri, elektrolitler ve diğer besinlerin emilimi ve metabolizması için arka sindirim yolunda önmeli bir enerji gerekir. Bu enerji esas olarak, sekum mikroflorasında hakim mikroorganizma *Bacteriodes* spp. tarafından oluşturulan bütirat ile sağlanır. Tavşan sekum-kolon epitel dokusu keton cisimleri oluşturmaksızın bütiratu metabolize eder. Bağırsaklardan emilen uçucu yağ asitleri tavşanlar için düzenli bir enerji sağlar. Laktat mide ve ince bağırsaklardan portal dolaşıma girer. Sindirim yolundan emilim sert dışkı fazında daha fazladır.

Su Metabolizması

Tavşanlar normal olarak 50-100 ml/kg/ 24 saat miktarında su içerler. Tavşanların kompleks sindirim işlemleri suyun sürekli emilimini ve sindirim yolu boyunca salgılanmasını gerektirir. Salya ağız içine sürekli salgılanır. Sekumda su %20-25 kuru madde içeren içerikten emilir. Kolonda emilimi ya da suyun salgılanması kolonun her bölümünde değişir ve sert ya da yumuşak dışkı şekli olup olmadığı ile ilişkilidir. Yumuşak dışkı fazı süresince sekum içeriği kompozisyonu az bir değişimi ile kolon boyunca geçer. Sert dışkı fazı süresince su proksimal kolon içine bırakılır ve bağırsak içeriği ile karışır. Sindirim içeriğindeki su *fusus coli*'den önce en yüksek orandadır ve distal kolon boyunca ve *fusus coli*'den geçiş süresince önemli oranda azalır.

Tavşan böbrekleri diğer memeli türlerinden farklıdır. Herhangi bir zamanda aktif glomeruli sayısında geniş bir değişim vardır. Su diüresisinde 16 kat kadar bir artış glomerular filtrasyon oranında önemli bir değişim olmaksızın mümkündür. Kan basıncı arttığında böbrek plazma akışında değişim yoktur ya da azdır.

Elektrolit Değişimi

Tavşanların bağırsaklarında elektrolit salgılanması ve emilimi karmaşık bir işlemdir. Salya iki safhalı bir işlem ile sürekli oluşturulur. Sodyum ve klorid yeniden emilir, potasyum ve bikarbonat salgılanır.

Bikarbonat, duodenum içine salgılanır ve jejunumdan emilir. Sekum appendiks uçucu yağ asiti üretimine bağlı olarak yükselen pH artışı ile proksimal kolon içine bikarbonattan zengin alkali sıvı salgılar.

Kolon duvarı boyunca elektrolit taşınması aldosteron tarafından düzenlenir ve oluşan dışkının tipi ile ilişkilidir. Yumuşak dışkı fazı süresince aldosterone konsantrasyonları en düşük düzeydedir ve potasyum tutulur iken su, sodyum ve klorid salgılanır. Sert dışkı fazı süresince su ve bikarbonat proksimal kolon içine salgılanır, uçucu yağ asitleri, sodyum, potasyum ve klorid distal kolondan emilir.

Asit-Baz Dengesi

Asit-baz dengesinin böbrek tarafından düzenlenmesi diğer türler ile karşılaştırıldığında tavşanlarda farklıdır. Tavşanlar kan ve idrar arasındaki hidrojen ve bikarbonat nakli için sınırlı kabiliyete sahiptir. Çünkü diğer türlerde mevcut olan bazı metabolik yollar kısıtlıdır ya da yoktur. Tavşanlarda carbonic anhidrase mevcut değildir. Bu enzim hidrojen iyonlarının atılması ve bikarbonatın korunması için önemli bir adım olan carbonic asitin hızlı oluşumu için gereklidir. Bu, asidoz ile başa çıkabilme kabiliyetinin azalması anlamına gelir.

Memelilerde amonyak, azalan bikarbonat yoğunluğu ve plazma pH azalmasına cevap olarak glutamine deaminasyon vasıtası ile böbreklerde oluşturulur. Amonyak, amonyum iyonları olarak idrarda atılmadan önce hidrojen iyonları ile birlikte böbrek tubüllerinde tamponlama sisteminin bir parçası olarak rol oynar. Tavşanlarda glutamin deaminasyon, yalnızca serum bikarbonat konsantrasyonlarının azalmasına cevap olarak oluşur. Fakat metabolik asidoza tavşanın cevabını dengeleyen plazma pH'daki düşme değildir. Diğer türlerde amonyak sentezi ile sonuçlanan alternatif biyokimyasal yollar vardır. Tavşanlarda bu yollar mevcut değildir.

Tavşanlar alkalozisi düzeltme problemlerine sahiptirler. Büyük bir karbonat miktarı doku asetat metabolizmasından ve sindirim yolundaki bakteriyel fermentasyonun sonucu olarak tavşanların böbreklerine ulaşabilir. Diğer türlerde bikarbonat, ureagenesis ürünleri ile nötralize edilir ve alkalozisten korunulur. Tavşanlarda yetersiz amonyum varlığında özellikle protein yetersizliği dönemlerinde bikarbonatı nötralize etmek için doku metabolizmasından yararlanabilir. Sindirim sisteminde alkali salgılanması metabolik alkalozia cevap olarak artar.

Kalsiyum Metabolizması

Tavşanlarda kalsiyum metabolizması olağan dışıdır. Total serum kalsiyum konsantrasyonları geniş bir dağılım gösterir ve diğer memeli türlerine göre %30-50 kadar daha yüksektir. Total serum kalsiyum konsantrasyonları diyet kalsiyum alımını yansıtır. Hipokalsemi nadirdir, bununla birlikte laktasyon tetanisi yavrularını emziren dişilerde görülür.

Tavşanların neden diğer türlere göre daha yüksek kan kalsiyum düzeylerine sahip olduğu ya da neden geniş bir dağılımla değişim gösterdiği açık değildir. Kalsiyum ve fosfor arasındaki ilişki iyi bilinir ve fosfor düşünmeksizin kalsiyum metabolizmasına bakmak zordur. Tavşanlar, kalsiyum ve fosforun yılın farklı zamanlarında değiştiği çayırdaki yaşamaya adapte olmuşlardır. Belirli sezonlarda tavşanlar yazın yüksek diyet kalsiyumuna sahipken, kışın hem kalsiyum hem de fosfor düzeyleri çok düşüktür. Diyet kalsiyumu çok düşük olduğunda tavşanlar, diyetten yeterli oranları sağlamak için [vitamin D'den bağımsız] aktif kalsiyum transportuna güvenirlir. Diyet fosfor düzeyi ve buna bağlı olarak kan düzeyi düştüğünde, tavşanlar fosforu tutmak için mekanizma olarak önemli oranda idrarla kalsiyum atılımı sağlarlar. Yabani tavşanlarda kalsiyum ve fosforun diyetle alımı yıllık olarak değişir ve bu besinlerin her ikisinin düzeyi kış sonu ve bahar başlangıcında düşüktür.

Kalsiyum mukozadan aktif taşınma ya da pasif difüzyon ile bağırsaklardan emilebilir. Diğer memelilerde vücut tarafından alınan kalsiyum miktarı sıkı bir şekilde kontrol edilir. Tavşanlarda kalsiyum alımı doğrudan diyetteki miktar ile oransaldır. Fazlası böbrekler tarafından atılır. Aktif taşıma, vitamin D'nin aktif metaboliti 1,25-dihidroxyvitamin, D₃'e cevaben bağırsak mukozasında sentezlenen bir taşıyıcı proteini içerir. Serum kalsiyum yoğunluğunda düşme, böbreklerde biyolojik olarak etkisiz 25-dihidroxyvitamin D₃'ün 1,25-dihidroxyvitamine dönüşümünü uyaran parathyroid hormon salınımını uyarır, böylece bağırsaklardan kalsiyum emilimi artar.

Kalsiyum yalnızca gastrointestinal yoldan emilmez, aynı zamanda bağırsak mukozasından sindirim yoluna salgılanır. Bu işlem serum kalsiyum yoğunluğundan bağımsız değildir ve hipokalsemik

hayvanlarda olabilir. Sindirim yoluna kalsiyum bırakılması tavşanlarda kalsiyum yokluğu süresince devam eder.

Tavşanlarda kalsiyumun pasif bağırsak emilimi etkilidir. Eğer diyet kalsiyum yoğunluğu yeterli ise, vitamin D kalsiyum emilimi için gerekli değildir. Bununla birlikte vitamin D, kalsiyumun bağırsak emilimini artırır ve eğer diyet kalsiyum düzeyleri düşük ise gereklidir (Tablo 2).

Tablo 2.

Kan Kalsiyumunu Etkileyen Hormonlar (Varga, 2014)

Kan kalsiyum düzeyini arttıran hormonlar	Kan kalsiyum düzeyini azaltan hormonlar
Parathyroid hormon	Calcitonin
Prolactin	Glucocorticoid'ler
Vitamin D	Glucagon
Büyüme hormonu	Gastrin
Östrojen	Cholecystokinin
Progesterone	Secretin
Testosterone	

Tavşan böbreği metabolik ihtiyaca göre kalsiyumu atma ya da saklama kabiliyetine sahiptir. Bu cevaplar PTH ve 1,25-dihydroxyvitamin D₃ aracılığı ile olur. Böbreklerden kalsiyumun tubuler geri emilimi kalsiyum yokluğunda artar. Yüksek kalsiyum alımı süresince tavşan böbreği idrarda kalsiyum atılımını arttırabilir. Kalsiyum atılım oranı diyetdeki alım ile oransaldır. Tavşanların alkali idrarında kalsiyum, kalsiyum karbonat olarak çöker ve yüksek düzeyli kalsiyum alımı büyük miktarlarda idrar çökmesine neden olur. Normal tavşan idrarı kalsiyum karbonata bağlı olarak tortulu ve bulanıktır. Gebe ve süt verenlerde büyüme döneminde ve iştahsız olanlarda ya da kalsiyum yetersizliği durumlarında temiz idrar çıkarılır.

Ergin ve ergin olmayan tavşanlarda kalsiyum metabolizmasında farklılık ortaya çıkar. Serum kalsiyum konsantrasyonu büyüyen tavşanlarda ergin tavşanlardaki gibi değişkenlik göstermez. Yüksek diyet kalsiyumu alan ergin olmayan tavşanlarda erginlerdeki gibi yumuşak doku kireçlenmesi gelişmez.

Beslenme

Tavşanlar yüksek selüloz diyet sindirimine adapte olan bir sindirim sistemine sahip herbivorlardır. Sindirilemeyen lif proksimal kolonda fermente olur, kısımlara ayrılır ve hızlı bir şekilde sert dışkı peletleri olarak atılır. Küçük parçalardan oluşan sindirilebilir kısımlar ve sıvılar bir enerji kaynağı olarak emilen uçucu yağ asitlerini oluşturmak için bakteriyel fermentasyonun olduğu sekuma geri hareket eder. Sekum içeriği mukusla kaplanan sekotrof olarak çıkarılır. Bu strateji sindirim yolunda saklanmaksızın büyük miktarda fibröz gıdanın sindirilmesine izin verir. Sindirim, avcı tehditi olmadığında ve yer altında iken olur.

Gebelik, laktasyon, büyüme ve kürk üretimi için beslenme gereksinimleri iyi araştırılmıştır. Beslenme hastalıkları pet hayvanı olarak bakılan tavşanlarda yaygındır. Gıdanın görünümü sahibinin seçimini etkiler. Pelet halindeki yemler çok popüler değildir.

Açlık, kan glukoz, laktik asit, amino asitler ve uçucu yağ asitleri düzeyinin düşmesi ile uyarılır. Ağızın kuruluğu ve midenin kont-

raksiyonları yemeyi uyarır. Yenen yiyeceğin hacmi, yapısı ve tavşanın kişisel tercihi gibi faktörlerden etkilenir. Diyetin artan lif içeriği tüketilen total hacmi artırır. Tavşan farklı yiyecekler tüketir fakat lifli gıdaları tercih eder ve hazır gıdalara göre ot ve saman yemeyi ister. Eğer özel yiyeceklere alışmış iseler yeni yiyecekler için tavşanı ikna etmek zordur. Tatlı yiyecekler genel olarak lezzetlidir. Pekmez yenilebilirliği arttırmak için çoğu ticari tavşan gıdalarında kullanılmaktadır. Yoncadaki saponin gibi keskin tatları iyi tolere ederler.

Çoğu tavşan yapraklı bitkileri sever. Ayçiçeği yaprakları en lezzetli olanlardandır. Bisküit ya da sert mısır parçaları çabuk kabul edilir. Bitkilerin tüm kısımları yenilebilir. Büyüyen bitki uçları genellikle ilk olarak ısırılır. Sonbaharda düşen ağaç yaprakları yenir. Yabani tavşanlar alaca karanlık ve şafak vaktinde beslenirler. Evcil tavşanlar gün boyu acıkmazlar ve akşamüstü ya da gece yarısı beslenirler.

Tavşanların Diyet Gereksinimleri


Karbonhidrat

Karbonhidratlar karbon, hidrojen ve oksijen bileşikleridir. Karbonhidratlar yapılarının kompleksliği ile monosakkarit, oligosakkarit, polisakkarit ve glikoproteinler olarak sınıflandırılabilir. Alternatif olarak onlar şeker, nişasta ve selüloz olarak kategorize edilebilir. Şekerler ve nişastalar temel olarak bitki hücreleri içinde bulunurlar ve bağırsak enzimleri ile sindirilirler. Bazı selüloz kaynakları sindirilmeden atılırlar, bazıları da uçucu yağ asitleri oluşturmak üzere sekumda fermente olurlar.

Karbonhidratlar önemli bir enerji kaynağıdır. Onlar sindirilir, sekum mikroorganizmaları tarafından fermente edilir ve parçalanır ya da mide ve ince bağırsaklardan emilirler. Glukoz, früktoz ve galaktos gibi basit monosakkarit şekerler diğer türlerdeki benzer tarzda ince bağırsaklardan emilirler. Nişastalar tohum, meyveler, kökler ve yumrulara bol bulunan polisakkaritlerdir ve sindirim süresince basit şekerlere parçalanırlar. Bu reaksiyon pankreas ve salya bezleri tarafından salgılanan amilaz ile kolaylaştırılır ve

Resim 12.

Tavşan Gıdasının Büyük Bir Bölümü Lif İçeren Yiyeceklerden Oluşmalıdır. Pelet ya da Tahıl İçeren Kısım Çok Az Olmalıdır (Fraser vd., 2009).



bu enzim aynı zamanda bakteriyel sentezin bir sonucu olarak sekatroflarda da mevcuttur. Midede amilaz aktivitesi mide pH'sı ile sınırlandırılmıştır ve $pH < 3,2$ 'de amilaz aktivitesi azdır ya da hiç yoktur. Mide pH'sının yükselmeye meyilli olduğu sekatrofi süresince amilaz aktivitesi artar.

Tavşanın yaşı, diyet düzeyleri ve nişasta tipi ince bağırsaklarda emilim ve sindirimi etkiler. Örneğin, tahıllarda bulunan nişastalar, kök ve yumrulara göre daha fazla fermente edilebilir. Nişasta soğuk suda çözünmeyen granüller olarak bitkilerde bulunur. Fakat suda nişasta süspansiyonu ısıtıldığında granüller şişer ve jelatinize olur. Jelatinize nişastalar protein ve nişastanın sindirilebilirliğini azaltan proteinterle birlikte blok oluşturur. Gıdadaki ticari işlemler ve eksojen enzimler nişasta sindirilebilirliğini etkileyebilir. Pankreas amilazı en önemli enzimdir ve diyetdeki nişasta düzeylerinin artması ile daha fazla amilaz salgılanır. Nişastanın çoğunluğu, glukozu parçalanır ve doğrudan emilir.

Sekuma ulaşan kalan nişasta sekum mikroflorası tarafından laktat ve uçucu yağ asitlerine fermente edilir ve doğrudan emilir. Sekuma ulaşan fazla nişasta ya da fazla karbonhidrat yüklenmesinin genç tavşanlarda enterotoksemi gelişiminde hazırlayıcı bir faktör olduğu düşünülür. Clostridium spiroforme'nin iota toksini oluşturması için bir alt yapı, glukoz gerekir. Glukoz bakteriyel fermentasyonla üretilir. Ticari ünitelerde enterotoksemi yüksek düzeyli karbonhidrat ve az lifle beslenen genç tavşanlarda görülür. Bununla birlikte ergin tavşanlarda bu durum farklıdır ve yüksek nişasta diyetine hassasiyet tartışmalıdır. Genç ve ergin tavşanlar arasında nişasta sindirilebilirliğinde farklılık vardır. Ergin tavşanlar gençlere göre nişastayı daha etkili bir şekilde sindirirler. Erginlerin sekokolik segmentine çok az miktarda nişasta ulaşır. Yüksek kaliteli karbonhidrat tüketen laktasyondaki tavşanlarda bile hemen hemen tüm nişasta sekuma ulaşmadan önce hidrolize edilir. Bu nedenle bağırsak bozukluklarının gelişimi ve sekum mikroflorasının dengesizliği için bir hazırlayıcı faktör olarak nişastanın rolü açık değildir. Diyet nişastası yumuşak ve sert dışkının yapısı ya da oluşumu üzerinde ya da sekum içeriklerinin kimyasal yapısı üzerinde etkiye sahip değildir (Resim 12).

Tavşanlarda Sindirilebilir (Fermente Olabilir) ve Sindirilemeyen Lif

Diyet lifi tavşan gıdasının önemli bir kısmını oluşturur. Lif bağırsak enzimleri tarafından parçalanamayan yenen gıda kısmıdır. Bu nedenle ince bağırsaklar ve kolondan sindirilmemiş olarak geçer. Fermente olabilir lif terimi mikrobiyal fermentasyon yolu ile parçalanmış sindirilebilir lifi tanımlamak için kullanılır. Tavşanlarda lif proksimal kolonda büyük ve küçük parçalara ayrılır. Partükül büyüklüğü 0.5 mm'den büyük olanlar sekuma girmez ve hızla sindirilmeden atılır. Bu diyetin sindirilemeyen lif kısmıdır. Partüküller 0,3 mm'den daha küçük ise sekuma hareket eder ve bakteriyel fermentasyon ile sindirilir. Diyetin bu kısmı sindirilebilir ya da fermente olabilir lif olarak bilinir. Lifin sekum içinde sindirilebilirliği kimyasal yapısı ve partükül büyüklüğüne bağlıdır. Bakteri, lifin kimyasal özellikleri ve moleküler yapısına bağlı olarak lifi parçalar.

Lif, bitki hücre duvarından ibarettir. Bitki hücre duvarları lignin anayapısına gömülmüş polisakkarit, oligosakkarit, selüloz, hemiselüloz, zambak ve pektinden oluşur. Bu moleküllerin çoğunluğu parçalanabilir ve sekumdaki fermentasyon ile sindirilebilir. Oligo-

sakkaritler gibi bazı yapılar suda çözünebilir. Oysaki pektin, selüloz ve hemiselüloz gibi bazı yapılar çözünmezler. Hemiselüloz ve pektinler bitki hücrelerini yapıştıran maddelerdir. Lignin bir karbonhidrat değildir. Fakat çoğu phenylpropanoid birimlerden yapılmış bir çapraz bağlı yapıdır. Lignin ve selüloz bitkilere yapısal sertlik sağlamak için birleşir. Bu bileşiklerin sindirilebilirliğini azaltan hücre duvar proteinleri, bitki polisakkaritleri ve lignin arasında güçlü kimyasal bağlar mevcuttur. Ligninin hemen hemen tümü sindirilemez. Lignin saman, kabuk ve ahşapta büyük miktarlarda bulunur.

Bu nedenle tavşanlarda lif sindirilemez ve fermente olabilir olarak sınıflandırılır. Sindirilemeyen lif 0,3-0,5 mm'den daha büyük partüküllerden oluşur. Bunların sekuma dönmemeleri nedeni ile kimyasal yapıları önemli değildir. Bu partüküller çoğunlukla lignin ve selülozdan oluşmuştur. Fermente olabilir lif 0,3-0,5 mm'den küçük partüküllerden oluşur ve sindirilebilirliği onların kimyasal yapıları ile ilişkilidir.

Sekumdaki Fermente Olabilir Lifin Sindirimi

Tavşanlarda lifin kısmi sindirimi pektinaz ve xylanaz gibi enzimlerin etkisi ile mide ve ince bağırsaklarda olur. Bununla birlikte lifin çoğunun sindirimi sekumdaki mikrobiyal flora ile gerçekleşir. Hemiselüloz ve pektinler selüloza göre daha kolay parçalanır. Parçalanmayı başlatmadan önce hücre duvarına bakterinin yapışması için zaman gerekir ve selüloolitik bakteriler tarafından parçalanma gerektirir. Selülozun parçalanması onun linear polimer yapısı nedeniyle hemiselüloza göre daha uzun zaman alır. Bu nedenle hemiselüloza göre daha az fermente olabilir. Selüloz, hemiselüloz ve pektin gibi diğer bileşiklerle hem kimyasal hem de fiziksel olarak yakın olabilir. Sekum içindeki lifin sindirilebilirliği tavşanın iştahını ve büyüme oranını etkiler.

Lif moleküllerinin kimyasal yapısı carboxyl, amino ve hydroxyl gruplarının konsantrasyonuna bağlı olarak onların tamponlama kapasitesini gösterir. Lif tipi, sekum mikroflorasının dengesini etkileyen sekum pH'sı üzerinde etkiye sahiptir. Örneğin, buğday samanı sekum pH'sını artırır iken, pancar posası azaltır. Dengeli lif kaynağı yonca, sekum pH'sını değiştirmez.

Sekum içindeki partükül büyüklüğü mikrobiyal fermentasyon zamanını etkiler. Küçük parçalar bakteri yapışması için daha geniş yüzeye sahiptir. Lifin partükül uzunluğu bitki kaynağına ve işleme yöntemine bağlıdır. Lifli gıdaların sindirilebilirliği lignini çözmek için alkali ile temasla artırılabilir. Ligninin parçalanması onların sindirilemediği sekum içinde kalmalarına neden olur.

Bazı hücre duvarı yapıları pektin ve jelatin, hidrofilitiktir ve su ile birleşince jel oluştururlar. Bu özellik insanlarda hacimli laksatif üretmek için kullanılmıştır. Bu bileşik sindirim sisteminde su alır ve dışkı hacmini ve peristaltığı artırır. Tavşanlarda sekum kabızlığında hacim arttırıcı laksatifler kullanılır.

Sindirilemeyen Lifin Önemi

Tavşanlar fibröz gıdalar için doğal bir iştaha sahiptir. Onlar kabuklarını soyup yerler, kurumuş kök ve dalları çiğnerler ve otu taze yeşil gıdalara tercih ederler. Sindirilemeyen lif, tavşanın sağlığının sürdürülmesinde önemli bir rol oynar. Çiğneme ve öğütme dişleri aşındırır ve normal dış kapanmasına yardım eder. Diyetinde fibröz madde yetersizliği yanak dişlerinin aşırı büyümesine katkıda bulunur. Sindirilemeyen lifin diyetdeki azlığı sindirim yolunda hareket

azlığına ve kıl topu oluşturan midede kıl ve gıda tutulmasına ortam hazırlar. Sindirim yolunun yavaş hareketi ve arka sindirim yolunda artan gıda tutulma zamanı, sindirim yolu filorasında değişimler ve enterotoksemi gelişimi ile sonuçlanır. Ev tavşanlarında sindirilemeyen lifin gıdalarda yüksek miktarlarda olması halı iplikleri ve plastik maddeler gibi gıda olmayan maddelerin yenmesini azaltır. Bu durum aynı zamanda kürk çığnemeyi azaltır. Gıdalardaki az lif miktarı gıda alım isteğini azaltır.

Lif, sekotrofi oluşumunda etkiye sahiptir. Diyetteki lif miktarı mikrobiyal fermentasyon için sekumda içeriğin kalma zamanını etkiler. Sindirilemeyen lifden zengin gıdalar sekatrof yemek için tavşanın iştahını artırır. Sindirilemeyen lif sekatrof kompozisyonu üzerinde etkiye sahip değildir. Çünkü büyük lif paritükülleri sekum girmez ve sert dışkı peleti olarak atılır.

Pet Tavşanlar için Lif Kaynakları

Bir diyetin lif içeriği ham lif olarak ifade edilir. Bu terim sıra ile alkali ve asitte kaynatıldıktan sonra kalan orijinal gıdanın oranını ifade eder. Ham lif diyetin selüloz ve lignin içeriklerinin temel olarak ölçülmesidir ve fermente olabilmeyen lif kısmını içermez.

Sindirilemeyen lifin önemi sıklıkla gözden kaçır. Ham lif %10'dan az olduğunda sekum asidozu meydana gelir ve yüksek oranda enteritis oluşturur. Optimal büyüme oranları için ticari tavşan işletmelerinde ham lif düzeyleri %10-15 olarak tavsiye edilir. Diyetin sindirilemeyen lif kısmı fermente olabilmeyen liften daha büyük öneme sahiptir. Pet tavşanlar için bağırsak hareketini ilerletmek ve obesiteyi önlemek için bu önemlidir. Tavsiye edilen ham lif düzeyleri pet tavşanlar için %13-20'dir. Ot ve çimen tavşanlar için yeterli sindirilemeyen lif kaynağını oluşturur. Topraklı, lezzetli olmayan ot ya da diş hastalıkları sindirilemeyen lif alımını azaltabilir.

Konsantre gıdalar genellikle yonca ya da çayır gibi lif kaynaklarını içerir. Ot, çayır yerine ya da ilave olarak verilebilir. O yalnızca bir lif kaynağı değildir aynı zamanda anormal davranışları önler ve çevreyi zenginleştirir. Yonca çoğu ülkede ticari tavşan yemlerinde bir lif kaynağı olarak kullanılmaktadır. Yonca yalnızca lif kaynağı değildir aynı zamanda yüksek kalsiyum içeriğine sahiptir. Çayır otu pet tavşanlarında yoncaya tercih edilebilir. Taze çayır otu ideal bir gıdadır. Bahçe otları da iyi bir lif kaynağıdır ve yiyeceklerle çeşitlilik katar. Özellikle sonbaharda ağaçlardan düşen yapraklar da yenir. Elma ve fındık ağacı yaprakları tavşanlar tarafından sevilir. Dallardan soyulan kabuklar da sevilerek yenir. Bitki kökleri çığnenbilirler. Genç dallar, böğürtlen, ahududu yaprakları, karahindiba, sinir otu tavşanlar tarafından severek tüketilir.

Taze meyve ve sebze lif için iyi kaynaklardır. Eğer uzun süre tek tip sebze ve meyve yedirilir ise problem yaşanabilir. Hergün üç farklı yiyeceği karıştırıp vermek daha uygun olur. Marul, domates ve salatalık lif açısından fakirdir ve geçici süreyle yumuşak sekotrofun yenmemesine neden olurlar (Varga, 2014).

Oligosakkaritler

Oligosakkaritler sindirim yolundaki enzimler tarafından sindirilmeyen düşük polimerizasyon dereceli moleküllerdir. Fakat sekum mikroflorası tarafından fermente edilir ve hızla parçalanır. Oligosakkarit tipinin mikrobiyal yapı üzerindeki etkisi önemlidir. Sekumda hidrolizden sonra glukozu serbest bırakan glukoligosakkarit içeren bir diyet genç tavşanlarda ishal meydana getirir,

oysaki frukto- ya da galakto-oligosakkaritler aynı etkiye sahip değildir. Hindiba, kuşkonmaz ve muz gibi belirli bitkiler frukto-oligosakkarit içerir. Frukto-oligosakkaritler probiyotiklere benzerdir ve prebiyotik olarak isimlendirilirler. Yararlı bakteri büyümesine ortam oluştururlar ve patojenik türleri durdururlar. Frukto-oligosakkaritler'den tavşanların sağlıklı sekum filorasında baskın olan Bacteriodes spp tarafından yararlanır. Frukto-oligosakkaritler ratların rektum ve kolonundan kalsiyum, magnezyum ve demir emilimini artırır. Patojenik E.coli bulunan tavşanlarda bunların hastalık oluşumunu azalttığı bildirilmiştir. Frukto-oligosakkaritler çoğu ticari tavşan gıdasında kullanılmaktadır.

Proteinler

Proteinler zorunlu ve zorunlu olmayan amino asitlerden yapılmıştır. Zorunlu amino asitler hayvanlar tarafından sentezlenmezler ve gıdalarla alınmalıdır. Zorunlu aminoasit gereksinimleri büyüme, laktasyon, gebelik ve tüy üretimi döneminde artar. Belirli amino asitler kısmen diğer amino asitlerle yer değiştirir. Tavşanlar zorunlu amino asit gereksinimine sahip olmakla birlikte, bu durum sekotrofi ile karmaşıklaşır. Sekum içindeki mikroorganizmalar sindirim süresince sekotroftan emilen amino asitleri sentezler. Yumuşak dışkının amino asit yapısı diyet proteininin sindirilebilirliği ve mikrobiyal yapıdan etkilenir.

Yabani tavşan gibi herbivorlar, bitkilerden proteinlerini elde ederler. Bununla birlikte balık, et ve kemik gibi hayvan proteinleri ticari tavşan yemlerinde kullanılmıştır. Bitki proteinleri tohum ve yaprak proteinleri olmak üzere iki sınıfa ayrılmıştır. Tohum proteinleri dış kepek tabakasında ve endospermde yer alır. Yem bitki proteinleri yapraklarda yoğunlaşmıştır ve hücre duvarına selüloza sıkıca bağlıdır. Proteinlerin sindirilebilirliği kaynağına göre değişir ve hayvanın yaşından etkilenir. Diyet protein düzeyleri iyi büyüme oranları oluşturmak için önemlidir. Üretimde yer almayan pet tavşanların yaşamı için yüksek protein düzeylerine gerek yoktur.

Çayır, tavşanlar için iyi bir amino asit ve protein kaynağıdır. Çayırın olgunlaşması ile protein içeriği azalır fakat nispi amino asit oranı büyük oranda değişmez. Çayır arginine, glutamine ve lysine bakımından zengindir, fakat isoleysin ve methionin sınırlıdır. Tahıl proteinleri lysine ve methionine gibi belirli amino asitlerden zengindir. Baklagil tohumları iyi protein kaynaklarıdır ve yüksek lysin içeriğine sahiptir. Methionine ve cystein gibi sülfür içeren amino asitler eklenmesi yün üretimi için gereklidir.

Maksimum büyüme için en uygun diyet proteini oranı %16, süt verimi için %18-19'dur. Bu protein düzeyleri obesiteye meyil oluşturur ve üretmeyen tavşanlar için fazladır. Yüksek diyet proteini sekotrof tüketmek için tavşanın iştahını azaltır. Aşırı diyet proteini sekum mikroflorasını değiştirir ve pH'yı artırır, böylece patojen bakterilerin üremesine ortam hazırlar. Yüksek diyet proteini aynı zamanda amonyak oluşumunu ve atılımını artırır ve kötü havalandırılmı yerlerde hava kalitesini düşürür. Böylece üst solunum yolu ve konjunktival infeksiyonlara ortam hazırlar.

Yetersiz diyet proteini ya da asli amino asit yetersizliği protein sentezinin bozulmasına ve zayıf doku rejenerasyonuna neden olur. Aşırı düşük proteinli diyetlerden sakınılmalıdır. Kendi sekotroflarını yemeyen ya da kısıtlanmış diyet yiyen tavşanlar asli amino asit yetersizliği çekerler. Protein düzeylerinin %12-16 olması pet tavşan rasyonları için yeterlidir.

Yağlar

Tavşanlarda yağların emilimi ve sindirimi tek mideli hayvanlardakine benzer. Yağ küreleri pankreatik lipaz tarafından parçalanmadan ve ince bağırsaklardan emilmeden önce safra asitlerinin etkisi ile emülsiyon haline getirilir. Yağlar enerji kaynağı sağlamak için tavşan yemlerinde kullanılmıştır. Diyet yağı sindirim yolunda kalsiyum sabunları oluşumuna bağlı kalsiyumun bağırsaktan emilimini azaltır. Yağ, gastrointestinal hareketi uyarır ve diyet lezzetini artırır. Bitki yağları hayvan yağlarına göre daha fazla sindirilirler.

Pet tavşanlar için yağların diyetteki yüksek düzeyleri obeziteye neden olur. Yüksek yağlı diyetler açlık periyodunda hipoglisemi ve ketogenesise ilerler ve yağ metabolizmasını değiştirerek karaciğer yağlanması riskini artırır. Yağlı karaciğerli obez hayvanlar, yemek yemediklerinde ise böbrek ve karaciğerin ölümcül yağ dejenerasyonu riskine sahip olurlar. Çoğu ticari tavşan yemleri %2,5-4 yağ içerirler.

Vitaminler

Vitamin A

Vitamin A ya da retinol bitkilerde en önemlisi β -karoten olan karotenoid pigmentlerden hayvan dokularında oluşturulan yağda çözünen organik bir alkoldür. β -karoten bağırsak mukozasında vitamin A'ya dönüştürülür ve karaciğerde saklanır. Önceden oluşmuş vitamin A yalnızca hayvan dokularında bulunur. Bitkilerde yalnızca vitamin A öncü maddeleri bulunur.

Vitamin A görme, kemik gelişimi, epitel bütünlüğün sürdürülmesi, üreme ve immünolojik cevap için gereklidir. Retinol özellikle loş ışıkta görüş için gerekli olan rhodopsin, retinal pigment kısmını oluşturur. Vitamin A epitel doku için gereklidir. Yetersizliği squamos metaplazi ve keratinizasyon ile sonuçlanır. Birkaç türde vitamin A yetersizliği düşük immunoglobulin düzeyleri oluşturur. Büyüme ve üreme vitamin A yetersizliğinden etkilenir. Vitamin A fazlalığı yetersizliğine benzer belirtilerle toksisiteye neden olur.

Vitamin A ön maddesi (β -karoten) bitki içerikleri farklıdır. Isı, ışık, nem ve ağır metaller maruz kaldığında uzun hidrokarbon zinciri kolay okside olur. Güneş ışığına maruz kalma ot ve yoncadaki β -karotenin çoğunu bozar. Saklama ve ekşime β -karoten içeriğini azaltır.

Çayırdaki otlayan hayvanlar A vitaminine dönüştürmek için yeterli β -karoten miktarlarına sahiptirler. Silaj yiyen ve kış aylarında iyi korunmuş ot yiyen çiftlik hayvanlarında yetersizlik nadiren görülür.

İçeride tutulan ve kötü kaliteli ot tahıl karışımları ile beslenen tavşanlarda vitamin A yetersizliği görülebilir. Epitel dokular ve mukoz membranlar üzerindeki rolü nedeniyle A vitamini yetersizliği bulunan hayvanlar hastalık ve infeksiyonlara hassastırlar. Vitamin A yetersizliğinde enteritis oluşum ihtimali artar.

Vitamin A aktivitesi uluslararası ünite ile ifade edilir. Tavşanların diyet gereksinimleri üreyen ve büyüyen hayvanlar için 6000-10.000 IU/kg dozlarındadır. Güvenli en üst düzey ise 16.000 UI'dir.

Vitamin D

Vitamin D yağda çözünen bir vitamindir ve aynı zamanda kalsiyum ve fosfor metabolizmasında önemli bir rol oynayan bir hormondur. Bir vitamin olarak büyüme, sağlık ve hayatta kalma için küçük miktarlarda yiyeceklerde bulunan organik bir madde olarak

tanımlanmıştır. Bir hormon olarak özel düzenleyici etkilere sahip olan, hormon için taşıyıcı reseptörleri hücre ve organlara kan dolaşımı ile aktarılan ve vücut hücreleri tarafından oluşturulmuş kimyasal aktarıcı madde olarak tanımlanır. Bu nedenle hem bir hormon hem de vitamindir. Vitamin D reseptörleri mide, beyin, hipofiz bezi, gonadlar, paratiroid bezler, epidermis, dermis, monosit ve aktif T ve B lenfositler gibi yapılarda bulunurlar. Vitamin D'nin vücutta sentezlenen ve gıdalarla alına birkaç metaboliti vardır.

Ultraviyole ışınları deride pre-vitamin D₃'e, endojen vitamin D öncüsü, 7-dehydrocholesterol'ü çevirmek için gereklidir. Vitamin D₃'e (cholecalciferol) döndürme, plazma proteinine bağlanma ve karaciğerde depolanmadan önce oluşur. Bitkiler vitamin D₂ ya da ergocalciferol oluşturmak için ultraviyole ışığı ile dönüştürülen farklı bir vitamin D ön maddesi ergosterol içerir. Bu dönüşüm ot gibi bitkiler güneş ışığında kurduğunda olur. Ergocalciferol sindirim sisteminden karaciğere proteine bağlanmış olarak nakledilir. O 25-hydroxycholecalciferol oluşturmak için hidroksillenir. Böbreklerde aktif vitamin D metaboliti 1,25-dihydroxycholecalciferol'e dönüştürülür.

Vitamin D'nin temel fonksiyonu, serum kalsiyum düzeylerini normal sınırlar içinde sürdürmektir. Bu, kalsiyum atılımının böbrek düzenlemesi, kemikten kalsiyum hareketi ve kalsiyumun böbrek emilimi üzerine olan etkisi ile yapılır. 1,25(OH)₂D kalsiyumun bağırsak emilimini ve kemikte osteoklastik aktiviteyi uyarır. Vitamin D'nin yüksek miktarları kemikten emilim meydana getirir ve kan kalsiyum düzeylerini artırır. Düşük miktardaki vitamin D bağırsak emilimini ve böbrek kalsiyum saklanması azaltır. Kan kalsiyum düzeyi azalır ve PTH'nun serbest bırakılması uyarılır. PTH, kalsiyum bırakılması için kemik çözünmesini uyarır ve kan düzeylerini yeniden düzenler. Bu nedenle osteomalacia aşırı ve yetersiz vitamin D'ye bağlı meydana gelebilir. Yükselen PTH konsantrasyonları kalsiyumu korumak için böbreği uyarır.

Vitamin D toksisitesi yiyeceklerle vitaminin aşırı alınması ile oluşur. Kalsiyumun bağırsak emilimi ve osteoklastik aktivitesi artar ve böbrek atılım kapasitesini aşan kan düzeyleri ile sonuçlanır. Bu durum böbrek ve aorta gibi yumuşak dokularda kalsiyum birikimine neden olur.

Vitamin D yetersizliği eksojen öncülerin yetersiz diyet alımı ya da endojen öncüler değişimi için gereken ultraviyole ışığına yetersiz maruz kalınmadan oluşabilir. Yetersiz vitamin D, erginlerde osteomalacia ve büyüyen hayvanlarda rikets ile sonuçlanır.

Tavşanlarda kalsiyum düzenlenmesinde D vitamininin rolü diğer türlerdekinden farklıdır. Vitamin D diğer memelilerdeki gibi bağırsak emiliminde benzer düzenleme rolünü oynamaz. Ergin tavşanlarda kronik vitamin D yetersizliği ile ilgili çalışmalar bağırsak kalsiyum emiliminin pasif olduğunu ve vitamin D gerektirmediğini göstermektedir. Bununla birlikte vitamin D kalsiyumun bağırsaktan emilimini artırır.

Tavşanlarda vitamin D fosfor metabolizmasında önemli bir rol oynar. Vitamin D yetersizliğinde fosforun bağırsak emiliminde azalma olur. Kronik vitamin D yetersizliğinde hipofosfatem ve osteomalacia meydana geldiği, çalışmalarla gösterilmiştir.

Güneş ışığı tavşanlarda endojen vitamin D sentezi için gerekir. Raşitizma karanlık ya da suni ışıkta büyüyen tavşanlarda görülür. Vitamin D yetersizliği dış hastalıklarının gelişimine katkıda bulunur.

Vitamin D yiyeceklerde nadirdir. Karaciğer ve hayvan yağları karnivor türler için bir vitamin D kaynağıdır. Fakat tavşanlar gibi herbivorlarda değildir. Vitamin D onun yerine endojen olarak metabolize edilir ya da ilaçlar veya güneşte kurutulmuş bitkiler gibi gıdalardan elde edilir. Endojen sentez azaldığında doğal gıda alımı ile alınması gerekir. Tavşanlar sonbaharda düşen yaprakları yemekten hoşlanır ve o dönemde onları çayıra tercih ederler. Vitamin D ve A arasında etkileşim vardır. Vitamin A raşitizmanın şiddetini artırır ve Vitamin D'nin hastalık tedavi kabiliyetini engeller.

Ticari tavşan peletlerine Vitamin D eklenmiştir. Çiftlikte beslenen tavşan yemleri 2200 IU/kg miktarında vitamin D içerir. Vitamin D toksisitesi fazla vitamin kullanımına bağlı olarak yumuşak doku mineralizasyonu meydana getirir. Diyete 2300 IU/kg düzeyinde eklenen Vitamin D toksik düzeyleri oluşturur. Pet tavşanlar için 800-1200 IU/kg dozları önerilir. Güneş ışığı ile kendi Vitamin D'lerini sentezlerler. Vitamin D birçok fizyolojik ve psikolojik yararlı etkilere sahiptir.

Vitamin E

Vitamin E ya da α -tocopherol, peroksidazlar tarafından meydana getirilen dokulara oksidatif hasarı önler ve çoğu hayvanda selenyum ile sinerjik etki yapan yağda çözünen bir vitamindir. Peroksidazlar normal metabolik olaylar sonrasında oluşur ve selenyum içeren glutathion peroksidaz tarafından katalize edilen bir işlem süresince detoksifiye edilir. Vitamin E, yaygın doku zedelenmesi oluşturan peroksidazları inaktive eden doğal bir antioksidandır. Vitamin E aynı zamanda kan pıhtılaşması, doku membranı dengesi ve bağışıklığın sürdürülmesine katkıda bulunur. Vitamin E ve/veya selenyum yetersizliği tavşanlarda tanımlanan beslenmeye bağlı kas distrofisi oluşturur. Yetersizliğin diğer etkileri, miyokardiyal hasar, hepatitis, süt verme problemleri ve üreme yetersizliğidir.

Yeşil ot ve tahıllar vitamin E için iyi kaynaklardır. Yeni büyüyen çayır, olgun olanına göre daha fazla vitamin E içerir. Yapraklar köklere göre 20-30 kat daha fazla vitamin E içerir. Ot kurutma süresince %90'ından fazla kayıp oluşur. Suni kurutma süresince kayıplar daha azdır. Eğer tahıllar nemli şartlar altında tutulur ise vitamin E aktivitesi hızla azalır.

Tavşanlarda Eimeria stiedae infeksiyonu tarafından meydana getirilen karaciğer hastalığı yağda çözünen vitamin metabolizmasını etkiler ve kas distrofisinin gelişimine ortam hazırlar. Diyet düzeyleri pet tavşanlar için 40-70 mg/kg'dır.

Vitamin K

Vitamin K bir pıhtılaşma faktörüdür. Yetersizlik, büyüyen tavşanlarda topallık ve gebe dişilerde yavru atmaya içeren kanama bozuklukları meydana getiren bozulmuş kan pıhtılaşmasına neden olur. Vitamin K aynı zamanda kemik oluşumunda da bir role sahiptir. Vitamin K sekum mikroorganizmaları tarafından oluşturulur ve sekatrofun bir bileşenidir. Çayır otu vitamin K içerir. Yetersizliği pet tavşanlarda oluşmaz. Bununla birlikte subklinik koksidiyoz olgularında ya da ağızdan belirli ilaçlar verildiğinde (sulfonamidler vb) kullanılır. Özellikle gebe tavşanlarda K vitamini yiyeceklere eklenmelidir.

B Kompileks Vitaminler

B kompiles vitaminler vücutta çok yaygın role sahiptirler. Kolin, folik asit, biotin, riboflavin, niacin, pyridoksin, panthoteniik asit

ve vitamin B₁₂ bu grubu oluşturur. Sekotrof zengin bir B vitamini kaynağıdır. Bu vitaminlerin yetersizliği tavşanlarda görülmez. Çoğu yiyecek bu vitaminleri bünyesinde bulundurur, aynı zamanda bunlar sekum filorası tarafından sentez edilirler. Diğer B vitaminlerinden farklı olarak kolin, karaciğerde sentezlenir karaciğer yağlanması ve nekrozunda yetersizliği oluşabilir.

Vitamin C

Vitamin C ya da askorbik asit çoğu memeliler tarafından karaciğerde glukozdan sentezlenir. Bağ dokunun yenilenmesi ve korunması için gerekir ve çoğu oksidatif biyokimyasal işlemlerde koruyucu rol oynar. Askorbik asit adrenal bezler, hipofiz ve lökositler gibi yüksek metabolik aktiviteli dokularda saklanır. Tavşanlar vitamin C'yi sentezleyebilir. Stresin arttığı durumlarda vitamin C gereksinimi artar. Bu durumlarda vitamin C ek olarak verilmelidir.

Mineraller

Kalsiyum

Kalsiyum vücutta en bol bulunan mineraldir. Fosfor ile birlikte kemik ve dişin sert yapısını ve yoğunluğunu şekillendirir. Hücre içi ve dışındaki sıvıda önemli bir katyondur ve kan pıhtılaşması, kas kontraksiyonları, sinir hücre aktivitesi, hormon düzenlenmesi, hücre membran stabilitesi ve sürdürülmesinde görev yapar. Tavşanlarda yaklaşık olarak her hafta 2 mm oranında sürekli büyüyen dişler için kalsiyumunun sağlanması gerekir. Tavşanların gıda ile aldıkları kalsiyum emilir ve diğer türlerdeki gibi kan düzeyi dengesi sürdürülemez. Total serum kalsiyum düzeyleri geniş bir değişim gösterir ve diğer memelilerden daha yüksektir. Diyet kalsiyumundaki artış serum kalsiyumunda artış oluşturur. Kalsiyum yoğun krema görünümü veren kalsiyum karbonat şeklinde idrarla atılır. İdrar kalsiyum düzeyleri diyetle alınan kalsiyum ile ilişkilidir.

Bağırsak mukozasından kalsiyum emilimi iki paralel işlemle yapılır. Aktif vitamin D'ye bağlı transselüler transport ve yoğunluğa bağlı pasif paraselüler difüzyon. Tavşanlarda kalsiyum emilimi temel mekanizması pasif difüzyon ile olanıdır. Eğer diyet düzeyleri düşük ise aktif transport önemli olur. Kalsiyum esas olarak onun iyonik formunda emilir ve oksalat gibi yararlılığı azalan çözünmeyen bileşikler oluşturur. Bağırsak içeriğinde fosfor, magnezyum ve kalsiyum gibi çözünebilir mineraller pH'dan etkilenir. Fitatlar, oksalatlar ve asetatlar diğer mineraller ve kalsiyum ile birleşirler ve emilimi engelleyebilirler. Fitik asit (inositol hexafosforik) tane tahıl ve fasulyede yüksek miktardadır. Oksalatlar ıspanak, şalgam ve yonca gibi bitkilerde mevcuttur ve kalsiyumun %20-30'unun yararlılığını azaltan kalsiyum oksalat biçiminde bulunurlar. Bir çalışmada, kalsiyum oksalattaki kalsiyumun %49'undan tavşanlar tarafından yararlanıldığı ifade edilmiştir. Lahana, turp, brokoli ve hardal bitkisinde oksalat düşük kalsiyum yüksektir. Kalsiyum, bağırsakta uzun zincirli doymamış yağ asitleri ile çözünmeyen sabun oluşturabilir.

Kalsiyum emilimi belirli gıda faktörleri tarafından artırılabilir. Çözünbilir bileşikler lysine ve arginine gibi bazı aminoasitler, kloramfenikol ve penisilin gibi bazı antibiyotiklerle oluşabilir. Çözünbilir bileşikler çözünmeyen yapıların oluşumunu önler ve kalsiyum emilimini kolaylaştırır. Laktoz, sindirim yolundan kalsiyum emilimini artırır.

Kalsiyum yetersizliği zayıf diş ve kemik kalitesi oluşumuna katkıda bulunur. Diyet için tahıl ve baklagil seçilmesi ile düşük kalsiyum

Tavşan Hastalıkları

içerikli bir seçim yapılmış olur. Aşırı diyet kalsiyumu idrar taşı hastalığı gelişimine katkıda bulunur. Tavşanlarda kalsiyum düzeyleri normal büyüme için en az %0,22, kemik kalsifikasyonu için ise %0,44 oranlarında olmalıdır. Tavşan gıdalarındaki kalsiyum ve fosfor içerikleri tabloda özetlenmektedir (Tablo 3).

Fosfor

Fosfor birçok fizyolojik fonksiyona sahiptir. Kalsiyum ile yakın ilişkidir ve kemiğin en büyük unsurlarındandır. Enerji metabolizmasında önemli bir rol oynar. Emilimi ve atılımı vitamin D tarafından düzenlenir. Diyet fosfor düzeyleri sindirim yolundan emilmeyen kalsiyum fosfat oluşturarak fosfor ile kalsiyumun bağlanması yolu ile kalsiyum emilimini etkiler. Çoğu bitkilerde bulunan fitatlar, bazı türlerin sindirim yolunda serbest bırakılan fosfor içerir. Fitat fosforu tavşanlar tarafından kullanılabilir. Fitat ya da oksalatlar sindirim yolunda kalsiyum ile bağlanabilir ve kalsiyum fosfor oranını etkiler.

Fosfor yetersizliği büyüyen hayvanlarda raşitizma ile erginlerde osteomalacia ile sonuçlanır. Bazı alanlarda toprak fosfordan fakirdir ve otlayan hayvanlarda pica belirtileri (bozulmuş iştah) görülür ve onlar tahta, kemik ve diğer yabancı cisimleri kemirirler. Bitkilerin büyüyen kısımları fosfordan zengindir. Tavşanlarda diyetle fosfor kısıtlanması hipofosfatemiyi oluşturur ve kalsiyumun idrarda atılımını artırır.

Diyetteki kalsiyum fosfor oranı kemik yoğunluğunu etkiler. Tavşanlarda düşük kalsiyum: fosfor oranı (1:2 ya da 1:3), diyet fosfor düzeyleri yüksek olmadıkça kemik kalsifikasyonunu ya da büyüme oranını etkilemez. Eğer diyet fosfor yoğunluğu %1'den fazla artar ise kemik yoğunluğu azalır. Tahılların yoğunluğu %1'den fazla fosfor düzeylerine sahiptir ve kalsiyum: fosfor oranı 1:1'den azdır ve bu nedenle kemik yoğunluğunu etkileyebilir. Tavşanlar yüksek kalsiyum: fosfor oranını tolere ederler.

Büyüyen tavşanlarda en uygun kemik direnci için en az fosfor gereksinimi %0,22'dir. Pet tavşanlar için diyet düzeyleri %0,4-0,8'dir. Çayır ve otun fosfor içeriği %0,4'den azdır ve mevsim ile değişir .

Tuz Yalama Taşları ve Mineral Blokları

Tuz yalama taşları tavşanlarda kullanılabilirler. Onlar kafes tellerini kemirebilirler. Bu ilave tuz gerektiğinin kanıtı olabilir. Dengelenmiş yemlerle beslenen tavşanlarda mineral blokları gerekli değildir. Bazı mineral blokları yüksek düzeyde kalsiyum içerir, eğer tavşanlar fazla miktarlarda bunları tüketirler ise zararlı olabilir.

Tablo 3.

Tavşanlar İçin Bazı Gıdaların Kalsiyum ve Fosfor Değerleri (Varga, 2014)

Gıda Tipi	Su %	Kuru madde %	Kalsiyum (Kuru madenin %'si)	Fosfor (Kuru madenin %'si)	Kalsiyum fosfor oranı	Yüksek, Orta, Düşük kalsiyum kaynağı
Yonca	10	90	1,5	0,30	5:1	Yüksek
Elma	79	21	0,06	0,06	1:1	Düşük
Arpa	11	89	0,07	0,39	1:6	Düşük

Tablo 3.

Tavşanlar İçin Bazı Gıdaların Kalsiyum ve Fosfor Değerleri (Varga, 2014) (devamı)

Gıda Tipi	Su %	Kuru madde %	Kalsiyum (Kuru madenin %'si)	Fosfor (Kuru madenin %'si)	Kalsiyum fosfor oranı	Yüksek, Orta, Düşük kalsiyum kaynağı
Muz	76	24	0,03	0,11	1:36	Düşük
Fasulye	10	90	0,14	0,46	1:3	Düşük
Kepek	11	89	0,16	0,14	1:1	Düşük
Ekmek	36	64	0,09	0,16	1:17	Düşük
Lahana	78	12	0,64	0,35	2:1	Orta
Havucun üst kısmı	83	17	1,94	0,19	10:1	Yüksek
Havuç	88	12	0,37	0,325	1:1	Orta
Kereviz	94	6	0,66	0,47	1:1	Orta
Kuş otu			0,8	0,6	1:1	Orta
Yonca	80	20	1,4	1,30	1.1	Yüksek
Karahindiba	85	15	1,3	0,46	3:1	Yüksek
Çayır	80	20	0,50	0,37	1:1	Orta
Kara lahana	85	15	1,60	0,50	3:1	Yüksek
Kıvırcık salata	95	5	0,86	0,46	2.1	Orta
Mısır	88	12	0,04	0,28	1:7	Düşük
Yulaf	10	90	0,03	0,33	1.11	Düşük
Bezelye	11	89	0,12	0,41	1:3	Düşük
Ananas	75	25	0,14	0,07	2:1	Düşük
Ay çekirdeği	8	92	0,22	0,68	1:3	Düşük
Şalgam	88	12	0,36	0,32	1:1	Orta
Türp	91	9	0,56	0,28	2:1	Orta
Buğday	11	89	0,16	1,14	1:7	Düşük

Pet Tavşanlar İçin Çayır ve Ot

Tavşanların doğal gıdası çayırdır. Çayır dengeli vitamin, mineral, fermente olabilir ve sindirilemeyen lif içerir. Tavşanlar çayırları lezzetli ve yenebilir bulurlar. Pet tavşanların günün birkaç saati çayırdaki geçirmeleri yararlı olur. Eğer zarar verecek hayvanlar mevcut ise yaz ayları boyunca otlar toplanarak verilebilir. Kesilmiş çayırların verilmesi hızlı fermente olmaları nedeni ile uygun değildir. Yabani tavşan, köpek ve tilkilerin bulunduğu çayırlardan parazit bulaşma ihtimali mevcuttur. Viral hemorajik hastalığı aşısını kullanmak gerekir. Eğer taze çayır bulunmuyor ise onun yerine kuru ot verilebilir.

Doğal çayırlar yabani bitkiler, baklagiller ve bazı çayır türlerinden oluşur. Çayırların kimyasal kompozisyonu yıl boyunca değişebilir. Çayır ılık ve yağışlı havada hızlı büyür ve olgun ot kurur. Doğal çayırların ham proteini genç çayırdaki %3, olgun çayırdaki %0,3'tür. Lif içeriği protein düzeylerinin azalması ile artar. Çayırların suda çözünür karbonhidratları, glukoz, früktoz ve sukroz'dur ve türlere göre değişir. Selüloz içerikleri genellikle %20-30, hemiselüloz ise %10-30 arasında değişir. Lignin içeriği yaş ile artar ve suda çözünür karbonhidratlar hariç diğer besinlerin yararlanılabilirliğini etkiler. Yağ içeriği düşüktür ve %0,6 düzeyindedir. Mineral içerikleri farklı

nedenlerle değişiktir. Yeşil ot vitamin A, vitamin E ve özellikle riboflavin olmak üzere B vitaminlerinden zengindir. Vitamin D içeriği, çayırın olgunlaşması ile artar ve güneşte kurutulmuş çayıra kalitesi daha fazladır.

Otun tohum ve gövdeleri yabancı cisim reaksiyonları meydana getirebilir ve pet tavşanlarda yaygın bir hastalık sebebidir. Bunlar; trakeitis, rinitis, apseler, konjunktivitis ve deri irritasyonları oluşturur. Onlar aynı zamanda burun yolu, nasofarinks ya da larinkse girerler. Çayır tohumları aynı zamanda kürk içine girerek deri irritasyonu ve infeksiyon meydana getiriler. Tozlu ot, konjunktiva ve solunum yolu irritasyonu oluşturur ve pasteurella infeksiyonuna ortam hazırlayabilir (Varga, 2014)

Ticari Tavşan Gıda Tipleri

Pelet Yemler

Pelet gıdalar, bağlama maddeleri ile birlikte öğütülen ve kompreslenen maddelerin küçük silindirik şekilleridir. Yenilebilirliği arttırmak için melas-pekmez gibi tatlandırıcılar pelet içine eklenebilir. Kullanılan maddelerin parça büyüklüğü önemlidir. Bu, gıdanın sindirilebilirliğini ve sindirim kanalı boyunca geçiş oranını etkiler. Küçük parçalar sekumda birikmeye meyillidirler ve enteritis insidensini arttırırlar. Koksidiyoz insidensini azaltmak için genellikle koksidiyoz ilaçları eklenir. Pelet yapma işlemi yiyeceklere bulaşabilen ookistleri öldürmez.

Pelet yemlerin avantajları pratik olmalarıdır. Kolay depolanırlar ve tavşanlara farklı partükülleri seçme şansı vermez. Gebe, laktasyonda ve büyüyenler için farklı formülasyonlar yapılabilir. Lif pelet içine eklenir. Bu işlem onun yararlı özelliklerinin bazılarını azaltır. Pelet yemlerin dezavantajı tahıl karışımları ile karşılaştırıldığında lezzetinin az olmasıdır. Bunun için şeker eklenebilir. Sindirilebilir lif için iyi bir kaynak değillerdir. Ek olarak ot gereklidir.

Sıkıştırılmış ya da Genişletilmiş Yemler

Gevşek yemler, kurutulma ve sıkıştırmadan önce yüksek ısı ile ham maddelerin ısıtılması ve karıştırılması ile üretilir. Temel maddeler buharlı ısıtmadan önce ezilir, karıştırılır ve bir pasta şekline getirilir. Sonuç olarak herhangi bir büyüklük ve şekilde hafif ağırlıkta bisküitler oluşturulur. Uzun lif partükülleri içine eklenebilir. Vitaminler bu işlemler sırasında çoğunlukla yıkımlanır ve yüksek kalitede bu karışıma ilave edilebilir. Isı uygulaması nişastanın sindirilebilirliğini arttırır ve arka sindirim yolunda aşırı karbohidrat yüklenmesini azaltır. Sıkıştırılmış yemler peletlere göre daha lezzetli ve sindirilebilirdir. Sıkıştırılmış peletler farklı büyüklük, şekil ve renklerde yapılmakla birlikte az çekicidirler ve sindirilemeyen lif sağlamazlar.

Obesite

Tavşanlarda obesite etiolojisinde büyük ırklar, yaş, kısırlaştırma, enerjiden zengin liften fakir gıdalarla beslenme, küçük kafesler ve hareket azlığı nedenler olarak sayılabilir. Şişman tavşanlarda hipertansiyon ve kalp hipertrofisi gelişir. Şişman tavşanlarda hiperinsülinemi, hiperglisemi ve serum trigliserit düzeylerinde yükselme görülür ve özellikle eğer tavşan stres altında ise gıda alımının olmadığı kısa bir dönem sonra karaciğer yağlanması gelişir. Şişman tavşanlar operasyon için risk oluştururlar.

Yağlı tavşanlar kuyruk tabanı ve ense bölgesi gibi ulaşamadıkları kısımları temizleyemezler. Onlar sekatrof yemek için perineum

bölgesine ulaşamazlar. Kirli tüyler ve taranamama sonucu sinek larvaları ve uyuz etkenleri oluşabilir. Arthritis obesite ile artar. Çamurlu idrar ve sistitis aktif olmayan aşırı ağır tavşanlarda görülür.

Ağırlık azaltılmasını sağlamak zordur. Hasta sahibini bazen tavşanının bir problemi olduğuna inandırmak zor olabilir. Çoğu obez tavşan çok az egzersiz yapar ve çoğu zaman yemek yer. Yüksek oranda lif ve düşük kalorili diyet insanlarda ve diğer hayvanlarda ağırlık kaybı oluşturabilir. Ancak tavşanlarda etkili değildir. Sekum mikroorganizmaları lifi sindirir ve yağa dönüşen uçucu yağ asitlerinin ortaya çıkmasını sağlar. Yanlızca ot, saman gibi lif ve lignin bulunan gıdalar sindirim yolunda sindirilmeden geçerler (Resim 13).

Tavşanlarda diyet değiştirme zorluğu ile birlikte endişe verici bozukluklar olabilir. Bazı tavşanlar obez olsalar bile zor beğenirler ve favori yiyecekleri olmadıkça diğerlerini reddederler. Açlık, obez tavşanlarda hızlı bir şekilde yağlı karaciğer hastalığına neden olur. Tavşanların yeni diyetlerini yemeleri sağlanmalıdır. Tahıl ve pelet yem miktarı azaltılmalı ya da birkaç haftada değişim sağlanmalıdır. Sonuç olarak ağırlık kaybı oluşana kadar tavşanlara konsentre yem olmadan ot ya da çayır sağlanmalıdır. Az miktarda sebze verilebilir. Mümkün olduğunca hareket önemlidir. Kilo verme uzun süre sürdürülmelidir ve eski beslenme şekline dönüş yapılmalıdır. Bazı firmalar düşük kalorili pelet gıdalar üretmektedir.

Resim 13.

Ön Göğüs Bölgesinde Geniş Yağ Kitleleri Bulunan Obez Bir Tavşan (Fraser vd., 2009).



BÖLÜM 4

KLİNİĞE GİRİŞ VE KLİNİK UYGULAMALAR

Serhat ÖZSOY

Kliniğe Giriş ve Klinik Uygulamalar

Entrance to Clinic and Clinical Applications

BÖLÜM HAKKINDA

Bu bölümde anamnez, tavşanların tutulması, dış özellikleri ve fiziksel muayene, klinik muayene bulguları, cinsiyet, yaş, deri, tüy, mukoz membran, göz, ağız, perineum bölge muayeneleri, rektal ısı, abdominal palpasyon ve askültasyon, östrus siklusu, çiftleşme ve gebelik, süt verme ve yavru yetiştirme aşılama, koruyucu hekimlik, kan alma ve ilaç uygulama yerleri, beslenme, nasogastrik ve mide tüpü uygulamaları anlatılmaktadır.

Anahtar kelimeler: Anamnez, klinik muayene, kan alma, enjeksiyon yerleri, nasogastrik tüp

ABOUT the CHAPTER

In this chapter, anamnesis, handling of rabbits, physiological characteristics and physical examination, clinical examination findings, sex, age, skin, hair, mucous membranes, eye, mouth, examination of perineal region, rectal temperatures, abdominal palpation and auscultation, estrous cycle, mating and pregnancy, lactation and maternity, vaccination, preventive medicine, blood sampling and injection sites, nutritions, nasogastric and gastric tube applications are explained.

Keywords: Anamnesis, clinical examination, blood sampling, injection sites, nasogastric tube

Klinik Geçmiş (Anamnez)

Doğru geçmişi öğrenmek her zaman kolay değildir. Hayvan sahipleri doğru ya da yanlış ön hükümlere sahiptirler. Sizin istediğiniz ve onların düşündükleri cevabı verecek ön yargılı soruları sormaktan kaçınmak gerekir.

Sunulan problemde sahibinin algılarını dikkate almaya ek olarak, aşağıdakileri anlamak önemlidir:

- Önerilen diyet: değiştirilmiş mi? (yeni yiyecek)
- Yenen diyet: tercihler değişti mi? Hayvan kesinlikle yiyor mu?
- Nekadar su önerildi: bu değişti mi?
- Tavşan dışarıda mı yoksa içeride mi tutuluyor? taze çayır ya da sebze tüketiyor mu? Yabani tavşanlar ile teması var mı?
- Arkadaşları var mı? Onların sağlık durumu nasıl? enfeksiyon mevcudiyeti ya da şiddet uygulayan yeni bir tavşan var mı?
- Aşı durumu
- Kısırlaştırma durumu
- Dışkı üretimi: arttı mı/azaldı mı? dışkı normal mi? sekotrof tüketiyor mu?
- Tavşan yürüyor ya da zıplıyor mu? Kendini tanyıyor-temizliyor mu? Normal davranışlar gösteriyor mu?
- Sahibi davranış değişikliği ya da dış gıcırdatma belirtileri görmüş mü? Bazı tavşanlar gürültülü sesleri umursamazlar ya da gevşek olduklarında baş eğme ya da gözle izleme gibi düşük dereceli davranışlar gösterirler.

İrk İnsidensi

Belirli ırklarla ilişkili hastalıklar ırk özelliği ile (tüy keçeleşmesi Angora ve aslan başlılarda myasis'e, Fransız loplarda entropion'a) ya da ırk özelliklerinden bağımsız basitçe kişisel genetik yapıyla (splay-leg Yeni Zelanda kırmızı ve beyaz tavşanı) ilişkili olabilir. Cüce ırklarda insizor diş kötü yapılanması gelişimine yatkınlık mevcuttur. Dev ırklar eklem ve kardiyomyopatiye hassastırlar. Dev İngiliz ve Fransız lop tavşanları perineum civarı ve çene altında gelişen geniş deri katlanmaları ile yüzeysel piyodermaya meyillidir. Entropi-



Serhat Özsoy

Istanbul Üniversitesi-Cerrahpaşa, Veteriner Fakültesi, Yabani Hayvan Hastalıkları ve Ekoloji Ana Bilim Dalı, İstanbul, Türkiye
E-posta: serhatozsoy@yahoo.com

Bu bölümü alıntıla / Cite this chapter as:
Özsoy, S. (2023) Kliniğe giriş ve klinik uygulamalar. S. Özsoy (Ed.), *Tavşan Hastalıkları* içinde (s. 29-45). İstanbul: İÜC Yayınevi.



CC BY 4.0: Telif Hakkı @Yazar(lar), "Bu derginin içeriği Creative Commons Atıf 4.0 Uluslararası lisansı altında lisanslanmıştır."

Tavşan Hastalıkları

on aynı zamanda bu ırklarda gözlenir. Rex tavşanlarında tarsal eklem üzerindeki ince kürk yapısı, bu bölge yaralarına onları hassas kılar. Hollanda cüce tavşanlarında kısa maksilla ve yüz yapısı, nasolakrimal kanalın anatomisini değiştirir. Böylece tıkanmaya meyilli kılar. Cüce ırklar, Encephalitozoon cuniculi enfeksiyonuna bağlı olarak tortikollis gelişimi hassasiyetine sahiptir.

Yaş

Yeni satın alınan genç tavşanların yalnız tutulan ergenlere göre hastalıklardan daha fazla etkilenmeleri ihtimaldir. Yeni süttan kesilen tavşanlar farklı bağırsak hastalıklarına hassastırlar. Kolibasillozis emen tavşanlarda daha yaygındır. Karaciğer koksidiyozu ve mukoid enteropti daha fazla ihtimalle süt emme periyodundan sonra görülür. Stres genç tavşanları pasteurellosis'e hassas hale getirir. Rinitis tavşan satılan yerlerden ve üretim kolonilerinden alınan genç tavşanlarda sık görülür. Doğmasal çene bozuklukları genç tavşanlarda görülür. Sonradan oluşan diş hastalıkları, neoplazi ve kas iskelet problemleri yaş ile artar. Neoplazi tavşanlarda nadir görülür. Thymoma ve farklı deri tümörleri bildirilen neoplazi tipleri arasındadır. Tümörler daha yaşlılarda görülmekle birlikte gençlerde de oluşabilir.

Yetiştirme

Tavşanın tek başına ya da bir eşle birlikte yaşayıp yaşamadığını öğrenmek önemlidir. Kürk çiğneme ya da kavgalar, apse, yaralar ya da kıl dökülmesi ile sonuçlanabilir. Dişiler diğer dişiler ya da kısır erkekler ile beraber buldukları zaman yalancı gebelik riski ortaya çıkar. Tavşanların yabani tavşanlarla teması, kendi yuvasını kazması, kaçması ve geri gelmesi, myxomatosis ya da gebelik ile sonuçlanabilir.

Ev tavşanları ev eşyalarını çiğnemeye meyillidirler. Ağır metal zehirlenmesi ya da elektrik çarpması ev tavşanlarında daha fazla görülür. Kırık ve travmatik yaralanma riski yüksektir. Dışkı-idrar kum kabı için kullanılan materyal anamnezin önemli bir kısmıdır. Örneğin, çam taşı karaciğer toksisitesi, kil sekum tıkanması oluşturabilir.

Bir barınakta yaşayan tavşanlar bakımsızlık nedeniyle problem yaşayabilirler. Kötü havalandırma koşullarında buldurulan tavşanlar üst solunum yolu ve pasteurellosis hastalığına karşı zayıf hale gelirler. Yaşam alanlarının kötü hava şartlarına maruz kalması stresse ilişkili hastalıklar ve ısı vurmalarına ortam hazırlar.

Yeme ve İçme

Tavşanlar normal olarak 50-100 ml/kg /24 saat miktarında su içerler. Diyetin yapısı ve su içeriği bu miktarı etkiler. Taze yeşillik yiyen tavşanlar suya az ihtiyaç duyarlar. Yüksek proteinli gıdalar çok su tüketmeyi gerektirir. Fibröz kuru gıdalar bağırsaklarda suyu emerler ve susama artar. Su yoksunluğu dönemlerinde gıda alımı azalır. Tersine gıda yokluğu susamayı artırır. Su yokluğu sonuç olarak dehidrasyon ve prerrenal azotemi ile sonuçlanır. Gıda tercihindeki değişimler ve su içmede artış diş hastalıklarının erken belirtisi olabilir.

İdrar ve Dışkı Yapma

Çoğu tavşan sahipleri, kapalı yerde tutuluyor ya da diğer tavşanlar ile yaşıyor ise tavşanlarının normal dışkı ya da idrar yapıp yapmadıklarını bilemezler. Dışkı kıvamı, hacmi ve çıkışı klinik geçmişin önemli bir kısmıdır. Bazen taşıyıcı kaptan muayene süresince dışkı peletleri mevcut olabilir. Sağlıklı ve iştahı iyi olan bir tavşan büyük miktarlarda sert dışkı yapar ve yumuşak sekatrof yer. Sert dışkı miktarı yemin lif içeriği ile değişir. Sağlıklı, 2,5-3 kg ağırlığındaki bir tavşan bir günde yaklaşık 150 sert dışkı peleti oluşturur. Sert

dışkı peletleri herhangi bir zamanda çıkarılabilir. Fakat her zaman gece üretilir. Sert dışkı yokluğu iştahsızlık ya da bağırsak hareketinin azaldığını gösterir. Küçük dışkı peletleri gıda alımının azaldığı dönemde oluşur.

Dikkatli sahipler, tavşanın anüsten kendi dışkısını yediğini görürler. Yenmemiş sekatroflar normal hayvanların yataklığında koyu macunumsu parlak kümeler halinde görülürler. Yenmemiş sekatroflar sıklıkla ishal olarak yorumlanır. Sekatrof güçlü bir kokuya sahiptir ve sert dışkı ile karşılaştırıldığında yumuşak kıvamdadır. Şişmanlık, spinal problemler ve diş hastalıkları, sekatrofun yenmeden bırakılmasına neden olabilir. Yenmemiş sekatroflar hoş olmayan kötü kokulu dışkı kitleleri olarak kuyruk altında kıllara bulaşık durumda olabilir ve sinek larvaları için ortam oluştururlar. Sekatrofun kıvamındaki değişimler farklı gıdalar ya da sulu meyve ve sebzeler yendiğinde olabilir. Yumuşak yapışkan ya da sıvı sekatrof çıkarılabilir. Bunun sekum mikroflorasındaki değişimlere bağlı olduğu düşünülebilir. Yüksek lif diyeti yiyen tavşanlar diyet değişimlerine dayanıklı, sağlıklı sekum filorasına sahiptir. Yenmemiş sekatrof hayat tehdit edici bir özelliğe sahip değildir ancak sahibi ve tavşan için hoş karşılanmaz. Bunlar yüzeysel piyoderma, sinek larvaları ve yangılı ağrılı perineal deri lezyonları ile birlikte idrar problemlerine ortam hazırlar. Yenmemiş sekatrof ve gerçek ishal arasındaki ayırım, normal dışkılanmanın olup olmadığının gözlenmesi ile yapılır.

Enteritis, sert ya da yumuşak dışkı olarak ifade edilmeyen dışkı materyalinin çıkarılmasına neden olur. Dışkının mikroskopik olarak muayenesi önemlidir. Sekatrof, gram boyama ile boyanan dışkı sürüntüsü üzerinde kolaylıkla görülen bakteriden zengin bir pastadan oluşur. Sert dışkı, sindirilemeyen lif parçaları ve diğer maddelerden oluşur. Bazen dışkı çıkışını görmek için tavşanı hospitalize etmek gerekir (Tablo 4).

İdrar, ağrı ve rahatsızlık olmadan yapılır. Normal tavşan idrar rengi kan ile karıştırılan koyu kırmızıdan kahverengiye ve turuncu renklerinden diğer türlerin idrarlarına benzeyen soluk sarı renge kadar değişim gösterir. Renk, gıdaya bağlıdır ve bitki pigmentlerinin atılımı sonucu oluşur. Karahindiba, lahana ve brokoli sıklıkla kırmızı idrara neden olur. İdrar taşı ve uterus hastalıkları idrarda kana neden olur. Bir daldırma çubuğu ile yapılan idrar muayenesi, kan ve bitki pigmentleri arasındaki ayırımın yapılmasını sağlar. Alternatif olarak bir Wood lambası idrar pigmentlerinin floresan ışığı yayması için kullanılabilir.

Normal tavşan idrarı kalsiyum karbonat çöküntüsüne bağlı olarak bulanık olabilir. Tavşan böbreği fazla miktarda kalsiyum atılımına adapte olmuştur. Bağırsak emilimi diyetin kalsiyum içeriği ile ilişkilidir. Aşırı miktar bağırsaklardan atılır. Kalsiyum karbonat çöküntüsü miktarı diyetin kalsiyum içeriği ile değişir. Hayvanın hidrasyon durumu ve idrarın pH'sı çöküntü miktarını etkiler. İdrar büyüme, gebelik, laktasyon gibi yüksek kalsiyum talebi olduğu dönemlerde şeffaftır. Çöküntünün küçük bir miktarı diyetle yeterli kalsiyum göstergesi olarak iyi bir belirtidir. Aşırı çöküntü idrar kesesinde kalın bir çamur oluşturur. Yüksek diyet kalsiyum düzeyleri problemi büyütür. Sistitis, uretritis ve idrar yapamama ile sonuçlanır. Normal kalsiyum karbonat birikimi ve anormal çamur miktarı arasındaki ayırımı yapmak zordur. Normal tavşan idrarı sıklıkla radyopaktır. İdrar yolu hastalığı belirtisi göstermeyen sağlıklı hayvanların idrarında biriken kalsiyum karbonat tedavi gerektirmez. Benzer şekilde triple fosfat kristalleri tavşan idrarında normal bulgu olabilir.

Tablo 4.

Dışkı Çıkışının Değerlendirilmesi (Varga, 2014)

Klinik durum	Sert dışkı	Yumuşak dışkı (sekotrof)
Normal	Sert dışkı peletleri büyük miktarlarda hergün üretilir. Mikroskopik olara sindirilmemiş lifler ve diğerlerinden oluşur.	Yataklıkta görülmesi genellikle normal değildir. Mikroskopik olarak bol miktarda bakteri, protozoa ve maya içerir
İştahsızlık ve açlık	Sayı ve büyüklüğü azalır	Görülmez
Sindirim yolu durgunluğu	Mevcut değil	Görülmez
Enteritis	Yumuşak ya da sıvı	Yumuşak ya da sıvı. Sert dışkıdan ayırtılamayabilir
Yenmemiş sekotrof	Normal, büyük yapıda üretilmiş	Kuyruk altında kürke bulaşmış ya da yataklıkta kümeler olarak görülebilir
Yumuşak yenmemiş sekotroflar	Normal	Kuyruk altında kürke bulaşmış olan yumuşak dışkı pastasının periyodik çıkarılması

Muayene Sırasında Tavşanların Tutulması

Tutma için birçok teknik tanımlanmıştır. Kaba tutma ve çok sıkı kısıtlama tavşana zarar verir ve sahibini çok üzer. Sessiz, nazik fakat sıkı yaklaşım tercih edilir. Tavşanlar, evinde sahibini ısırıyor olsa bile nadiren muayene odasında hekimi ısırır. Bunun yerine güçlü arka ayakları acı veren deri sıyrıklarına neden olabilirler.

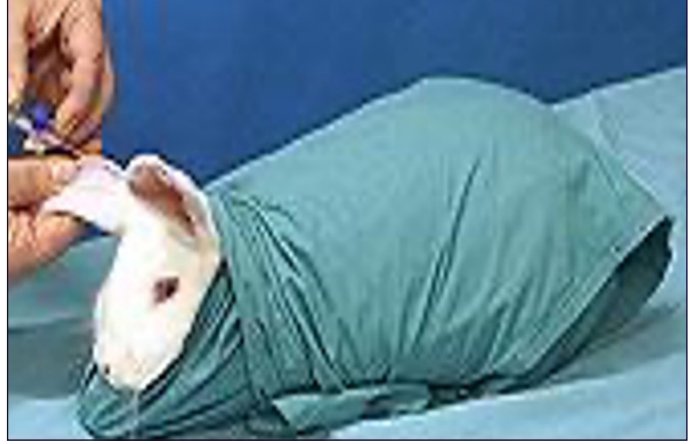Kedi ve köpek gibi benzer tarzda kaldırılabilir ve göğüsün yanlarından tutarak taşıyıcı içinden alınabilirler. Bunun için her iki ön bacak civarına işaret parmağını yerleştirmek yararlı olabilir. Ters ve sinirli hayvanlar arka tarafın altına el yerleştirilerek ve enseden tutularak kaldırılır. Çok heyecanlı ve saldırgan hayvanlar bir havlu ile yakalanarak taşıyıcıdan çıkarılabilir. Tavşanları kulaklarından tutarak kaldırmak kabul edilemez ve tavsiye edilmez. Taşıyıcıdan alındıktan sonra muayene odasının zemininde sıçramasına izin vermek sıklıkla yararlıdır. Bu şekilde tavşan yeni çevre ile tanışmış olur. Onun genel durumu hakkında bilgi edinilir. Alternatif olarak tavşan muayene masasında tutulabilir ve klinik geçmişi sahibinden öğrenilirken gözlenebilir. Perineumu muayene etmek için tavşan dorsal yatışta tespit edilerek tutulur. Dorsal yatış hareketsizlik hissi oluşturabilir, stres kaynağı olabilir, tekmeleme ve mücadeleye neden olur. Diğer alternatif yaklaşım, tavşanın arka tarafı muayene masasına temas ederken onu yukarıya doğru tutmaktır. Birçok yaklaşım vardır ve her klinisyen kendine uygun bir yöntem bulacaktır.

Bir havluya tavşanı sarmak kan almak ya da ağız ve yüzün muayenesi için başarılı bir metottur. Büyük bir havlu masa üzerine konur ve tavşan masanın üzerine konur ve önce baş açık olarak tüm vücut sarılır. Bir havlu ile tutulur iken güçlü lumbar kasların kontraksiyon ile spinal kırıkların oluşabileceği unutulmamalıdır (Resim 14).

Tavşanı taşımamanın iyi bir metodu hayvanın yüzü dirsek ile kapatılır iken el ile vücudun geri kalanı tutmaktır. Yüzün kapatılması ve yakın fiziksel temas korkak hayvanları yatıştırmak için yararlıdır. Bu aynı zamanda lateral saphenous vena girişi için iyi bir metottur.

Resim 14.

Tavşanlar Bir Bez ya da Havlu ile Sarılarak Hareket Etmeleri Engellenebilir (Fraser vd., 2009).



Dış Özellikler ve Fiziksel Muayene

Dış Özellikler

Yırtıcı hayvanlar olarak tavşan dış özellikleri onun çevresinin farkında olma gerekliliğini yansıtır. Tavşanı tanımlayan dış görünümü onun belirgin dış kulaklarıdır. Bunlar 5-6 cm uzunlukta değişim gösterebilir ve 30 cm ya da daha uzun yukarı ve yere doğru düşmüş olabilir. Yabani tavşanlarda bunlar sürekli olası tehditleri belirlemek için kullanılır. Gözler belirgindir, başın her iki yanında bulunur ve 360°'lik bir görüş sağlar. Burun hemen hemen sürekli hareket eder, seğirir ve koku alma hassasiyeti kadar fazla miktarda hassas dokunma kıllarına sahiptir.

Tavşanlar ince deri ve yoğun bir kürke sahiptirler. Ayakta pulvinuslara sahip değillerdir. Ayaklar kalın bir kürkle kaplanmıştır. Boyundaki deri gevşek ve sarkıktır. Bazı ırkların dişilerinde belirgin gerdan gelişir. Koku bezleri urogenital bölgenin üstünde anüsün yanlarında bulunan derin inguinal alanlarda yerleşmiştir. Erkek tavşanlarda testisler penisin yanlarında kılızlı skrotal keselerde bulunur. Inguinal kanal açık kalır ve testisler abdomene çekilir. Geri

Resim 15.

İngiliz Lop Tavşanı Uzun Kulaklı ve Yumuşak Bir Mizaca Sahiptir



Tavşan Hastalıkları

çekilme cinsel inaktivite periyodu ya da yetersiz gıda süresince oluşur. Erkek tavşanlar rudimente memelere sahiptir (Resim 15).

Klinik Muayene

Genel Durum

Tavşanların genel sağlığı, vücut ağırlığı ve tüylerinin durumu ile değerlendirilir. Obez hayvanlar, tüylerini temizleme zorluğu, çamurumsu idrar, sistitis, parazitik deri hastalığı, yenmemiş sekatrof, kirlenmiş perineum bölgesi, sinek larvaları, kardiyovasküler hastalıklar, artritis ve karaciğer yağlanması meyllidirler. Diğer taraftan ağırlık kaybı önemli bir bulgudur. Diş hastalıkları, gastrointestinal hareketsizlik, böbrek ya da karaciğer hastalıkları ve neoplazi varlığı gibi durumlar, ağırlık kaybı meydana getirebilir (Tablo 5).

Genel Davranışları

Sağlıklı bir tavşan burnunu sürekli oynatarak alarm durumunda olduğunu gösterir. Çevresinin farkındadır. Ağrıya cevabı sakin olur, hareketsiz ve çevresine duyarsızdır. İdrar yolu taşı ve sindirim yolu durgunluğu gibi organ problemlerinde, kırık ya da apse varlığına göre daha ıstıraplı görünür. Diş gıcırdatma gibi ağrı belirtileri daha belirgin olabilir. Mucoid enteropati gibi etkili bağırsak problemleri genellikle organ ağrısı ile birlikte. Bağırsak tıkanması karakteristik klinik görünüm veren şiddetli depresyon ve hareketsizlik ile birlikte. Dilin hassas mukozasını travmatize eden molar dişler üzerindeki çıkıntıların mevcudiyeti tavşanlar için çok ağrılıdır.

Tablo 5.

Pet Tavşanlarda Yaygın Görülen Bozuklukların Ayırıcı Tanı Listesi (Varga, 2014) (devamı)

Klinik belirtiler	Ayırıcı tanı	Yorum
Abdominal Genişleme	Mide genişlemesi	
	Obesite	
	Gebelik	
	Karaciğer Koksidiyozu	Asites oluşturabilir
	Karaciğer Tümörü	Asites oluşturabilir
	Uterus Adenokarsinoma	
	Kalp hastalıkları	Asites oluşturabilir
Abdominal Kitle	Gebelik	
	Neoplazi	Özellikle uterus adenokarsinoma
	Sekum tıkanıklığı	
	Uterus dışı gebelik	
	Apseler	
	Yağ nekrozu	
	Dolu idrar kesesi-idrar yolu taşı	
Parazit kistleri		
	Böbrek genişlemesi	Neoplazi, hidronefroz, böbrek taşı
Yavru atma	Listeria monocytogenes	
	Treponema paraluis-cuniculi	
İştahsızlık	Lezzetli olmayan yem stres	Ağrı, yabancı çevre, yırtıcılar, arkadaş kaybı

Tablo 5.

Pet Tavşanlarda Yaygın Görülen Bozuklukların Ayırıcı Tanı Listesi (Varga, 2014) (devamı)

Klinik belirtiler	Ayırıcı tanı	Yorum
	Diş hastalıkları	Dili yaralayan yanak dişlerindeki sivri çıkıntılar Yemeyi engelleyen büyümüş insizorlar Ağrı oluşturan diş kırıkları
	Gİ hareketsizlik Sindirim yolu durgunluğu, trichobezoar Bağırsak tıkanması	Stersli durumlara bağlı Yetersiz lif ortam hazırlar Şiddetli depresyon Kuru bakliyat gibi yabancı cisimler, keçeleşmiş kıl yenmesi ile oluşabilir. Apse, tümör ya da parazit kistleri gibi dış baskılar
	Mucoid enteropati	Yavaş başlangıç Diş gıcırdatma Mukus ishal ya da dışkı olmaması Stres, genç tavşanlar etkilenir Dolgun sekum elle muayene edilebilir
	Sekum durgunluğu	Nasıl geliştiği bilinmiyor Aşırı lifli gıda ve yetersiz su alımı Kedi kumu materyali yenmesi
	İnfeksiyöz hastalıklar	Pasteurellosis, myxomatosis, VHH, enterotoksemi
	Sistemik hastalıklar	Böbrek hastalıkları, hepatopati
	Neoplazi	
	Travma	Çene kırıkları
Ataksi	Spinal cord kompresyonu E. Cuniculi Ketoasidozis Açlık Travma Septisemi Isı vurması Kurşun zehirlenmesi	
Blepharospasm	Keratitis Dacrocystitis ile birlikte keratitis Kornea ülseri	
	Konjunktivitis	Ot tozu ya da hava kalitesi ile ilgili olabilir
	Konjunktivada yabancı cisim Uveitis	Ot tohumları

Tablo 5.*Pet Tavşanlarda Yaygın Görülen Bozuklukların Ayırıcı Tanı Listesi (Varga, 2014) (devamı)*

Klinik belirtiler	Ayırıcı tanı	Yorum
	Entropion	Doğmasal ya da kavgaya bağlı yaralardan oluşabilir
	Göz kapaklarının şişmesi	Myxomatosis Treponema paraluisuniculi Neoplazi Apseler
Sağırılık	Orta kulak infeksiyonu	Eustachian tüpünden giren infeksiyona bağlı timpanik bullada irin
	E. cuniculi Encephalitis Dış kulak yolunda irin, eksudat, kir	
İshal	Yenmemiş sekatrof	Yenmemiş sekatrof sahibi tarafından ishal olarak yorumlanabilir
	Yenmemiş yumuşak sekatrof	Salata gibi sulu gıdaların yenmesinden sonra diyet değişikliğine bağlı yumuşak yenmemiş sekatrof
	Antibiyotik ile birlikte olan ishal	Bazı antibiyotiklerin sindirim yolu filorasi üzerindeki etkilerine bağlı ishal oluşabilir
	Koksidiyoz Enteritis Enterotoksemi	
Eksoftalmus: bilateral	Korku Üreme sezonunda erkekler Doğal görünüm Paraneoplastik hastalık	Kısa burunlu cüce ırklar Thymoma
	Bilateral glaukom Bilateral retrobulbar Apse	
Eksoftalmus: Unilateral	Glaukom	Kongenital Travma, tümörler ya da E. cuniculi lens yırtılması gibi diğer hastalıklara sekonder
	Retrobulbar apseler	Apseler Tümör Kanama Parazit kistleri Periorbital alanın sıvı infiltrasyonu ve iatrojenik nasolakrimal yırtılma
İdrarda kan	Sistitis Ürolithiasis Uterus adenokarsinoma Uterus polipleri Endometrial venöz anöyriзма	Uterusta kan idrarla boşalır. Kan pıhtısı mevcut olabilir.

Tablo 5.*Pet Tavşanlarda Yaygın Görülen Bozuklukların Ayırıcı Tanı Listesi (Varga, 2014) (devamı)*

Klinik belirtiler	Ayırıcı tanı	Yorum
	Kronik polipli sistitis Laboratuvar tavşanlarında hematüri sebebi olarak yaygın intravasküler koagulopati	
Baş eğilmesi	E cuniculi	Merkezi sinir dokularının granülomatoz yangısı
	Vestibular aparatusun infeksiyonu	Östaşi tüpü yolu ile nasal boşluktan giren P. multocida Vestibular yol boyunca apse olabilir
	Diğer MSS hastalıkları	Travma, neoplazi vb.
Artan solunum oranı	Stres	Yırtıcılar ya da bilinmeyen çevreye bağlı
	Metabolik asidoz	Ketoasidozis
	Isı vurması	Sıcak kapalı kulübe
	Anormal solunma	Güneşteki kulübe Isıtma pedleri Korku/endişe
	Travma	Yırtıcı saldırısı Göğüs duvarındaki açık yaralar Hemotoraks, pnömotoraks
	Rinitis	Pasteurellosis Burunda yabancı cisim, ot ya da tohum Dış kökü apsesi
	Trakea, larinks, nasofarinks tıkanması	Pasteurellosis tarafından oluşturulan yangı Apse Yabancı cisim, ot, tohum Akciğerlerden eksudat
	Akciğer hastalıkları	Primer bakteriyel pnömoni örn pasteurellosis Sekonder pnömoni, örn myxomatosis, mucoid enteropati Viral hemorajik hastalık Aspirasyon pnömonisi Primer ya da sekonder neoplazi Pulmoner apse
	Pulmoner ödem	Konjestif kalp hastalığı Isı vurması Elektrik çarpması
	Pleural effüzyon	Neoplazi Kardiyomyopati Coronavirus

Tablo 5.

Pet Tavşanlarda Yaygın Görülen Bozuklukların Ayırıcı Tanı Listesi (Varga, 2014) (devamı)

Klinik belirtiler	Ayırıcı tanı	Yorum
Karaciğer hastalığı	Karaciğer yağlanması	
	Karaciğer koksidiyozu	
	Viral hemorajik hastalık	
	Hepatopati	Çam ağacı talaşı ile birlikte olur Aflatoksin
	Neoplazi	Cysticercus psiformis
	Safra yolu tıkanması	Neoplazi
	Toxoplasma gondii	Yapışmalar
Polidipsi	İştahsızlık	
	Gıda yoksunluğu	
	Böbrek hastalığı	E. cuniculi
Diabetes mellitus		İnsidensi tartışmalıdır
Paresis/ paralysis	Spinal kırık	Travma, yırtıcı saldırısı
		Daha önce var olan kemik hastalığına bağlı
	Dejeneratif disk hastalığı	Travmayı takiben disk protrüzyonu
	Spinal deformiteler	Kifoz, skoliyoz, spondiloz
	Spinal apseler	Spinal apseler kord kompresyonu oluşturabilir
Neoplazi		Primer ya da sekonder kemik tümörleri spinal kord kompresyonu oluşturabilir
	Floppy tavşan sendromu	
Kaşıntı	Pire infestasyonu	Genellikle kedi ve köpek pireleri
	Bit infestasyonu	
	Allerjik deri hastalığı	
	Mantar	
Böbrek hastalıkları	Böbrek taşı	
Semptom göstermeyen böbrek hastalığı embriyonel neABOUta, doğumsal böbrek kistleri ya da encephalitozoonosis	E cuniculi	
	Hidronefroz	
	Böbrek kireçlenmesi	

Tablo 5.

Pet Tavşanlarda Yaygın Görülen Bozuklukların Ayırıcı Tanı Listesi (Varga, 2014) (devamı)

Klinik belirtiler	Ayırıcı tanı	Yorum
Düzeltililebilir azotemi su yokluğu, dehidrasyon ve strese bağlı olabilir.	Böbrek apseleri	
	Staphylococusa bağlı nefritis	
Nöbet	Pyelonefritis	
	Lenfoma	
	Neoplazi	
	Amyloidosis	
	Renal agenesis	
Toksik maddeler		
Deri lezyonları: Kılıksızlık	Encephalitozoonosis	
	Viral hemorajik hastalık	
	Zehirlenme-Kurşun	
	İleri karaciğer yağlanması	
	Arteriosklerosis	
	Toksoplazma	
	Epilepsi	
MSS hastalıkları		
Deri lezyonları: Kabuklu	Fizyolojik, tüy dökme	
	Yuva yapma için tüy çekme	
	Treponema paraluis-cuniculi	Gebelik ya da yalancı gebelik ile
	Saldırganlık	Dominant kafes arkadaşları tarafından meydana getirilir
	Kavga etme	Temel sülfür amino asit yetersizliği
Cheyletiellosis		
	Mantar	
Beslenme ile ilgili		Tavşan sifilisi
Deri lezyonları: Nodüller	Mantar	
	Yüzeysel piyoderma	
	Farklı bölgede Psoroptes cuniculi	
	Allerjik dermatitis	
Atipik myxomatosis		
Treponema paraluis-cuniculi		
Rectoanal papilloma		
Deri lezyonları: Şişlikler	Primer tümörler	Örn. Fibroma
	Sınırlı apseler	
Atipik myxomatosis		
Deri lezyonları: Şişlikler	Apseler	
	Tümörler	
Fıtıklar		
	Derialtı cysticercus serialis kistleri	
Ani ölüm	Enterotoksemi	
	Viral hemorajik hastalık	
Bağırsak tıkanması		Dış hastalıklarının ilerlediği durumlarda ot parçaları tıkeyabilir
Tıkanma		Geç gebelikte
Yırtıcı saldırıları		
Travma		
Akut pasteurelosis		
Elektrik çarpması		
Kardiyomyopati		
Neoplazi		
Zehirlenme-Porsuk ağacı		
Listeriosis		

Tablo 5.

Pet Tavşanlarda Yaygın Görülen Bozuklukların Ayırıcı Tanı Listesi (Varga, 2014) (devamı)

Klinik belirtiler	Ayırıcı tanı	Yorum
Ağırlık kaybı (İştahsızlık)	Diş hastalıkları Sindirim yolu hareketsizliği Böbrek hastalığı Sekum durgunluğu Kronik karaciğer hastalığı Neoplazi Diyet değişimi Eşi tarafından şiddet Pseudotüberküloz	Genç tavşanlarda karaciğer koksidiyozu

Yürüyüş

Muayene odasında tavşanı izlemek yararlıdır. Kaygan vinyl zemin, tavşanın hareket etmesini zorlaştırır. Kaygan zemin üzerine büyük bir havlu serilerek hastanın yürüyüşüne yardım edilir. Spinal problemle ya da kırıklar ile birlikte olan anormal yürüyüş araştırılabilir. Nörolojik yetersizlikler belirgin olabilir ve tavşanın genel durumunu değerlendirmek daha kolaydır. Tavşanın yürümesine ya da zıplamasına dikkat etmek yararlıdır. Sağlıklı tavşanlar çoğu durumda zıplamaya meyillidir. Nörolojik ya da iskelet bozukluklu tavşanlar sıklıkla yürüyebileceklerdir.

Cinsiyet, Yaş ve Cinsel Olgunluk

Tavşanlar özellikle erginliğe ulaşmadıkça ve hareketli olduklarında cinsiyet belirlemek zordur. Sıklıkla 4-6 haftalık yaştaki hayvanlara göre yeni doğanlarda cinsiyeti belirlemek daha basittir. Kısırlaştırılmamış erkeklerde aşağı sarkan belirgin testisler vardır. Erkekler daha cüsselidir ve dişilere göre başları daha büyüktür. Ergin sağlam erkeklerde sırt ve boyun derisi kalınlaşır. Dişilerde sıklıkla sekonder cinsel karakterlerine bağlı olarak bir gerdan gelişir. Bununla birlikte bazı erkeklerde özellikle kısırlaştırmaya ya da aşırı kiloya bağlı belirgin bir gerdan gelişebilir. Genital delik üzerine yapılan basınç penis ya da vulvanın dışarı çıkarılmasını sağlar. Vulva, acemi biri için bir küçük penis gibi görünür. Vulva daha kısadır, az yuvarlaktır ve erkeğin sirküler deliğine göre yarık benzeri bir açılıma sahiptir. Testisler 10-12 haftada keselerine iner, bununla birlikte açlık ya da hastalık süresince abdomene geri çekilir.

Tavşanlar ortalama 5-7 yıl kadar yaşarlar. Çoğu pet tavşan 7 yıldan daha uzun süre yaşar ve kolaylıkla 11-12 yaşına ulaşabilir. Veteriner hekim bakımının artan yararlılığı çoğu tavşanın daha uzun bir yaşama sahip olmasına katkıda bulunmaktadır.

Tibiadaki fizyal hat yaklaşık 9 aylık yaşta kapanır. Lomber vertebra- ların fizisi daha geç kapanır. Histopatolojik muayene ile mandibulanın periosteal hattında yapışma çizgilerinin sayılması ergin tavşanlarda doğru yaş için kullanılır. Fakat yaşam süresince mümkün değildir. Geçici dişler doğumda dökülür ve bu nedenle klinik muayene süresince yaş değerlendirmesi yapmak için kriter büyüklüktür ve tavşanın görünümüdür. Bu ölçüler sağlık durumu, ırk ve deneyime göre değişir. Tavşan tırnakları olgunluğa ulaşılan kadar tüylerin ötesine geçmez. Meraklı insanlar genç tavşanlarda yumuşak olan kulakların hissedilmesi ile bir yaş tahmini yapabilirler, bunlar yaş ile daha sertleşir. Secereli tavşanlarda tarsal eklem bölgesine takılan halkaya doğum yılı yazılır. Küçük ırklar 4-5 aylık yaşta, büyük ırklar 5-8 aylık yaşta olgunluğa ulaşırlar. Er-

kekler olgunluğa dişilerden daha sonra ulaşır. Bu nedenle olgun olmayan kardeşleri ile birlikte yaşayan dişilerin hamile kalması olasılık dışıdır. Buna rağmen erkekler üstüne çıkar ve onlarla çiftleşebilir.

Deri, Tüyler ve Mukoz Membranların Muayenesi

Sağlıklı bir tavşan zamanının çoğunu tüylerini temizleyerek geçirir. Birlikte tutulan tavşanlar birbirlerinin tüylerini temizler. Uygun yalanma ve taranmayı önleyen birçok klinik durum vardır. Bir pire tarağı ile kürkün taranması ölü kıl miktarı ve deri hücresi miktarı hakkında fikir verir ve aynı zamanda pire, pire kiri ya da uyuz etkenlerini açığa çıkarır. Uyuz etkenleri çıplak göz ile görülebilir. Kürkü muayene etmek için büyüteç kullanılabilir. Deri kazıntısı ya da yapışkan bant ile elde edilen örnekler mikroskop ile incelenir. Çoğu tavşanda parazit bulunabilir ancak yaygın ise taranmayı önler ve stres oluşturur. Tavşan obez ya da spondilose bağlı hareket sınırlaması var ise skapulalar arası ve kuyruk tabanının altındaki deri alanına ulaşılması zordur. Cheyletiellosis infestasyonu boyunun gerisi ve sırt bölgesinde başlar. Yaz boyunca kuyruk tabanında ya da perineum bölgesindeki kirliliği sinek larvaları bakımından yakından muayene edilmelidir. Gerdanın altındaki alan kötü bakım, diş hastalıkları ya da obezite gibi faktörlerin ortam hazırlaması ile yüzeysel piyodermaya meyillidir. Bazı tavşanlar su kabı içine gerdanlarını sokmadan su içemezler. Bu durum derinin nemlenmesi, dermatitis ya da sinek larvaları yerleşimine neden olabilir. Diş hastalıklarının bir sonucu olarak aşırı salya akması bakteriyel enfeksiyona meyil oluşturan bir ıslak gerdana neden olur. Aşırı deri katlanmalı yağlı ve büyük gerdanlı tavşanlar, infekte ve yangılı olan perineum ve gerdanın alt kısmı gibi alanları temizleyemezler. Gerdan içindeki yağda oluşan sertlikler kronik deri hastalığına neden olabilir.

Ön bacaklar yüzü temizlemek için kullanılır. Karpus ve metakarpusun iç kısmının muayenesi diş hastalıklarına bağlı salya boyamasını gösterir. Kurumuş mukopurulent birikim, göz ve burun akıntılı tavşanlarda bulunabilir. Ön ve arka bacakların muayenesi ülseratif pododermatitisi gösterebilir. Tarsal eklem üzerinde kılıksız, ince bir alan bulunması doğal değildir. Burası kalın bir kürk ile korunur. Rex tavşanları derilerindeki koruyucu tüy azlığına bağlı tarsal eklem bölgesindeki yaralanmalara meyillidir.

Yoğun keçeleşmiş tüylerin taranması sırasında tavşanlar tarafından yenmesi bağırsak tıkanmalarının bir sebebidir. Büyük keçeler arka bacakların arka tarafında birikebilir. Sahiplerine bu hayvanların taranması ve keçeleşmiş kısımların uzaklaştırılması önerilmelidir. Buradan tüyleri uzaklaştırır iken hassas davranılmalıdır. Çok fazla tüyün uzaklaştırılması tarsal eklem yaralanmalarına neden olabilir. Angora gibi uzun tüylü ırklar ya da diş hastalığı bulunan tavşanlar özellikle risk altındadır (Huynh vd., 2016).

Perineum Bölgesinin Muayenesi

Bu bölgenin muayenesi tavşanın cinsiyetinin belirlenmesini ve taranma ile ilgili genel durum hakkında bilgi verir. İdrar yanığı, vaginal akıntılar, yapışmış sekotroflar, sinek larvaları, perineal katlanma dermatitisi ya da ishal bu alan muayenesinde görülebilir.

Anüsün her iki yanındaki derinin iki derin katlanması normal olarak sarı-kahverengi kokulu mumumsu akıntı ile dolu olan inguinal bezlerdir. Bu bezler tıkanabilir, infekte olur, irin oluşur ve akıntının dışarı çıkması gerekir.

Tavşan Hastalıkları

Perineum, tavşanlar için aşırı hassas bir alandır. İnfeksiyonla ağrı meydana gelir, yangılanmış perineum derisi idrar yapamamaya, üretrit, sistitis ya da idrar tutmaya neden olur. İdrara bağlı deri hastalığı, tavşanın idrar yapmak için pozisyon almasını önleyen artrit, tarsal eklem yaraları ve vertebral spondilitis gibi diğer problemlere ya da urogenital hastalıklara bağlı olabilir. Buranın temizlenmesi, tüylerin kesilmesi ile tedavi gerçekleştirilebilir. Kesme ile tüylerin çoğu uzaklaştırılabilir. Keçeleşmiş tüyler bir pire tarağı ile temizlenebilir. Dikkatsizlik ile deriye zarar vermek kolaydır. Sabır ve doğru ekipman gerekir. Sedasyon gerekebilir. Bunların tekrarının önlenmesine çalışılır.

Vulvanın durumu cinsellik dönemine göre değişim gösterir. Dişi, cinsel faaliyet döneminde olmadığı vulva kuru ve soluk pembe. Östrus döneminde vulva şişer, nemli ve kırmızıdır ve daha koyu olur. Dönemin sonunda mor rengini alır. Eğer dişi çiftleşir ise vulvanın rengi 24 saat içinde açık pembeye döner.

Genital bölge civarındaki derinin yangılı ve kabuklu olması Treponema paraluisuniculi (tavşan sifilisi) ya da psoroptes cuniculi (kulak uyuzu) infestasyonuna bağlı olabilir. Kulak uyuzu yalnızca sırasında kulaktan perineal katlanma bölgesine aktarılabilir. Et-kilenen tavşanların dış kulak kanalının muayenesi P. cuniculi tarafından meydana getirilmiş kalın kabuklu akıntıyı ortaya çıkarır. Rectoanal papillomalar anal sfinkterden dışarı çıkan kabuklu lezyonları ortaya çıkarır.

Tavşanın hidrasyon durumu perineum muayenesi sırasında değerlendirilmelidir. Dehidrasyon, gastrointestinal hareketdeki değişimlere bağlı gelişebilir. Tavşanlar dehidre olduklarında orbitanın çökmesi durumu gözlenmez, bununla birlikte ince deri kıvrılır ve dolgunluğu kaybolur. Erkeklerin tüysüz skrotum derisi deri gerginliği değerlendirmesi bakımından uygun bir yerdir. Dişilerde bu amaçla inguinal deriden yararlanılabilir.

Mukoz membranların durumu burunun rengi ya da dudakları kaldırarak dil ve diş etine bakarak değerlendirilir. Siyanoz, kardiyovasküler ya da solunum hastalıklarının ilerlemiş dönemlerinde belirgindir. Mukoz membranlar aynı zamanda hidrasyonu değerlendirmek için kullanılabilir. Dokunulduğunda burası nemli hissedilir ise tavşan iyi derecede hidrasyona sahip demektir. Yapışkan mukoz membranlar dehidrasyonu gösterir.

Rektal ısı

Rektal mukoza incedir ve kolay zedelenir. Isı alınması sırasında tavşan hareket eder ise termometre kolaylıkla rektum duvarını yırtabilir.

Normal rektal ısı 38,5-40,6°C'dir. Rektal ısı çevre ısısı ve kısıtlamadan etkilenir. Yaz ve ilkbahara göre kış ve sonbaharda ısı daha yüksektir. Dişilerde rektal ısı erkeklere göre hafifçe yüksektir. Rektal ısının 38,0 °C'nin altında olması normal altı olarak düşünülür. Isının 40,6°C'nin üstüne çıkması önemlidir ve ateşli bir enfeksiyonu ya da ısı çarpmasını gösterir.

Abdominal Palpasyon ve Askültasyon

Radyografi abdominal palpasyon süresince belirlenen anormallikleri ayırmak için kullanılır. Ultrason yararlıdır. Abdomenin palpasyonu dikkatli ve nazik bir şekilde yapılmalıdır. İnce duvarlı organları zedelemek kolaydır.

Dalak elle muayene için çok küçüktür. Karaciğer abdominal palpasyon süresince hissedilemez. Her iki böbrek belirlenebilir. Onlar hareketli yapılardır. Sol böbrek sağdakine göre kaudaldir ve kaburgalara yakındır. Mide normal bir tavşanda elle muayene edilemeyebilir. Mide durgunluğu bulunan bazı olgularında mide sağ el üzerinde kaburgaların arkasında sert yuvarlak kitle olarak hissedilir. Bağırsak tıkanması gaz ve sıvı ile midenin gerilmesine neden olur. Sekum, ventral abdomende yumuşak esnek bir doku olarak hissedilir. Büyüklük ve içerik, diyet ve günün zamanına göre değişir. Dolu sekum hamur gibi hissedilir. Sekum tıkanıklığı-durgunluğu sert sosis benzeri hissedilir. Sekumda gaz genişlemesi gastrointestinal hareket azlığından meydana gelebilir. Bu durumda sekum diğer organlardan ayırt edilemeyebilir ya da elle muayene edildiğinde çalkalama sesi oluşturan gaz dolu bir yapı olarak hissedilir. İdrar kesesi kaudovertral abdomende hissedilebilir. Eğer üretra kısmen bir taş ile tıkalı ise kolay yırtılabileceğinden dikkatli muayene edilmelidir. Ürolithiasis ya da sistisis bulunan tavşanlar kesenin elle muayenesine karşı direnç gösterirler ve muayene masasına bir miktar idrar bırakırlar.

Sindirim yolu sesleri sağlıklı bir tavşanda her zaman belirgin değildir. En azından her yönden 1 dakika dinlenmeli ve sindirim yoluna bu sürede hareket imkanı verilmelidir. Sindirim yolu seslerinin yokluğu bağırsak durgunluğunu göstermez. Çınlama sesleri, gaz/sıvı ara yüzeyini gösteren sekum ya da mide gibi gergin gaz dolu organlarda duyulabilir.

Uterus, sekumun kaudalinde ventral abdomende bulunur. Kalın ligament radyografide görülebilen büyük miktarda yağ içerir. Gebelik ya da neoplaziye bağlı genişlemiş uterus hissedilebilir. Fetüsler 12-14 günlük yaşta kaudal abdomende zeytin büyüklüğünde kitleler olarak hissedilirler.

Abdominal kitleler neoplastik olabilirler. Yaygın görülen neoplazmlar uterus adenokarsinoma, lenfoma, karaciğer ve böbrek tümörlerini içerir. Abdominal apseler, travmalara ya da daha önceki operasyonlara bağlı olabilir. Yağ nekrozu alanları kısırlaştırılmış dişilerde kalan geniş ligamente bağlı sert yumrular olarak hissedilebilirler.

Ekstremiteler, vertebralar ve kaburgalar, deformite ve kırıklar için kontrol edilir.

Askültasyon ve Solunumun Değerlendirilmesi

Tavşanlar küçük kaburga kafesi ve toraks boşluğuna sahiptirler. İnterkostal kaslara göre diyafram, solunum hareketlerine daha fazla katkı sağlar. Solunum burun vasıtası ile olur. Tavşanlar etkili hızlı soluma ya da ağız solunumu yapmazlar. Solunum oranı dakikada 32-60 arasında değişir. Artmış solunum oranı stres, ağrı, hipertermi, enfeksiyon ya da solunum hastalığının göstergesidir. Bazı tavşanların önemli bir hastalık olmaksızın çok hızlı solunum oranına sahip olduğu görülür. Bu durum paradoxikal solunum olarak bilinir ve artmış diyaframatik aktivite ve artırılmış solunumla oluşturulan azalmış vagus tonusu ile ilişkilidir. Üst solunum yolu hastalıkları tavşanlarda yaygındır. Burun yolunun tıkanması artan solunum zorlanması ile sonuçlanır. Farklı gıcır ve ısıklık sesleri mevcut olabilir. Bazı kısa burunlu ırklar her zaman bu tip ses çıkarabilir. Üst ve alt solunum yolları arasındaki ayırım burunun muayenesi, askültasyonu ve gözle izleme ile yapılır.

Solunum oranındaki artış diyaframatik artışla olur ve solunum gücünü izlenimi verir. Solunum gücünü siyanoz, açık ağız, uyu-

şukluk ve acı ile ortaya çıkar ve duyulabilir solunum sesleri ile birlikte. Anormal ya da boğuk akciğer sesleri alt solunum yolu hastalıklarında toraks askültasyonunda duyulabilir. Kronik akciğer hastalıklarında göğüsün askültasyonu ile bir sonuç elde edilemeyebilir. Dinleme için uygun büyüklükte pediatrik stetoskop kullanımı yararlı olur. İleri akciğer değişimleri tesadüfi postmortem muayene bulgusu olabilir. Anormal kalp sesleri bazen belirlenbilmekle birlikte kalp hastalıkları tavşanlarda nadiren görülür.

Normal kalp oranı kalp seslerini ayırmak için çok hızlı olan 130-325 kalp vuruşudur. Stres, kalp oranını belirgin biçimde artırır. Nabız, kulağın merkez arterinde hissedilebilir. Femoral nabız atımını, kedi ve köpeklerde olduğu gibi tavşanlarda bulmak kolay değildir (Meredith vd., 2016).

Yüz, Baş ve Ağız Boşluğunun Muayenesi

Bazı tavşanlarda minimal kısıtlama ile baş ve ağız muayenesi yapılabilir. Kaçma ve sıçrama girişimi yapanlar için bir havlu ile sarmak güvenli olabilir. Tolerans göstermeyen tavşanlara sedasyon uygulanması daha güvenlidir ve stresi azaltır. Dış kulak kanalının gözle izlenmesi özellikle lop kulaklı ırklarda sık rastlanan mumumsu ekssudat ya da psoroptes cuniculi infestasyonu ile birlikte tipik kabuklu ekssudat açığa çıkarılabilir. Dış kulak kanalının kör biten bölümü kıkırdak plaka ya da tragus ile ayrılır. Tragusun her iki kenarının muayenesi otoskop ile yapılabilir. Kulak zarının otoskop ile görülmesi kulak kanalının uzunluğuna ve akıntılara bağlı olarak zordur.

Yüz ve baş civarındaki deri normal olarak temizdir ve akıntı yoktur. Kürkteki küçük kabukların mevcudiyeti yüz civarındaki ağrı nedeniyle tavşanın temizleme yapmadığını gösterebilir. Ağız civarında ya da çene üzerinde salya boyaması, yutmadaki ağrı oluşturan diş hastalıklarını ya da kötü tada bağlı ağız boşluğunda irin mevcudiyetini gösterir. Çene altındaki derin deri katlanmasının nemli dermatitisi bazı gevşek derili tavşanlarda görülür. Gözyaşı boyaması ya da yüzeysel piyodermaya neden olan gözün medial açısının altındaki tüylerin keçeleşmesine neden olur. Genellikle bu yanağın iç kısmındaki mukoza içine molar diş büyümesi ya da üstteki premolar üzerindeki sivri kısımlarla birlikte. Bu alan üzerindeki derinin temizlenmesi ağırlı olabilir. Bazı lop kulaklı tavşanların geniş kulakları bazen göz üzerinde veya çevre dokularda irritasyon ve trauma oluşturabilir.

Baş, çenenin her iki kenarı boyunca, masseter kasları altında ya da yüzün yan tarafında olan apselerin mevcudiyeti için dikkatle muayene edilmelidir. Başın bir kenarı diğer taraf ile karşılaştırılır ve bir asimetri mevcut ise kaydedilir. Hemen göze çarpmayan yumuşak doku asimetrileri için üstten başı görmek yararlı olabilir. Genişlemiş diş kökleri ile birlikte ağrı ya da kemiksel şişlikler zygomatik alan ve mandibulanın ventral kösesinin muayenesi ile belirlenebilir. Burun delikleri burun akıntıları için gözle muayene edilir.

İnsizor dişler dudakların çekilmesi ile kolay muayene edilir. Molar ve premolar dişler otoskop ya da vaginal spekulum ile görülebilir. Böylece normal ve anormal dişler ayırt edilebilir. Fakat anormalliğin sebebini belirlemek her zaman mümkün değildir. Ağız gözle muayene edilen tavşanlar sıklıkla yanak dişleri problemlerine sahiptirler. Aşırı salya, ağız kokusu, gıda, kan ya da irin mevcudiyeti diş problemlerini gösterir. Genel anestezide ve radyografi elde edilerek ağız muayene etmek gerekir.

Gözün Muayenesi

Eksoftalmus ve glaukom gözün şekli ve büyüklüğünün karşılaştırılması ile belirlenebilir. Korku, orbital damar boşluklarının kanlanmasıyla ilgili olarak gözün orbita dışına çıkmasına neden olabilir. Retrobulbar apse, tümörler ya da kistler tek taraflı eksoftalmus meydana getirebilir. Göğüsde venöz dönüşü etkileyen thymoma ya da diğer kitli lezyonlar genellikle çift taraflı eksoftalmusa katkıda bulunabilirler. Göz kapakları yara, ektropion, entropion, meibomian kistleri ya da myxomatosis için muayene edilir. Gözler temiz olmalı ve irin akıntısı olmamalıdır. Rektus dorsalis kası üst göz kapağı çekildiğinde dorsal skleraya yapışmış olarak görülür. Gözün medial açısının altındaki alana uygulanan basınç purulent dacryocystitis olgularında nasolakrimal kanalın açıklığından irin çıkışını sağlar.

Nystagmus gözün hareketinin birkaç saniye izlenmesi ile gözlenebilir. Genel olarak tavşanlarda başın aşağıya eğilmesi ile birlikte dinlenmede yavaş nystagmus görülür. Etkilenen tavşanlar genellikle Encephalitozoon cuniculi için seropozitifdir. Gözün direkt aydınlatılması cornea ve uvea çevresindeki patolojik bozuklukları açığa çıkarır. Daha önce oluşmuş lens yırtılması ve katarakt oluşumu Encephalitozoon cuniculi ile birlikte. Proxymetacaine ile lokal anestezi, kornea ve üçüncü göz kapağının muayenesini kolaylaştırır. Fluoroscein, kornea ülseri ve gözyaşı kanalının direnajını değerlendirmek için kullanılır. Normal bir tavşanda boya yüz üzerinden akmaz ve bir dakika içinde burun deliklerinde ortaya çıkar. Gözyaşı bloke edildiğinde boya yüze doğru akar ve bazen diğer taraftaki burundan dışarı çıkabilir. Bu durum her iki kanalın bağlantılı olduğunu ileri sürebilir. Schirmer gözyaşı testi tavşanlarda değerlendirilmiştir. Test kağıdı göz kapağının dış üçte birinde alt konjunktival katlanmaya yerleştirilir ve 1 dakika yerinde tutulur. Islaklık miktarı milimetre olarak ölçülür. Lokal anestezi kullanılmaz. Normal değerler 0-11,22 mm/dakika oranında değişir, ortalama 5,30+2,96 düzeyleri tanımlanmıştır. Düşük değerler şüphelidir. Bununla birlikte gözyaşı üretiminin olmaması bir dysautonomia belirtisidir. Düşük Schirmer gözyaşı testi diğer türlerde keratokonjunktivitis sicca'yı gösterir. Fakat bunun tavşanlarda olduğu bildirilmemiştir. Nasolakrimal kanal hastalığına bağlı bozulmuş gözyaşı direnaji yüksek Schirmer gözyaşı test sonuçlarına neden olur. Aşırı gözyaşı üretimi konjunktivitis, korneal aşınma, ülser ya da yabancı cisimlere bağlı kornea irritasyonu ile birlikte olabilir. Orbital ağrı retrobulbar hastalık, glaukom ya da uveitise bağlı olabilir.

Fundus ve gözün iç dokularının muayenesi için mydriasis gerekir. Tavşanların bazı bireyleri lokal atropin göz damlaları ile ters etki oluşturabilen atropin esteraz oluşturabilirler. Tavşanlarda %1 atropin ve %10 phenylephrine'nin 15 dakikalık bir süre için 3-4 kez uygulanması tavsiye edilir. Ya da %0,5-1'lik tropicamide kullanılabilir. Optik disk gözün enine orta hattının yukarısında bulunur. Optik diski görmek için oftalmoskop ile gözün içinde yukarıya doğru bakmak gerekir. Retina kısmen damarlıdır.

Üreme ve Kısırlaştırma

Östrus Siklusu

Tavşanların yeniden üreme kabiliyetinin çabuk olduğu iyi bilinir. Olgunluğa (normal vücut ağırlıklarının %70-75'ine ulaştıkları zaman) 4-9 aylık yaşta ulaşırlar. Daha küçük ırklar daha büyük cüselilere göre daha erken olgunlaşırlar. Tavşanlar düzenli östrus

Tavşan Hastalıkları

göstermemekle birlikte var olan siklus ritimi ve erkeği kabul etme değişir. Follikül uyaran hormon, gelişmesi için ovaryum folliküllerini uyarır ve dişinin erkeği kabul etmesini sağlayan östrojeni oluşturur. Folliküller olgunlaştığında yaklaşık 12-14 gün östrojen üretir. Eğer ovülasyon bu süre içinde oluşmaz ise folliküller östrojen düzeyinde ve cinsel kabul etmede azalma ile birlikte dejenerasyona uğrar. Yaklaşık 4 gün sonra folliküller östrojen üretmeye başlar ve dişi tekrar çiftleşebilir. Bu siklus ritimini etkileyen faktörler; beslenme, ışık, ısı, cinsel uyarı ve kişisel değişimlerdir. Genelde çiftleşme periyodu 14-16 gün devam eder ve 1-2 günlük bir ara mevcuttur. Vulva kırmızı ve şiş iken genellikle dişi çiftleşir. Çiftleşmeyi takiben ovülasyon 10 saat sonra oluşur. Bazı tavşanlarda gebelik süresince çiftleşme devam edebilir, ancak farklı safhalarda iki gebelik oluşmaz.

Çiftleşme ve Gebelik

Üreme sezonu genellikle ocak ayından ekime kadar devam eder ve ışık miktarının artışı ile uyarılır. Tam çiftleşme dönemi her 18 günde bir oluşur, huzursuzluk ve çene sürtmede artışla gözlenir. Genel olarak dişiler ilk kez yaklaşık 5 aylık iken çiftleşebilir. Üç yaşın üzerindeki üretimde kullanılmaz. Çiftleşme birkaç dakika içinde olur. Çiftleşme, gebelik oranının artması için birkaç saat sonra tekrarlanır. Gebelik abdomenin elle muayenesi ile belirlenebilir. Gebelik tanısı için en uygun zaman çiftleşmeden sonraki 10-14 gündür. Fötuslar bir zeytin büyüklüğünde hissedilebilir. Fötüs geri emilimi çiftleşme sonrası 20 gün ve üstünde olur. Meme gelişimi ileri gebelikte oluşur. Radyografik olarak gebelik 11. günden sonra belirlenebilir. Ultrason erken gebelik tanısı için kullanılır. Bazı dişiler gebelik boyunca cinsel olarak aktiftir ve çiftleşmeye devam eder. Ancak süperfötasyon oluşmaz. Dişiler doğrudan hemen sonra çiftleşebilir ve aynı anda gebe ve süt veriyor durumda olabilir.

Gebelik, ovaryumda corpora lutea ile oluşturulan progesteron ile sürdürülebilir. Fetus yokluğunda ovülasyondan sonra yalancı gebelik oluşur ve yaklaşık 17 gün sonra gerileyen corpora lutea ile sürdürülür. Yabani yaşamda kış koşulları ya da gıda azlığı folliküller aktiviteyi baskılar. Gebelik 31-32 gün sürer. Ortalama 5-8 yavru doğar. Daha büyük ırkların yavruları diğerlerinden büyük olur. Bir dişi 6 yavru doğurabilir ve bir yılda 40-50 yavru oluşturabilir. Gebeliğin sonuna doğru dişi yuva alanına yataklık materyali taşır. Yuva ot, saman ya da diğer materyallerden oluşabilir. Yuva kalitesinin gençlerin hayatta kalmasında güçlü etkisi vardır. Dişi, yuva ve yavrularını korumak için, gebelik ve laktasyonda diğer tavşanlar ve sahibine karşı saldırganlık gösterir. Kalça, göğüs ve meme bölgelerinden yuvayı sınırlamak için tüy yolunur. Dişiler bu sırada az gıda tüketir. Bu dönemde gebelik toksemi riski nedeni ile yemeye teşvik edilmelidir. Onlar bu dönemde rahatsız edilmemelidirler.

Doğum

Doğum genellikle sabah olur ve yarım saatten az bir sürede tamamlanır. Yavrular ayrı saatler ve hatta ayrı günlerde doğabilirler. Yavrular anneye muhtaç, çıplak, kör ve savunmasız doğar. Pasif başışıklığın çoğu doğumdan önce elde edilir. Bazı antikorlar kolostromda mevcuttur. Doğumdan sonra anne yavruları örtmek için vücudundan tüy yolar. Doğumdan sonraki ilk birkaç gün dişi tavşan rahatsız edilmeye hassastır ve yavruları parçalayabilir. Deneyimsiz anneler yavrularına zarar verebilirler. Kanibalizm ve zarar vermenin doğumdan sonraki günlerde olma ihtimali yük-

sektir. Bazen genç tavşanlar yuvanın dışına doğum yapar ve yavrularını reddeder. Bu yavrular yuvaya konulmadıkça ve ısıtılmadıkça hipotermiden ölürlür. Anne onları genellikle kabul edecektir. İnsanlar tarafından yetiştirilmesine göre annesinin kabul etmesi yaşam şansını arttıracaktır. Gebeliğin son dönemlerinde diğer tavşanların uzaklaştırılması tavsiye edilir. Dişiler doğumdan hemen sonra çiftleşebilirler. Dişiler süt verir iken aynı zamanda gebe olabilir (Tablo 6).

Tablo 6.
Tavşanlarda Temel Biyolojik Bilgiler (Meredith vd., 2016)

Fizyolojik Bilgi	Üreme Bilgisi		
Yaşam süresi	6-13 yıl	Erişkin olma	Küçük ırklarda 4-5 ay
Ergin ağırlığı	2-6 kg		Büyük ırklarda 5-8 ay
İdrar miktarı	20-250 ml/kg/24 saat		
	Genellikle 130 ml/kg	Testislerin inmesi	10-12 hafta
Su alımı	50-100 ml/kg/24 saat	Kısırlaştırma yaşı	Erkeklerde 3 ay
Optimum çevre ısı	15-20 °C		Dişilerde 5 ay
Rektal ısı	38.5-40 °C	Kastrasyon ve infertlite arasındaki aralık	4 hafta
Subnormal	38 °C	Gebelik tanısı	Palpasyon 10-12. gün
Yükselmiş	40.6°C		Röntgen 11. gün
Kalp oranı	130-325 /dak		Ultrason 8. gün
Solunum oranı	32-60 /dak	Gebelik	30-32 gün
Eritrosit yaşam süresi	50 gün	Yavru sayısı	ortalama 5-8
Kan volümü	55-65 ml	Doğum ağırlığı	40-100 g
Sindirim yolu geçişi	4-5 saat	Göz açılması	7 gün
İntraokuler basınç	5-23 mmHg	Sütten kesilme	4-6 hafta

Süt Verme ve Anne Bakımı

Dişiler yuvanın çevresinde kalır ve yavrularını günde bir ya da iki kez besler. Beslenme her seferinde 2-5 dakika alır. Bebek tavşanlar vücut ağırlıklarının %20'si kadar süt içerler.

Yabani hayatta dişi yuva çevresinde kalmakla birlikte, gençleri taramaz ya da ılık tutmak için uğraşmaz. Yuva gizlenmiştir, iyi izole edilmiş ve güvenlidir. Yavrular meme başı sayısından fazla ise 24 saatten fazla aralıklarla besleme ile bebeklerin yaşaması mümkündür. Bu dişilerin meme sayılarından daha fazla yavruyu nasıl büyüttüklerini açıklamaktadır. Süt emme normal olarak sabah erken saatlerde yapılır. Eğer anne yuvaya dönerse yavruları ikinci kez besler ve bu genellikle doğumdan sonraki ilk günlerdedir. Bebek tavşanlar günün büyük bir bölümünü yuvanın en ılık kısmında geçirirler. Isı ve enerjiyi korumak için gruplar halinde kalır-

lar. Anne yuvaya geldiğinde yaklaşık her 30 saniyede bir pozisyon olarak emilen memeleri değiştirir. Yaklaşık 3 dakika sonra dişi tavşan yuvayı terk eder ve bebekler diğer 22 saat boyunca uyumak için yataklığın içine derine girmeden önce yüzeye idrarlarını yaparlar. Genç tavşanlar 10 günlük olana dek süte bağımlıdır. Onlar 15 günlük olduklarında küçük miktarlarda yem yiyebilirler. Yaklaşık 25 günlük olduklarında süt emmeyi bırakırlar ve yuvadan ayrılmaya başlarlar.

Yeni doğan tavşanların glukoz kaynakları doğum sonrası yaklaşık 6 saat devam eder. Hipoglisemi hızlı ketosis ve ölüm ile sonuçlanır. Pasif bağışıklık plasentadan elde edilir. Bununla birlikte doğumdan sonraki ilk birkaç saatte antikorlar bağırsaklardan emilir. Tavşan sütü düşük laktoz düzeyine sahiptir, yoğundur, besleyici değeri yüksektir, %13-15 protein, %10-12 yağ ve %2 karbonhidrat içerir. Kompozisyonu laktasyon sonuna doğru değişir, protein ve yağ düzeyleri artar.

Tavşan sahipleri tüm bebeklerin gece süresince bile her 2-3 saatte bir beslenmesi gerektiği gibi yanlış bir kaniya sahiptirler. Sahibi ilgili ise hergün yuvayı kontrol eder. Eğer yavrular ılık, uykuda ve düzgün ise onlar beslenmişlerdir. Beslenmemiş bebek tavşanlar, yuvanın yüzeyinde huzursuz ve emekler durumdadırlar. Dehidrasyona bağlı kırıksık deriye sahiptirler. Yetim tavşanları süt veren annelere vermek mümkündür. Onlar, yavrular farklı renk veya büyüklükte olsalar bile yavrularda ayırım yapmazlar. İdeal olanı daha yaşlı tavşanların yavrularla biraraya getirilmesidir. Üvey yavrular yuvanın kenarlarına konulmalıdır.

Yetim Hayvanların Yetiştirilmesi

Terkedilmiş ya da yetim yabani ve evcil tavşanlar elde yetiştirilebilir. Bununla birlikte ölüm oranı yüksektir. Bebek tavşanlar toz kedi sütü ile beslenebilir. Bunlar az kalorik yoğuntuktur ve tavşan sütüne göre daha yüksek karbonhidrata sahiptir. Yağ ve protein düzeylerini arttırmak için süte yumurta sarısı eklenebilir. Yavru yaşına bağlı olarak her beslemede 2-30 ml içecektir. Bebek tavşanlar huzursuz olduklarında beslenmelidirler. Anne sütü yerine geçen sütler besin olarak dengelidir. Bunlar tavşan sütünün kompozisyonundan farklıdır. Bu nedenle yetim tavşanlar günde 2-3 kere beslenir. Zorla yedirme ya da aşırı beslenme yapılmamalıdır. Yeni doğan tavşanların arka taraflarından tutulması doğal emzirme pozisyonunu uyarır. Hipotermik ya da kötü durumda olan tavşanlara hipoglisemiye düzeltmek için mide sondası ile süt ya da sıvı verilebilir. Bebekler ılık ve kuru sessiz bir yerde tutulmalıdır.

Çoğu süt emen hayvanlarda alt abdomen ve perineumun anne tarafından yalanması ile idrar ve dışkı yapma uyarılır. Elde yetiştirilen tavşanlarda sahipleri her beslemeden sonra genital bölgenin masajı ile ürinyasyon ve defekasyonu sağlayabilirler. Dişi tavşanlar gençler ile birlikte kalmaz ve onları yalamaz. Bu nedenle onları uyarmak gerekli değildir.

Sütün solunum yoluna kaçması ile oluşan aspirasyon pnömonisi nedeniyle ölüm oluşabilir. Bir emzik ya da ucu kesilmiş silikon bir tüple besleme uygulaması yavru tavşanlarda başarı ile kullanılmaktadır. Sağlıklı yavrular bir enjektörden sütü emerler. Ağızın içine sütün fıskırtılması tavşanın boğulma riskine neden olur. Elde yetiştirmede oluşabilecek enteritis, olası ölümcül bir komplikasyondur. Süt emen tavşanlar mide ve ince bağırsaklarında çok az mikroorganizmaya sahiptir. Emen tavşanlarda bir antimikrobiyal

yağ asiti ya da süt yağı mevcuttur. Bu dışının sütündeki bir enzimatik reaksiyon ile yavrunun midesinde oluşturulur. Emen tavşanlarda gastrointestinal mikrobiyal içeriği bu süt yağı kontrol eder ve onları bağırsak infeksiyonundan korur. Diğer türlerin sütü ile beslenen yetim tavşanlarda bu antimikrobiyal faktör gelişmez ve bu nedenle bu hayvanlar besleme sırasında oluşan bakteriyel infeksiyonlara daha hassastırlar. Kaynamış su, siteril enjektör ve beslenme tüpleri beslemeden önce hazır hale getirilmelidir. Aşırı besleme sindirim sistemini bozar. Genelde az besleme tercih edilir.

Yavru tavşanlara yaklaşık 18 günlük olduklarında ot ve taze gıdalar verilmesi önerilir. Sağlıklı ergin tavşanlardan sekotrof toplanır ve transfauna olarak bilinen sağlıklı bakteri ve protozoa ile bağırsak yolunu kolonize etmek için süttten ayrılma süresince yedirilebilir. Sekotrof elde etmek için tavşanlara 1-2 gün yakalık takılabilir. Süttten ayrılma bütün yavrular için özellikle de yetim tavşanlar için tehlikeli bir dönemdir. İshal patojenik bakterilerin etkinliği ile oluşur. Probiyotikler eğer sekotroftan yararlanılamıyor ise kullanılmalıdır.

Yalancı Gebelik

Yalancı gebelik gerçek gebeliği taklit eder. Yalancı gebe tavşanlar yuva yapmak için karın ve göğüsünden tüy yolar, meme bezleri gelişir ve yuva alanını savunmak için saldırgan olur. Yalancı gebelik 16-18 gün, normal gebelik 31-32 gün devam eder. Aynı yerde yaşayan iki dişi arasındaki çiftleşme ya da bir erkeğin yakınlığı ovulasyonu uyarır ve yalancı gebelikte sonuçlanır.

Kısırlaştırma Tavsiyesi

Kısırlaştırma tavşanlarda cinsel davranışı değiştirir, fakat bununla birlikte herşeyi ortadan kaldırmaz. Gün uzunluğunun artması sosyal, seksüel ve hatta kısırlaştırılmış tavşanlarda agresiv olma davranışlarını tetikleyebilir. Bununla birlikte bu davranış genellikle hafif derecededir. Baharda dişiler yeni çukur kazarlar ve en az düzeyde çatışma yaparlar. Erkek saldırganlığı azalır ya da ortadan kalkar. Böylece kavga ve ısırık yaraları azalır. Çiftleşme etkisi kısırlaştırmadan sonra kalıcı olabilir. Kedi ve köpekler ile benzer sebepler için kısırlaştırma tavşanlar için yararlıdır. Kısırlaştırma, istenmeyen ve yalancı gebeliği önler. Kısırlaştırma ile dışkı yapma ve idrar fıskırtma yoluyla işaretleme değişebilir. Endometritis, uterus ve meme neoplazileri gibi dişi üreme yolu bozuklukları orta yaşlı dişilerde sık görülür. Kısırlaştırma bu hastalıkları önlemek için de kullanılır. Sahibine doğru saldırgan davranış hormonlarla ilişkili ise kısırlaştırma ile değişebilir. Erkek tavşanlar eğer kısırlaştırılırlar ise daha iyi evcil hayvan olurlar. Kısırlaştırılmamış erkekler sahiplerinin bacaklarına, oyuncaklara ve diğer ev eşyalarına karşı çiftleşmek için girişimde bulunurlar.

Tavşanlar herhangi bir yaşta kısırlaştırılabilmekle birlikte her iki cinsiyet için 5 aylık yaş en iyi zamandır. Dişilerin erginliğe ulaştıktan sonra kısırlaştırılmaları tavsiye edilir. Fakat büyük karın yağ kitleleri operasyonu zorlaştırdığından olgunlaşmadan önce yapılması iyi olur. Erginlik öncesi dişileri kısırlaştırmak zor olabilir. Çünkü ince uterus ve ovaryumları tespit etmek zor olabilir. Bununla birlikte cerrahi insizyon çok küçük olabilir ve kanama durdurmak için hemostatik pensler ya da ligatür kullanılır ise operasyon süresi kısalmır. Erken kısırlaştırma gelinciklerde olduğu gibi tavşanlarda adrenal hastalık oluşturmaz. Testisler inene kadar erkekler kısırlaştırmadan bırakılabilir. Hareketli spermatozoa'lar 4 aylık yaştaki tavşanın ejakulatında görülür. Kastrasyondan 5-6 hafta sonra erkek siteril olarak düşünülmelidir.

Bacak Halkaları

Pedigri tavşanlar 8-10 haftalık yaşta tarsal eklemleri üzerine yerleştirilen alüminyum halkalarla tanımlanır. Bazı üreticiler halkaları ırka göre sağ ve sol bacağa yerleştirirler. Farklı ırklar için farklı büyüklükler gerekir. Doğum yılı halka üzerine kaydedilir. Bu halkalar, altında birikintiler oluşmaya ya da kılların dökülmesine neden olur. Deri nekrozu ve sekonder infeksiyonlar oluşabilir. İleri olgularda ayağı sıkarak boğulmasına, böylece bacağın gangren olmasına ve ampute edilmesine neden olabilir. Eğer halkaların çıkarılması düşünülmez ise sahipleri tarafından günlük kontrol edilmelidirler.

Halkaların uzaklaştırılması anestezi yapılmayan hayvanda zordur. Bununla birlikte kuşlarda halka kesmek için yapılmış materyaller sakın tavşanlarda kullanılabilir. Eğer halka yumuşak dokuya zarar vermiş ise sedasyon ya da genel anestezi gerekir. Deriyi korumak için halkayı kesmeden önce halka ve deri arasına ahşap ya da metal bir madde yerleştirilmelidir.

Aşılama ve Koruyucu Hekimlik

Aşılama

Myxomatosis Aşısı

Myxomatosis, yabani tavşanlarda görülür ve direkt temas, pire ve sinek gibi böcek vektörlerle evcil tavşanlara yayılabilir. Bahçede beslenen ve yabani tavşanlarla temasta olanlar risk altındadır. Myxomatosis aşılammamış tavşanlarda ölümcül olan poxvirus ailesinin bir üyesidir. Myxomatosis artışı mevsimsel oluşur ve yaz sonunda en üst düzeye ulaşır. Geçmişte Britanyada hücre kültüründe büyüyen gücü azaltılmış Shope fibroma virüsünden hazırlanmış canlı bir aşı kullanılmıştır. Shope fibroma virüs pamuk kuyruklu tavşanları etkiler. Myxoma virüs ile ilişkili antijen ve çapraz bağışıklık oluşur. Shope fibroma virüsü Avrupa tavşanlarına aktarılabilir. Bu aşının iyi olmayan yönü zayıflatılmış myxoma virüs aşısına göre bağışıklık düzeyi az ve bağışıklık süresinin kısa olmasıdır. Myxomatosis ve viral kanamalı hastalığının birlikte hazırlanan aşısının devreye girmesi ile bu aşı satıştan çekilmiştir.

Yeni kombine aşı (Nobivax Myxo-RHD; tavşan kanamalı hastalığı) Alman kanamalı hastalığı virüsünden bir virüs dış katman proteini ve zayıflatılmış myxomatosis suşundan üretilmiştir. Aşının çiftlik tavşanlarında kullanımı güvenli ve etkilidir. Aşı aynı zamanda cüce ırklarda da etkilidir. Aşı 6 haftalık yaşta yapılır ve 12 aylık bir bağışıklık sağlar. Aşı sağlıklı hayvanlarda ense bölgesinden deri altı yolla yapılır. Bazı tavşanlarda aşı uygulama sonrası injeksiyon alanında 1-2 cm'lik şişlik oluşabilir. Bu genellikle tedavisiz düzelir. Aşı gebeliğin ilk 14 gününde kullanılmamalıdır.

Viral Hemorajik Hastalığı (VHH)

Viral hemorajik hastalığı tavşanların yüksek dereceli infeksiyöz ölümcül hastalığıdır. Bu hastalık ev sahibi sipesifik calicivirus tarafından meydana getirilir. VHH virüsü ağız, burun ve parenteral yollarla yayılır ve infekte tavşanların dışkı ve idrarlarında bulunur. Virus dış ortamda uzun süre canlı kalabilir. Yabani tavşanlar bu virüsü klinik belirtiler olmadan taşırlar. Çayırdan toplanan ot ve diğer bitkiler infeksiyon kaynağı olabilirler. Bu virüs oda ısısında 10-19 ay canlı kalabilir. Potasyum peroxymonosulfat %4, sodyum hidroksit %1 ve çamaşır suyu %10 oranında virusa etkili dezenfektanlardır.

VHH'na karşı kullanılabilen iki aşı vardır. Her ikisi de inaktif virüs aşılardır. On haftalık yaş üzerinde olan tavşanlar tek doz ile aşılanabilir. Gebe tavşanların aşılanması için güvenlidirler.

Deri altı 1 ml'lik doz verilir. Dikkatsizce yapılan intradermal injeksiyon doku reaksiyonuna neden olabilir. Deri altı uygulama sonrası bir süre bölgeye masaj yapılması önerilir. Böylece aşı dağılır ve reaksiyon ihtimali azalır. Kaza ile aşının insana injeksiyonu parmak kaybına neden olabilecek ciddi reaksiyonlara neden olabilir.

Viral Hemorajik Hastalığı ve Myxomatosis Kombinasyonu Aşılar

Myxomatosis ve VHH kontrolü için bir rekombinant aşı üretilmiştir (Nobivac Myxo-RHD, MSD-hayvan sağlığı). Bu aşı yıllık olarak yapılır. Rekombinant teknoloji çift bağışıklık sağlayan myxomatosis'in laboratuvarında zayıflatılmış suşu içine VHH virusundan virüs dışını saran protein geninin yerleştirilmesini sağlar. Bu aşı ne yan etkiye ne de diğer hastalıkların şiddetlenmesine neden olmamıştır. Gençler ve diğerleri için güvenlidir. Genellikle injeksiyon alanında küçük reaksiyonlar görülebilir. Bu reaksiyonlar birkaç gün içinde düzelir (Aguaya-Adan vd., 2021).

Tavşanlardan Gelen Sağlık Riskleri

Sağlıklı insanlar için evcil tavşanlardan ciddi zoonoz hastalık riski göz ardı edilmemelidir. Temel sağlık riskleri hayvanların elle tutulması ile birliktedir. Tavşanların ısırık ve tırmalamaları hoş olmayan ağrı ve infeksiyona neden olabilir. Tavşan tüylerine karşı sahiplerinde allerji gelişebilir.

Parazitler tavşanlardan insanlara geçebilir. Pireler evcil tavşanlarda bulunabilir, ancak onlar genellikle tavşan değil, kedi ve köpek pireleridir. Cheyletiella parasitovorax infekte tavşanlardan insanlara geçebilir. Bu etken özellikle insanların kollarında eritomatoz kaşıntılı lezyonlara neden olabilir. Nematodlara evcil tavşanlarda rastlanabilir.

Giardia gibi protozoal infeksiyonlar tavşan ve insanları etkileyebilir. Toxoplasma gondii aynı zamanda tavşan ve insanların ikisini de etkiler. Az pişmiş tavşan eti yenmesi ile hastalık geçebilir. Encephalitozoon cuniculi immun sistemi zayıflamış insanlarda hastalık meydana getirebilir. İnfekte evcil tavşanlarla temastan sonra bazı insanlarda Salmonella spp., Pasteurella multocida ya da Bordetella bronchiseptica ile infeksiyonlar olduğu olduğu rapor edilmiştir. Diğer zoonotik infeksiyonlar (tularemia, listeriosis vb) yabani tavşanlarda oluşabilir.

Stres

Kateşölinler stres cevabı olarak bırakılabilir ve bazı problemleri başlatabilir. İleri durumlarda kateşölinlerin bırakılması kalp yetmezliği ve ölüme neden olabilir.

Sempatik sinir sisteminin uyarılması gastrointestinal yolun aktivitesini durdurur. Enterotoksemi ya da sindirim yolu durgunluğu stresli durumdan meydana gelebilir. Mucooid enteropati, süt emmenin bittiği dönemlerde, doğum ya da yeni yuva gibi stresli durumlarda birlikte oluşabilir.

Stres, tavşanlarda böbrek kan akımını azaltır ve mide asiti artışına neden olur. Ölüm öncesi iştahsız bir dönem geçirenlerde özellikle mide ülseri yaygın bir ölüm sonrası bulgudur. Bir çalışmada, birlikte olduğu hastalığın stresi ile ilişkili olarak %7,3 oranında mide mukozasının ülseri tespit edilmiştir.

Stres herhangi bir türde, farklı akyuvar sayılarını değiştirebilir. Tavşanlar özellikle stresin etkilerine hassastır. Araç seyahati, bir havlayan köpek ile bekleme odasında bulunma ya da elle tutulma ile heyecanlanma kan değerlerini değiştirebilir. Adrenalin ve kortizol vücutta lenfositlerin dağılımını etkileyebilir. Uzun süreli stres lenfopeni meydana getirebilir. Diş hastalığı belirtisi gösteren tavşanlar sağlıklı olanlarına göre önemli oranda düşük lenfosit sayılarına sahiptirler.

Karbonhidrat metabolizması stresten etkilenir. Elle tutma kan glukoz düzeyinde artışa neden olur. Kritik olarak hasta tavşanlarda kan glukoz düzeyleri 20-25 mmol/L düzeyine yükselebilir.

Yabani bir tür olarak tavşanlar adrenal hormonlara birçok fizyolojik ve davranışsal cevap oluştururlar. Tehlikeye cevap hareketsiz kalma, sıçrama ya da kaçmadır. Tavşanların çoğu sahipleri tarafından elle tutulduğunda muayene sırasında strese girmezler. Sıçramaları ve kaçmaları her zaman mümkündür. Kırılmış kemikler ve dişler muayene masasından atlamanın sonucu olabilir. Kaçmak için uğraşan tavşanlar arka bacakları ile çizerek ya da ısırarak zarar verebilirler. Sahipleri stresli etkinin ve tavşanlarının fiziksel tehditlerinin farkında değildir. Bekleme odasında diğer hayvanları görerek tarsal eklemleri üzerinde duruyor ise bu tehlike belirtisi olarak görülür. Gelincik gibi yarıcılarının koku ve sesleri bile stresli olabilir. Gürültülü sesler, tanıdık olmayan çevre ve araba yolculuğu muayeneye gelen tavşan için ek stres oluşturabilir. Stresin etkileri, tavşanı muayene odasında bir taşıyıcıda bulundurma, nazik davranma, ağrısı olan hayvanlara analjezik kullanımı ile azaltılabilir.

Davranış Problemleri ve Saldırganlık

Diğer türlerdeki gibi tavşanlar da erken yaşlarda elle tutulmaya olumlu cevap verir. Erken elle tutulma ile ilgili olarak yapılan bir çalışmada 26-42 günlük yaşta elle tutma ve yukarı kaldırma insanlara yaklaşım isteğini arttırmaktadır.

Sahipleri sıklıkla onların tavşanlarındaki saldırgan meyil hakkında tavsiye ararlar. Bazen saldırganlığın sebebi açıktır. Birlikte tutulan iki erkeğin kavga etmesi ihtimaldir. Bunlar ayrılmalı ya da kısırlaştırılmalıdır. Dişi tavşanlar hormonlarından etkilenirler ve yuvalarını insan ve diğer yabancılara karşı güçlü bir şekilde savunurlar. Yuvalarının dışında oldukça yumuşak başlıdırlar. Bu nedenle yuva boş olduğunda temizlenmelidir. Kısırlaştırma bu tip saldırganlığı düzeltebilir. Sakinleşme birkaç haftayı bulur. Dişi tavşanlar yavrularını korurlar ve saldırgan davranış, birlikte yaşadığı arkadaşlarını korumaya kadar uzanabilir.

Tavşanların sahiplerini ısırma yalnızca saldırganlık için yapılmaz. Eğer sahibinin parmaklarında tatlı kokusu var ise bunlar yiyecek olarak düşünülür. Çok istekli taranma-temizlenme ısırma reaksiyonuna neden olabilir. Genç tavşanlar gelişmelerinin bir kısmı olarak bazı maddeleri ısırırlar ve bu sahiplerinin de dahil olduğu keşfedici davranışlara uzar. Tavşanlar diğer tavşanların ve hayvanların kokusu bulunan insanlara savunma olarak saldırganlık yapabilirler. Diğer türlerdeki gibi ağrı saldırgan davranışa neden olur. Normal olarak iyi huylu olan tavşanlar ağrı kaynağı muayene edildiğinde saldırgan olabilirler. Diş hastalıkları ve molar dişlerdeki keskin kenarlar aşırı derecede ağırlı olabilir. Tavşanlar aynı zamanda artiritis ya da vertebral spondilitis gibi ağırlı kas-iskelet hastalıklarına meyillidirler.

Sağırlığın tavşanlarda saldırganlık sebebi olduğu bildirilmiştir. Sahibi tarafından korkutulan sağır tavşanlar ısırabilirler. Sağır-az duyma dış kulak kanalını tıkayan uyuz etkenleri ve akıntıları tarafından meydana getirilebilir. Çoğu düşük kulaklı tavşanların

dış kulak kanalı mumumsu akıntı ile doludur. Bazı tavşanlarda timpanik bullada burun yolundan giren pasteurella multocida infeksiyonunun bir sonucu olarak koyu irin mevcuttur. Horizontal kulak kanalındaki koyu irin, çoğu tavşanda post-mortem bulgu olarak bulunur. Encephalitozoon cuniculi tarafından meydana getirilen granülomatoz ensefalitis sağır-lik sebebi olabilir.

Hospitalizasyon ve Klinik Teknikler

Tavşanların Hospitalizasyonu

Tavşan hospitalizasyonunun birçok avantajı vardır. Sindirim ve solunum yolu hastalıkları daha yoğun hasta bakımı gerektirir. Tavşanlar saklamakta iyidirler, hastalık ve önemli değişimler fark edilmeden geçebilir. İntravenöz ilaç uygulamaları, günlük enjeksiyonlar ya da nebulizasyon gerekli olabilir. Düzenli enjektörle besleme, tüy kesme ve banyo gerekebilir. Hospilitizasyonda davranış, iştah, dışkı ve idrar çıkışının gözlenmesi daha kolaydır. Stresin olmadığı bir çevre gereklidir. Kalacak yer köpek havlaması ve yırtıcıların koku ve görüşünden uzak olmalıdır. Tavşanlar ayrı bir kafeste tutuldukları odada bakıcılar tarafından gözlenebilirler. Hospitalize tavşanlara altlık olarak iyi kaliteli ot sağlanmalıdır. Otun tanıtık kokusu gizlenme sağlar. Tüm tavşanlara su borusu ya da karton kutu gibi bir saklanma alanı sağlanmalıdır. Ev tavşanları uygun olmayan altlığı kullanmakta isteksiz olabilirler. Tavşanın alışık olduğu bir su içme sistemi sağlanmalıdır. Hasta tavşanın birlikte yaşadığı arkadaşı ile hospitalize edilmesi stresi azaltmak için düşünülmelidir.

Ötenazi

Ötenazi ağrısız ya da kolay ölüm olarak belirtilmiştir. Kulak venası kullanılabilir ancak uygulama sırasında tavşan reaksiyon olarak sıçrayabilir. Transdermal lokal anestezi pomatların uygulanması çok hasta hayvanların intravenöz giriş için yeterli olabilir. Damar içi barbitürat enjeksiyonu öncesi sedasyon tercih edilir. Acepromazine ve butorphanol kombinasyonu (0,5 mg/kg acepromazine ile birlikte 0,1 mg/kg butorphanol) deri altı verilebilir. Vasodilatasyon oluşturduklarından damara giriş daha kolay olur. Alternatif olarak fentanyl/fluanisone (0,3-0,5 ml/kg) intramusküler olarak kullanılabilir. Deri altı ketamin (50 mg/kg) diğer ilaçlarla birlikte ya da tek başına kullanılabilir. Medetomidine etkili bir sedatiftir. Periferel damar daralmasına neden olur ve damar girişini zorlaştırır. Medetomidine ve buprenorphine ile kombine edilebilir.

Klinik Teknikler

Kimyasal Kısıtlama

Kimyasal kısıtlama pet tavşanların çoğu hastalıklarının tanı ve tedavisi için yararlıdır. Eğer hasta hareketsiz ve uysal ise kan örneği almak ve iyi pozisyonlanmış radyografi çekmek kolaydır. Topraklı, keçeleşmiş ve sinek larvaları bulunan hayvanlarda sedasyon uygulanarak temizlik yapılabilir. Sekum ya da mide gibi gazla dolu organların oluşturduğu sindirim yolu hastalığı bulunan tavşanlarda bir analjezi uygulamasından yararlanılır. İntravenöz sıvı tedavisi sedasyondaki hayvanda daha kolaydır.

Fentanyl/fluanisone (0,2-0,3 ml/kg) tavşanlar için özellikle yararlıdır. Fentanyl/fluanisone sedatif özelliklerinin yanında vasodilatör etkiye de sahiptir. Bu ilaca alternatif olarak acepromazine ve butorphanol (0,5 mg/kg acepromazine + 0,1 mg/kg butorphanol) birlikte kullanılır. Bu kombinasyon sedatif ve vasodilatör etki gösterir. Bununla birlikte kardiyovasküler bozukluğu ve dehidrasyonu olan hayvanlarda dikkatle kullanılmalıdır.

Tavşan Hastalıkları

Deri altı midazolam kullanımı hastanede çok stresli olan tavşanlar için yararlı olabilir. Çok düşük dozda kullanımı (0,25 mg/kg) intravenöz katater uygulaması, destekleyici besleme ve radyografi çekimini kolaylaştırmak için yeterlidir. Bu ilacın çok güvenli olması ilave bir avantajdır.

Kan Örneği Toplanması

Tavşanlardan kan almak için kullanılan birkaç yüzeysel vena vardır. Tavşanlarda kan pıhtılaşması çok hızlıdır ve hemoliz oluşturmayacak tarzda çabuk toplanmalıdır. İğne ya da enjektörün heparinli olması yararlıdır. Hayvanın vücut ağırlığının %1 ve fazlası güvenle alınabilir.

Kulak kenarlarındaki venalar kolaylıkla görülebilir ve kullanılabilir. Fakat bazı ırklarda kan akışı için çok yetersizdir. Kan, merkezdeki kulak arterinden çabuk alınabilir. Fakat bu uygulama sırasında eğer artere zarar verilirse kulağa kan sağlanmasında kalıcı zedelenme riski oluşur. Takiben kulağın uç kısmı nekroze olur. Bilinçli normal tavşanlar aniden sıçrayabilir ve iğne yerinden çıkar. Bu tepkiden lokal anestetik pomat kullanarak sakınılabilir. Kan örneği bu uygulamadan 45-60 dakika sonra alınabilir.

Juguler vena çoğu tavşanda iyi kalitede kan almak için uygundur. Dişi tavşanların gerdanı bir probleme neden olmaz. Kilolu hayvanlarda damarı görmek zor olabilir. Tavşan bir havlu ile sarılır ve bir yardımcı ile güvenle tutulur. Baş geriye doğru uzatılır ve boyundaki tüyler kırılır. Jugular vena genellikle jugular oluk içinde görülebilir. Buraya parmakla bastırılması ile dolgunluk oluşturulur. Bu alandan farklı büyüklükteki tavşanlardan 10 ml ve üzerinde kan toplanabilir. Baş geriye doğru gerildiğinde strese giren, hatta siyanoz gelişebilen üst solunum yolu problemi olan hayvanlar ya da Hollanda cüce tavşanı gibi kısa burunlu tavşanlarda zorluk oluşabilir. Sefalik ya da lateral sefanöz vena gibi alternatif alanlar onun yerine kullanılabilir. Lateral sapheneous venaya daha kolay ulaşılabilir ve sefalik venaya göre daha büyüktür. Damarlar çok yüzeyseldir ve eğer çok fazla negatif basınç uygulanır ise kolaylıkla kollabe olur. Kan alındıktan sonra yeterli basınç uygulanmaz ise hematoma oluşabilir. Kan alır iken bir kan filmi yapmak iyi bir fikirdir. Bu preparat çabuk boyanabilir ve PCV'ye ek olarak ayrı bir beyaz kan hücre sayısı için hemen değerlendirme olanağı sağlar (Resim 16).

İdrar Toplanması

İdrar örnekleri ev tavşanlarından toplanabilir ve yaşam alanında boş bir idrar kabına yapılan idrar da kullanılabilir. Eğer kese kolaylıkla elle hissedilebilir ve diğer karın organlarından ayırt edilebilir ise idrar sistosentez ile alınabilir. Kaza ile sindirim sistemi organlarını yaralamamak için dikkat edilmelidir. Ultrason keseyi belirlemek için kullanılabilir. Tekrar eden delmeler yangı ve takiben taş oluşumuna neden olabilir. Tavşanlar sistotomi sonrası yapılan dikiş hattında taş gelişimine diğer hayvanlardan daha fazla meyillidirler.

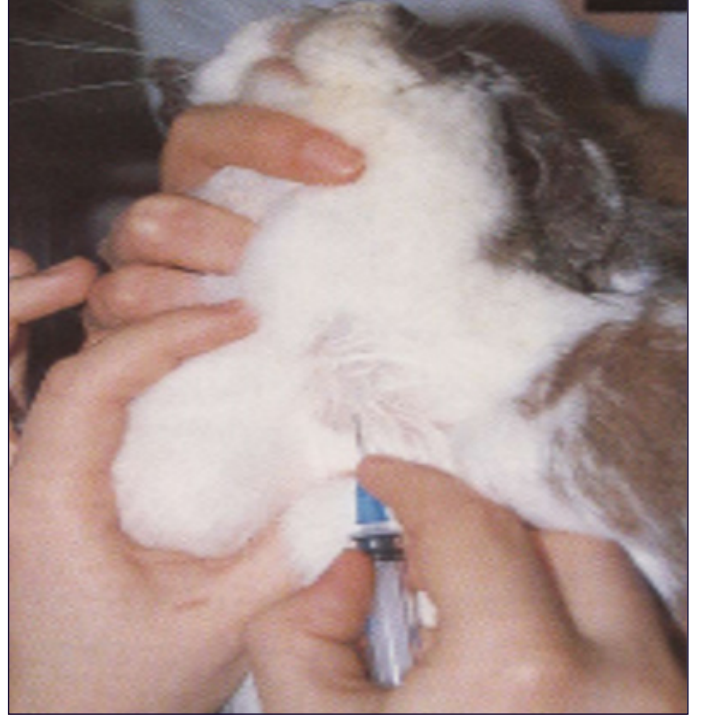İdrar bazen kesenin elle sıkılması ile toplanabilir. Bu işlem risk oluşturabilir. Kese ince duvarlıdır ve özellikle üretral tıkanma mevcut ise elle sıkma ile yırtılabilir. Kronik sistitis kese duvarında kalınlaşma oluşturur ve yırtılmaya hassasiyeti azaltır.

İlaç Uygulamaları

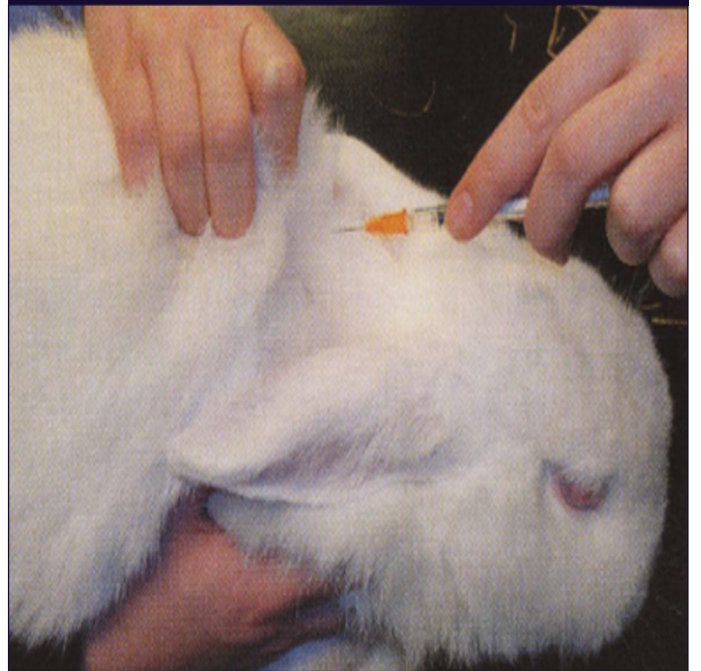Deri Altı İnjesiyon

Deri altı yol, bazı anestetik ilaçlar hariç çoğu parenteral ilacın verilmesi için uygundur. Derialtı injesiyonlar iyi tolere edilir ve hatta sahipleri bile problemsiz uygulama yapabilir. Antibiyotik ya da aşı-

Resim 16.
Kan Almak İçin En Uygun Damar Vena Jugularistir



Resim 17.
Deri Altı İnjesiyon Çoğunlukla Ense Bölgesindeki Gevşek Deri Altına Yapılır



ların derialtı injesiyonu dikkat çekmeyen deri reaksiyonları meydana getirebilir. İnjesiyon sonrası masaj yapmak yararlı olabilir. Ense üzerindeki gevşek deri derialtı injesiyon yeridir. Daha yaşlı tavşanlarda bu alanda injesiyon yapmayı etkileyen kalın bir deri mevcut olabilir. Derialtı sıvılar (10-20 ml/kg) göğüs üzerindeki ya da ensedeki gevşek deri altı bölgelerine de verilebilir (Resim 17).

Kas İçi İnjesiyon

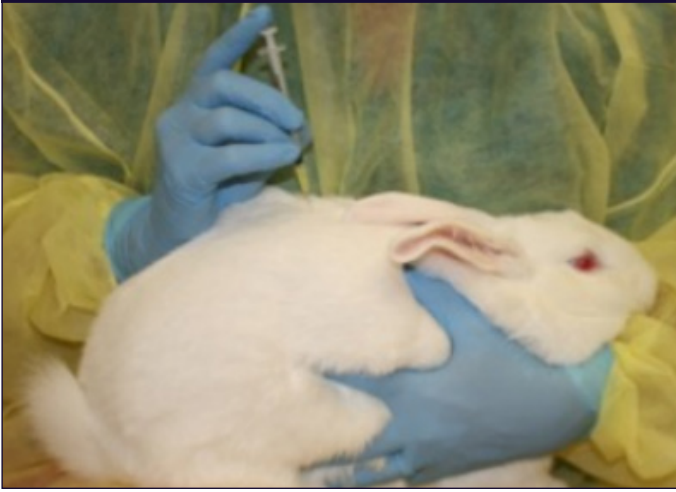
Tavşanlara kas içi verilebilen birkaç ürün mevcuttur. Büyük hacimler ($\rightarrow 0,5 \text{ ml/kg}$) bölünmeli ve iki ayrı bölgeye uygulanmalıdır. Arka bacağın kraniyal kas kitlesi (quadriceps) tercih edilen alandır. Kaudal kas kitlesi de kullanılabilir ancak siyatik sinir zedelenmesinden korunmak için injeksiyonun kas içi verildiğinden emin olmak ve semitendinosus, semimembranosus ve biceps femoris kaslarını palpasyonla belirlemek gerekir. İnjesiyona bağlı doku zedelenmesi ve kas nekrozu oluşabilir. Lomber kaslar kas içi injeksiyon için bir alternatif alan olarak kullanılabilir (Resim 18).

Damar İçi İnjesiyon

İntravenöz injeksiyonlar için genel alan tavşanlarda kolaylıkla görülebilen ve ulaşılabilen marginal kulak venalarıdır. Tavşanlar bir

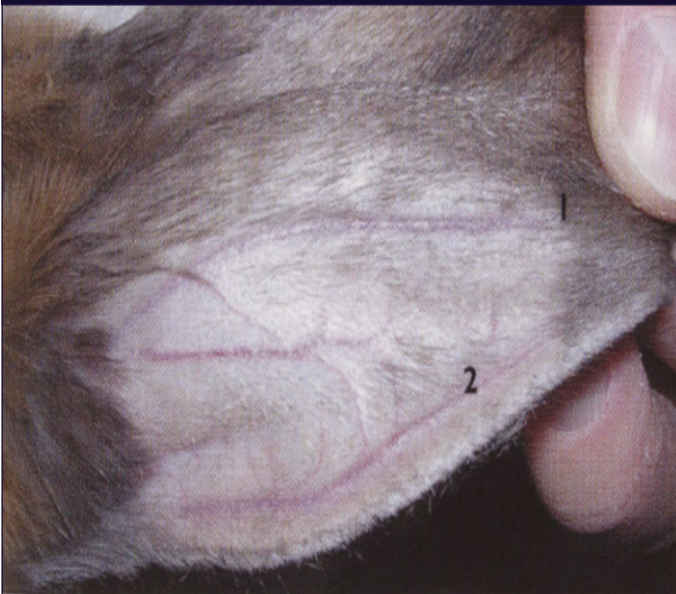Resim 18.

Perilumbar Kas İçi İnjesiyonu Lomber Omurların Yanlarındaki Kas Dokusuna Yapılır (Meredith vd., 2016).



Resim 19.

1-Kulak Arteri, Mümkün Olduğunca Kullanılmamalıdır. Kulağın Nekrozuna Neden Olunabilir 2-Periferik Kulak Venaları Her İki Kearnarda Kullanılabilir



havlu ile sarılarak tespit edilebilir. Bölgeye lokal anestetik bir pomat sürülebilir ya da kimyasal kısıtlama, baş sallamayı önlemek ve iğnenin çıkmasını önlemek için gerekebilir. Bir katater yerleştirmek daha güvenli injeksiyon yapmayı sağlar ve daha az stres oluşturur. Küçük iğne ya da katater kullanımı özellikle cüce ırklar için uygundur. Bir alternatif alan kedi ve köpeklerdeki benzer biçimde sefalik venadır. Tavşanların kısa bacaklı olması bazen damarın sıkılmasını zorlaştırabilir. Jugular, lateral saphenous ya da femoral venalar gibi diğerleri de kullanılabilir.

Alan seçimi sıvı tedavisi ve intravenöz kataterizasyonu sınırlar. Femoral ve jugular venaların kullanımı pratik değildir. Genellikle marginal kulak venası ve cephalic vena hayvanı doğru pozisyonda tutmak ve damlamayı uygun sağlamak için kolaylık sağlar. Daha sonra katater yapışkan bir bant kullanılarak tespit edilir (Resim 19).

İntraosseous Uygulama

Bu yolla sıvı ve ilaçlar uzun kemiklerin medullar boşluğuna verilir ve onlar venöz dolaşıma emilir. İntravenöz verilen herhangi bir ilaç intraosseous yolla verilebilir. Bu tekniğin birkaç avantajı vardır. Ölmek üzere olan hayvanlarda küçük kollabe olmuş damarları bulmak çok zor olduğundan bu uygulama kullanılabilir. Kuş, sürüngen, guinea pig gibi periferik damarları bulma zorluğu olan küçük egzotik türlerde sıklıkla bu yöntem kullanılır. Çoğu tavşan yeterince büyüktür ve damar içi uygulama için yeterli miktarda ulaşılabilir damara sahiptir. İntraosseous kullanılan ilaç ve sıvılar hayat kurtarabilir. Bu uygulama infeksiyon ve osteomyelitis oluşturma riskine sahiptir. Verilme oranı yavaştır ve aseptik teknik kullanılmalıdır. Kemik büyümesi devam eden ergin olmayan kemikler, infeksiyon ve kırık bulunan kemikler bu uygulama için uygun değildir. Kemikte medullaya girecek bir delik oluşturmak için iğne kullanılır. Femura göre tavşan humerus ya da tibiasında kemik içine doğrudan giriş daha kolaydır. Femur başının anatomisi trochanteric fossa'nın delinmesini gerektirir. Bu nedenle kortikal kemik bir kere yerine üç kere delinir. Humerus tercih alanıdır. Bilinçli hayvanlarda lokal anestetik bir ilaç iğne girişi için aseptik olarak hazırlanmış alana enjekte edilir. Kemiğin yaklaşık yarı uzunluğunda (yaklaşık 4-6 cm) 20-22 numara iğne gerekir. Stilesi bulunan spinal iğneler kemik ile tıkanmayı önlemek için uygundur. Kemik delmek için iğne bir matkap ucu olarak kullanılır. Bir el kullanıldığında iğneyi bir enjektöre bağlı olarak kullanmak daha kolaydır. İğneyi yanlara doğru hareket ettirmek daha büyük delik oluşturur ve injeksiyon alanında sıvı birikimine neden olur. Korteksin delinmesi direncin bir anda kaybolması ile anlaşılır. Bu durumda iğne medullaya doğru yönlendirilir. Stile geri çekilir ve doğru yerde olduğumuzu anlamak için enjektör ile bir miktar kemik iliği aspire edilir. Eğer şüphe var ise röntgen çekilebilir. Eğer iğne doğru yerleştirilmemiş ise geri çekilir. Eğer doğru yerde ise bir dikiş ya da bant ile tespit edilir. İnjesiyon ihtimalini azaltmak ve korumak için antiseptik bir ilaç uygulanır ve pansuman kullanılır. İğne 72 saatten daha uzun süre yerinde bırakılmamalıdır. Uzaklaştırıldığında dezenfeksiyon için antiseptik kullanılmalıdır.

İntraperitoneal Uygulama

Bu yol pet hayvanların tedavisi için nadiren kullanılır. Bazen laboratuvar tavşanlarında kullanılır. İdrar kesesinin boş olması ve sağ ventral abdomende bulunan ince duvarlı sekumdan sakınılması gerekir. İnjesiyon göbeğin gerisinden yapılmalıdır. Bu nedenle karaciğer, böbrekler ya da dalağı yaralama şansı azdır. Kullanılan

enjektör geri çekilerek idrar, kan ve bağırsak içeriği için kontrol edilmelidir. Kötü durumdaki hayvanlarda hayat kurtarabilir.

Ağız Yolu

İçme suyunda verilen ilaçların çoğunun damak tadı uygun değildir ve etkileri güvenilir değildir. Suya şeker eklenmesi bu problemi çözmek için tavsiye edilir. İlaçlar içme suyunda verildiğinde doğru dozu sağlamak zordur. Deneysel çalışmalar bu yolla antibiyotik vermenin etkisiz olduğunu göstermiştir.

Tavşanlara tabletler ağızlarına yerleştirilerek ya da tablet verici kullanılarak verilebilir. Yiyecek içinde tablet vermek başarı ile uygulanabilir. Tavşanlar genellikle tabletleri isteyerek yerler. Tabletleri kırmak ve bal ile toz ilacı karıştırmak uygun bir yöntemdir. Vitamin ve mineral takviyeleri yiyeceklerle verilebilir. Bir parça ekmeğin üzerine serpilmiş toz ilacı tavşanlar genellikle kabul ederler. Sıvılar aynı zamanda bu yolla verilebilir (Resim 20).

Çoğu tavşanda oral sıvıları doze etmek kolaydır ve onlar tatlı maddeleri almaktan hoşlanırlar. Pediatrik şuruplar ya da ilaçlar bal ya da meyva suları ile karıştırılarak kullanıldığında kolay kabul edilirler. Tavşanlar bir havlu ile sarılırlar ve diastemadan bir enjektör ile ağıza verilebilir. Sahiplerine bunun nasıl yapılacağı gösterilmelidir. Dikkatsiz davranma ağzın içinde yumuşak doku traumasına ya da yanak kenarındaki sert kabuklu lezyonlara neden olabilir.

Beslenme Desteği

Besinsel destek tavşanlarda yaşamı kurtarabilir. Onların metabolizması sindirim sisteminden sürekli besin sağlanması için düzenlenmiştir. İştahsızlık özellikle yağlı tavşanlarda ketoasidoza neden olur ve karaciğer yağlanması yağ rezervlerinin hareketi sonucu hızlı bir şekilde gelişir. Oral sıvılar mide içeriğini yumuşak ve kaygan hale getirir. Kısa sürede yapılan besin desteği kalori, besinler, sıvılar ve elektrolitler için gereklidir. Hızlı kullanılabilir karbonhidrat kaynağı mide ve bağırsaklardan glikoz emilimini sağlar ve serbest yağ asitlerinin bırakılmasını ve hipoglisemiye önler. Uzun sürede sindirilemeyen ve fermente olabilen lif, sindirim yolu hareketini sürdürmek ve bakteriyel fermentasyon ile sekumda uygun ortamın oluşması için gereklidir. Fermente olabilir lifli gıdalar bir enjektör ile verilmekle birlikte bu yolla sindirilemeyen lifli gıdaları vermek mümkün değildir. Uzun ve sindirilemeyen lif

partüküllerinin yararlı etkileri 0,5 cm'den daha küçük parçalara ayrıldığında kaybolur. Çünkü bu büyüklüğün altındaki partüküller sindirim yolu hareketini uyarmak ve kolon içine geçmek yerine bakteriyel fermentasyona uğramak için sekum içine geri hareket eder. Bu nedenle hasta tavşanları mümkün olduğunca yemeleri için cesaretlendirmek önemlidir. Onlar lezzetli sindirilemeyen lif kaynağına ihtiyaç duyarlar. Ot, çayır ya da karahindiba istenerek yenecek besinlerdir ve sıklıkla diğer besinlere tercih edilirler (Resim 20).

Besinsel destek bir günde 3-4 kez enjektör ile verilebilir. Sıvı gıdalar (10-20 ml/kg) enjektör ile ağızdan verilebilir. Birkaç ticari gıda bu amaç için üretilmiştir. Bebek gıdaları aynı zamanda tüketilebilir. Ancak uzun süreli kullanım için lif içeriği çok düşük, şeker içeriği çok yüksek olduğundan doğru değildir. Kedi ve köpekler için üretilmiş et ve sığır içerikli ürünlerden uzak durulmalıdır. Onlar enerji ve sindirilebilir lif kaynağı olarak kısa süreli kullanılabilir. Çoğu iştahsız tavşan dış problemlerine sahiptir ve yumuşak gıdalar tüketebilirler.

Nasogastrik Tüpler

Enjektör ile besleme mümkün olmadığında beslenmeyi sağlamak için nasogastrik tüp yerleştirmek gerekir. Bu teknik son başvuru olarak kullanılır. Çünkü nasogastrik tüp stres oluşturur ve stres sindirim yolu hareketini azaltır ve sindirim fonksiyonunu bozar. Nasogastrik tüpün çıkarılmaması için bir yakalık takmak gerekir. Bu sekatrofiyi önler ve stres oluşturur. Çoğu olguda enjektörle besleme başarılıdır ve nasogastrik tüpe gerek kalmaz.

Burun mukozası hassastır ve tüpün girişi rahatsızlık oluşturur. Bu nedenle anestezide ya da durumu kötü olan hayvanlarda yerleştirmek daha kolaydır. Bilinçli bir hayvanda lokal anestezik sprey kullanılabilir ya da ilaç burun içine damlatılır. İlacın etkili olması için 2-3 dakika beklemek gerekir. Pediatrik tüpler bu amaç için kullanılabilir. Tüpler tavşanlara göre ölçülür ve eğer nasogastrik tüp kullanılmıyor ise idrar kataterleri kullanılabilir. Nasogastrik tüp yerleştirmek için tavşanın başı yakalanır ve kaldırılır, tüp ventral meatus içine sokulur ve ventrale yönlendirilir. Tüpün nasofarinks boyunca özefagusu geçmesi ile baş bükülür ve sonra aşağıya mideye yönlendirilir. Genellikle genişlemiş diş köklerine bağlı burun yolu geçişinde direnç ile karşılaşılır ve ozaman diğer burun denenir.

Larinkse ve trakea içine tüpü uygulamak mümkündür ve gıda vermeden önce tüpün trakeada olmadığından emin olmak gerekir. Başın fleksiyonda tutulması trakeal intübasyon riskini en aza indirir. Tüp uzunluğu önceden ölçülür ise geçen tüpün uzunluğu ucunun trakeada ya da özefagusun içinde olup olmadığını gösterir. Özefagusun palpasyonu, tüpün içinden solunum seslerinin olup olmadığının dinlenmesi ya da birkaç damla su ya da serum fizyolojik damlatılması mide içine tüpün doğru yerleştirilmesini teyit için gerekir. Eğer şüphe varsa tüpün pozisyonunu kontrol için radyografi alınmalıdır. Burundaki uç dikiş ya da yapıştırıcılarla kulaklar arasına tespit edilir. Alternatif olarak tüpün uzaklaştırılmaması ve zarar vermemesi için uygulanan yakalığa tutturulabilir. Nasogastrik tüpler birkaç gün yerinde bırakılabilir. Tavşanlar tüp var iken yemek yiyebilirler (Resim 21).

Nasogastrik tüp uygulama ile oluşan komplikasyonlar, tüpün trakea içine yerleştirilmesi ve mukozanın zedelenmesi olarak

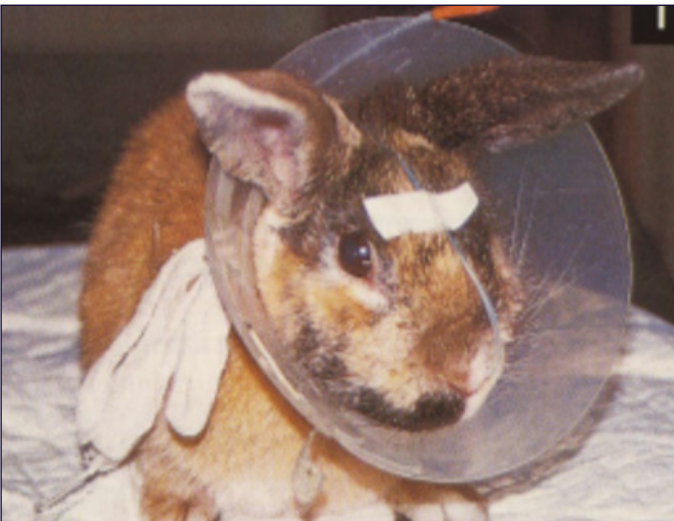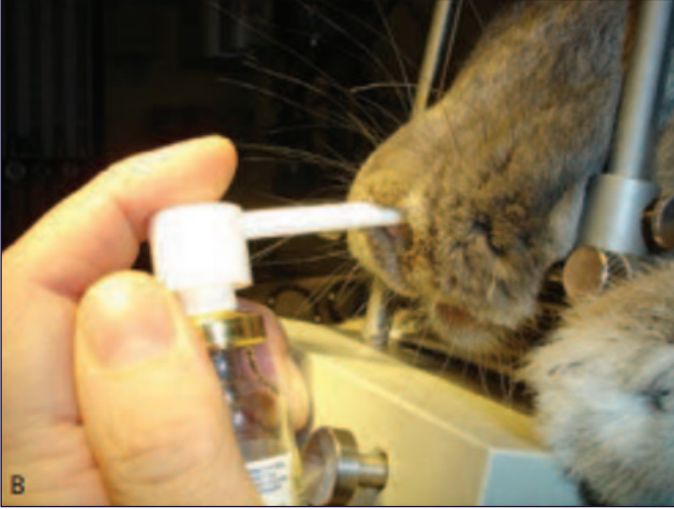Resim 20.

Ağızdan Enjektör Yardımı ile Besleme (Fraser vd., 2009)



Resim 21.

Buruna Lokal Anestezik Uygulanır; Sonda Kanama Oluşturmak İçin Dikkatlice Burundan Mideye Kadar İlerletilir ve Kulaklar Arasındaki Bölgeye Tespit Edilir. Gerekliyse Yakalılık Kullanılır. Bu Uygulama Daha Çok Baş ya da Boyun Problemleri (Mandibula Kırıkları vb) Olan Hastalarda Uygundur. Nasogastrik Tüp Sedasyon ya da Lokal Anestezi Sonrası Uygulanabilir. Tüpün Küçük Çaplı Olması Lifli Gıdaların Geçişini Sınırlar. Bu Nedenle Kısa Süreli Destek İçin Kullanılır (Fraser vd., 2009)



sıralanır. Burun mukozası *pasteurella multocida*'nın bulunduğu öncelikli alandır ve doku travması yayılımına neden olabilir. Tüp yerleştirme sırasında kanama oluşabilir.

Mide Tüpleri

Mide tüpü yerleştirmenin en yaygın indikasyonu bağırsak tıkanıklığı bulunan tavşanlarda mide basıncını azaltmaktır. Bu hastalar ya sedasyondadır ya da koma halindedir. Bazı klinisyenler besin desteği ya da ilaç vermek için kullanırlar. Bu uygulama, solunumu zorlaştıran ve aspirasyon pnömonisi oluşturabilen larinks ya da trakeaya trauma oluşturma riski taşır. Tavşan tüpü çiğneyebilir, solunum yoluna girebilir ya da yutabilir. Tüpün çiğnenmesini önlemek için ağıza bir padan yerleştirilebilir. Bir parça tahta içine bir delik açılarak diastemaya yerleştirilebilir.

Anestezi yapılmış tavşanlarda endotrakeal intübasyonun zorluğuna rağmen trakea içine mide tüpünü uygulamak sürpriz olur. Büyük tüp seçilmesi bu kazayı önleyebilir. Hayvana göre mideye ulaşacak tüp uzunluğu belirlenebilir. Tüp uygulanmadan önce kayganlaştırılır. Tüp yerleştirildikten sonra hayvanın solunumu bir dakika süreyle izlenir ve mukoz membranların rengi kontrol edilir. İlaç ya da yiyecek vermeden önce az bir miktar su verilir. Eğer şüphe var ise kontrol için röntgen çekilir. Gastrik dilatasyon bulunan tavşanlarda gaz ve sıvı tüp vasıtasıyla dışarı çıkar ve mide rahatlar.

Faringostomi ve Gastrotomi Tüpleri

Enjektör ile yedirme mümkün olmadığında baş yaralanmaları ve irinli burun akıntısı bulunan tavşanlarda nasogastrik tüp uygulaması tavsiye edilmez. Bu durumda faringostomi tüpü yerleştirmek için genel anestezi gerekir. Uygulamadan önce tüpün uzunluğunu belirlemek gerekir. Farinksin hemen arkasından 9.-10. kaburgaların lateraline kadar uzanan alan tüpün uzunluğunu belirler. Ağızdan bir eğri hemostatik pens sokulur ve orta servikal özefagusu uzanarak deride çıkıntı yapması sağlanır. Bu çıkıntı üzerindeki deriye küçük bir insizyon yapılır. Pens insizyon alanından çıkarılarak tüpün ucunu yakalar ve ağıza doğru çekilir. Sonra tüpün ucu bükülerek aşağıya özefagusu yönlendirilir. Bir laringoskop ya da el yardımı ile tüp özefagusu içinde mideye doğru ilerletilir. Tüp daha önce işaretlenen yerden emilmeyen ipliklerle deriye tespit edilir ve boyuna doğru çevrilerek pansumanla korunur. Tüp genellikle tavşan tarafından iyi tolere edilir ve ağırlık kaybetmeksizin yemeye ve içmeye devam eder. Kediler için mevcut olan yumuşak besleme tüpleri bu amaçla kullanılabilir.

Yakalılık

Elizabeth yakalığı pansuman, katater, yara ve operasyon alanlarını korumak için diğer hayvanlarda kullanılmıştır. Yakalılığın tavşanlarda ciddi dezavantajları vardır. Yakalılık takılan tavşanlar bunalmaya girer ya da hatta iştahsız olabilirler. Yakalılık uygulanan tavşanlarda plazma glukoz düzeyleri önemli oranda yükselir. Yakalılık sekotrofin tüketimini önler. Sekotroflar amino asit ve vitaminler açısından zengindir, beslenme ve yara iyileşmesi için gereklidir. Yakalılık kulak keçesine zarar verebilir. İyi cerrahi teknik, gömülmüş derialtı dikişler ve doğru dikiş materyali seçimi, operasyon sonrası yakalılık kullanım gereksinimini azaltır. Eğer yakalılık mutlaka zorunlu ise kulağa zarar vermemek için kenarları dolgu maddesi ile doldurulur. Görüş sahasını sürdürmek için şeffaf yakalılık kullanımı yararlı olur.

BÖLÜM 5

KLİNİK PATOLOJİ

Serhat ÖZSOY

Klinik Patoloji

Clinical Pathology

BÖLÜM HAKKINDA

Bu bölümde örnek toplama, hematoloji ve biyokimya değerleri, dışkı, tüy muayenesi ve serebrospinal muayene anlatılmaktadır

Anahtar kelimeler: Hematoloji, biyokimya, dışkı muayenesi, serobrospinal muayene

ABOUT the CHAPTER

In this chapter, sample collection, haematology and biochemistry values, fecal examination, fur examination and cerebrospinal examination are explained.

Keywords: Haematology, biochemistry, fecal examination, cerebrospinal examination

Örnek Toplama

Kan ve idrar toplanması daha önce anlatıldı. Glukoz, Kreatinin kinase ve Aspartat aminotransferase (AST) düzeyleri, elle tutulma, kısıtlama ve örnek toplama ile oluşturulan doku zedelenmesinin stresi ile değişebilir.

Tavşanın kanı çabuk hemolize olur ve çabuk pıhtılaşır. Küçük pıhtılar hematoloji sonuçlarını etkiler. Hemoliz, belirli biyokimyasal sonuçları, özellikle eritrositlerden bırakılan potasyum ve serum inorganik fosfor sonuçlarını etkiler. Hızlı pıhtılaşma bazı analiz cihazlarının performansını etkiler. Heparinli enjektör ve iğneler bu sorunun oluşmaması için gereklidir.

Açlık ve Diğer Fizyolojik Parametreler

Bir tavşandan güvenceli açlık örnekleri almak mümkün değildir. Çünkü onlar sekotrof yer ve sindirirler. Kan glukozu gibi parametreler sindirimden etkilenir. Safra asitleri, kolesterol ve üre gibi bazı parametreler diurnal ritimi takip eder. Araç seyahati ve yabancı çevrenin oluşturduğu stres, kan glukozunu arttırır ve nötrofil ve lenfosit dağılımı gibi hematolojik parametreleri değiştirir. Gebelik, protein, hemotokrit, kolesterol, alkalın fosfataz, trigliseritler, glukoz, sodyum, kalsiyum, fosfat gibi parametreleri etkiler. Serum kolesterolü en fazla etkilenen parametredir ve gebelerde %30 daha düşüktür.

Anestezi, potasyum gibi bazı parametreleri etkiler. Biyokimyasal parametreler üzerinde anestezinin etkisi, örnekler indüksiyonun ilk 5 dakikası içinde alındığın da en az düzeydedir. İntravenöz ve intraoseous sıvılar hematolojik bulguları etkiler. Kan örnekleri tedavi öncesinde alınmalıdır.

Labarotuarlar arasındaki farklı analiz teknikleri farklı sonuçlara yol açar. Yayınlanmış pet tavşanları başvuru değerleri laboratuar tavşanlarından elde edilmiştir. Pet tavşanlarında serum albümin konsantrasyonu referans değerleri 27-46 g/L iken, laboratuar tavşanları için 27-50 g/L olarak belirlenmiştir. Bazı parametreler için yayınlanmış başvuru değerleri arasında büyük farklılıklar vardır. Örneğin kan kalsiyum değerleri 1,5-3,4 mmol/L ile 3,4-4,0 mmol/L arasında değişim göstermektedir. Bunu tavşan grupları arasındaki diyet kalsiyum içerik farklılıkları ya da analiz tekniği farklılıkları açıklar. Farklı laboratuar metodları referans değerleri arasında büyük farklılıklar meydana getirebilir. Örneğin alkalın fosfataz değerleri farklı araştırmalara göre 4,1-6,2 IU/L, 10-70 IU/L ya da 112-350 IU/L aralıklarında değişim gösterebilir.



CC BY 4.0: Telif Hakkı ©Yazar(lar), "Bu derginin içeriği Creative Commons Atıf 4.0 Uluslararası lisansı altında lisanslanmıştır."



Serhat Özsoy

İstanbul Üniversitesi-Cerrahpaşa, Veteriner Fakültesi, Yabancı Hayvan Hastalıkları ve Ekoloji Ana Bilim Dalı, İstanbul, Türkiye
E posta: serhatozsoy@yahoo.com

Bu bölümü alıntıla / Cite this chapter as:
Özsoy, S. (2023). Klinik patoloji. S. Özsoy (Ed.), *Tavşan Hastalıkları* içinde (s. 47-55). İstanbul: İÜC Yayınevi.

Tavşan eritrositleri insan eritrositlerine göre daha küçük çaptadır. Bu farklılık bazı otomatik analiz cihazlarında problem meydana getirebilir. Doğru sonuçlar elle sayma metodları kullanarak elde edilebilir.

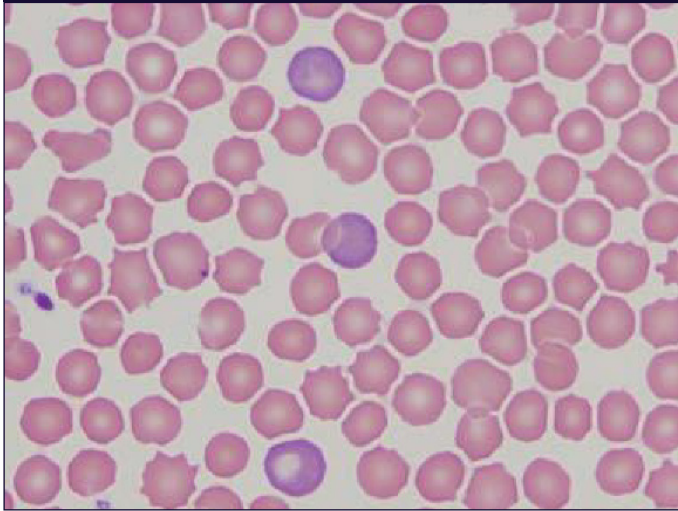
Hematoloji

Kan Hücrelerinin Morfolojik Karakterleri

Tavşan kan hücrelerinin bazı morfolojik özellikleri diğer türlerden farklıdır. Kırmızı kan hücre çapları 5,0-7,8 µm arasında değişir. Çaplardaki bu değişimler (anisocytosis) tavşanlardaki kan frotilerinin özelliğidir ve önemli bir bulgu değildir. Kedi ve köpeklerde

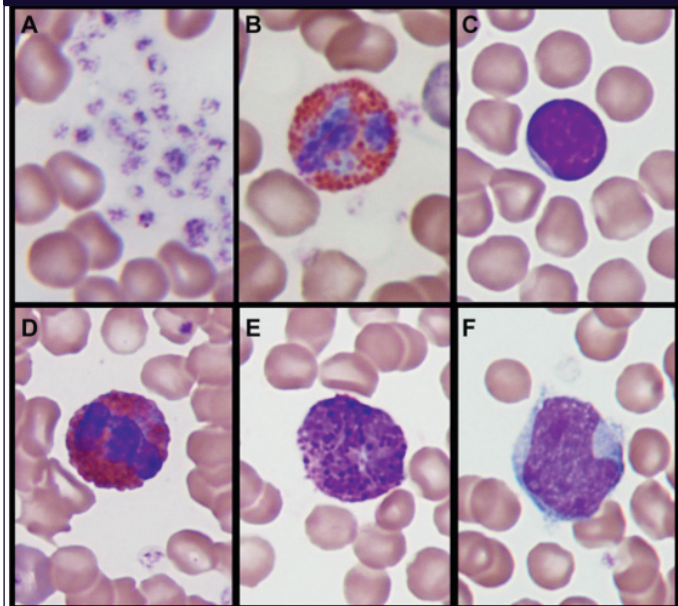
Resim 22.

Eritrosit Polychromasia ve Anisocytosis Tavşan Kan Sürüntüsünde Normal Bir Bulgudur (Meredith vd., 2016).



Resim 23.

Tavşan Kan Hücrelerinin Görünümü. A-Eritrosit ve Trombositler B-Heterofil, Trombosit ve Eritrositler C-Lenfosit ve Eritrositler D-Eosinofil ve Eritrositler E-Bazofil ve Eritrositler F-Monosit ve Eritrositler (Moore vd., 2015).



anisocytosis, reticulocytosis ve rejeneratif anemi göstergesidir. Tavşanlarda dolaşan eritrositlerin %1-4'ü reticulositlerden oluşur. Tavşan kan sürüntüsünde polychromasia ve reticulositler, eritrositlerin yüksek oranda yıkımlandığına ve yaşam sürelerinin kısa olduğuna yorumlanabilir. Çekirdekli kırmızı hücreler ve Howell-Joly cisimleri (eritrositlerdeki DNA kalıntıları) arasına görülebilir.

Tavşan nötrofilleri hemen hemen renksiz bir sitoplazmaya sahiptir ve iki tip granül içerir. Daha küçük granüller pembe lekeli ve sitoplazmaya pembe renk verir. Daha büyük granüller daha derin pembemsi-kırmızıdır. Nötrofillerin rengi büyük ve küçük granüller oranına göre değişir. Tavşan nötrofilleri heterofil, pseudoeosinofil, asidofil ya da amphofil olarak adlandırılabilir. Nötrofiller, 10-15 µm, eosinofiller 12-16 µm büyüklüktedir.

Küçük lenfositler büyük olanlarına göre daha yaygın görülür. Küçük lenfositler ortalama 7-10 µm çapındadır. Lenfositler yuvarlak hücrelerdir. Büyük lenfositler sitoplazmalarında birkaç azurofilik granüle sahiptir. Aktive edilmiş lenfositler (immunositler) daha yoğun boyalı sitoplazmaya sahiptir.

Monositler daha büyük çekirdekli hücrelerdir ve 15-18 µm büyüklüktedir. Çekirdek yaygın dantel gibi hafif mora boyanmış kromatine sahiptir. Vacuolar sitoplazması hafif maviye boyanır.

Eozinofiller, nötrofillerden büyük asidofilik granülleri ve daha büyük olmaları ile ayrılır (Resim 22, 23).

Tablo 7.

Hematolojik Başvuru Değerleri (Moore vd., 2015)

	Laboratuvar referens değerleri	Yorumlar
Eritrosit	4-7x10 ¹² /L	
Hemoglobin	10-15 g/dl	
PCV	%33-38 (0,33-0,48 L/L)	Pet tavşanlar için %31-40
MCV	60-70 µm ³ (fL)	
MCH	19-23 pg	
MCHC	34.5 g/dl	
Retikulosit	%2-4	Rejeneratif anemi ile birlikte artar
Trombosit	250-600x10 ³ /L(10 ⁹)	
Alyuvarlar	5-12x 10 ³ /L(10 ⁹)/L	Total Alyuvar sayısı genellikle stabildir önemli artış hastalıklarda olur
Nötrofiller	% 30-50	Nötrofil: Lenfosit oranı sağlıklı erginlerde 1:1'dir. Akut infeksiyonda artış olur.
Lenfositler	% 30-60	Lenfosit sayısı akut infeksiyonda baskılanır.
		Nötrofil: Lenfosit oranı artar. Büyük
		Lenfositlerin az sayıda olması dolaşımda normaldir.
Eosinofil	% 0-5	Parazit varlığında sürekli yükselmez
Bazofiller	% 0-8	Artışın önemi bilinmiyor
Monositler	% 2-10	Kronik hastalıklı hayvanlarda sıklıkla yükselir

Alyuvar Parametreleri

PCV'nin referans değerleri %30-50 arasındaki değerler ile kaynaklar arasında farklılık gösterir. Pet tavşanlarda %30-40 arasında daha düşük uç değerlere sahiptir. Değerlerin %45'den fazla olması dehidrasyonu gösterir ve özellikle sindirim yolu hareket problemleri olanlarda gözlenir. Değerlerin %30'un altında olması diğer türlerdeki benzer tarzda rejeneratif ve rejeneratif olmayan olarak sınıflandırılan anemiye gösterir.

Rejeneratif anemi kronik kan kaybı ile birlikte ve dengeleme mekanizması mevcuttur. Yaygın sebepler, ağır pire infestasyonu ya da orta yaşlı kısırlaştırılmamış dişilerde yaygın bulunan uterus adenokarsinoma ya da uterus endometriyal aneuresma gibi aralıklı kanama alanlarıdır. Kurşun zehirlenmesi çekirdekli eritrositler, hipokromazi, poikilositosis ve sitoplazmik bazofilik noktaların mevcudiyeti ile olan rejeneratif anemi ile sonuçlanır. Rejeneratif olmayan anemi, lenfoma ya da kronik böbrek yetmezliği gibi hastalıklar tarafından oluşturulur. Diş hastalıkları ve apse gibi kronik hastalıklar sıklıkla evcil tavşanlarda orta dereceli anemi oluşturur.

Çekirdekli kan hücreleri akut infeksiyonlarla birlikte olabilir. Deneysel çalışmalarda, *E. coli* ve *Staph. aureus* infeksiyonlarının septisemik fazı süresince çekirdekli eritrosit miktarlarında artış görülmüştür (Moore, 2015).

Beyaz Kan Hücreleri

Total Beyaz Kan Hücre Sayısı

Total beyaz kan hücresi sayısındaki doğal değişimler geç öğleden sonra ve gece süresince en düşüktür. Beyaz hücre sayısı yaş ile değişir. Bir yaş üzerindeki erginlerde ve yaklaşık 3 aylık yaştaki genç tavşanlarda daha yüksektir.

Diğer türlerde beyaz kan hücresindeki artış endojen ya da eksojen kortikosteroidlere ve bakteriyel infeksiyona cevap olarak değerlendirilir. Tavşanlarda kortizon asetatın kas içi injeksiyonundan ya da akut infeksiyondan sonra belirgin lökositosis gelişmez. Eğer total beyaz hücre sayısı yükselmiş ve tutarlı ise bu önemli bir hastalık oluştuğunu göstermektedir. Kontrollü iki deneysel çalışmada, mikroorganizmalara bağlı olarak plazma kortisol düzeylerinde, nötrofil ve lenfositlerde artış var iken beyaz kan hücre sayısında önemli bir artış görülmemiştir. Lenfosarkomalı tavşanlarda beyaz kan hücrelerinde artış görülmüştür. Kronik hastalıklarda beyaz kan hücre sayısında düşüş görülmüştür.

Stres, herhangi bir türde farklı beyaz hücre sayılarını değiştirir. Tavşanlar özellikle stresin etkisine hassastır. Operasyon öncesi bir araba yolculuğu, bağırarak bir köpeğe yakın bekleme odasında bulunma ve elle tutmanın heyecanı kan hücre görüntüsüne etki yapar. Adrenalin ve kortisol etkileri lenfosit dağılımını etkiler. Tavşanlara adrenalin verilmesi kan, akciğerler, karaciğer ve periferik kan ile kemik iliği ve dalaktan lenfositlerin yeniden dağılımı ile sonuçlanır. Tersine kortikosterooid verilmesi tavşanlarda lenfatik dokulara dalak, kemik iliği ve periferik kandan lenfositlerin yeniden dağılımı ile sonuçlanır. Uzun süreli stres periyodu nötrofil ve lenfosit artışına neden olur. Hastalıklar beyaz hücrelerin dağılımı ve üretimi üzerinde direkt etkiye sahiptir.

Nötrofiller

Nötrofillerin primer fonksiyonu fagositozdu. İnfeksiyon durumlarında ve yangıda önemlidirler. Tavşan nötrofilleri kaynaklarda heterofil olarak isimlendirilir. Bu sitoplazmik granüllerin boyanma

özelliklerine bağlıdır. Dolaşan nötrofil sayısındaki artış, total beyaz kan hücre sayısında artış meydana getirir. Bu cevap tavşanlarda belirgin değildir. Bununla birlikte beyaz hücrelerin dağılımındaki bir değişim, nötrofil artışı ve lenfosit azalması ile infeksiyona cevap oluşturur. Fakat total beyaz hücre sayısında değişim yoktur.

Lenfositler

Lenfositler immünolojik cevapta mevcuttur ve sindirim yolu lenfoid dokuları, dalak, lenf yumruları, kemik iliği ve kanı içeren farklı vücut dokularına dağılmışlardır. Kandaki lenfosit sayısı dolaşıma giren ve çıkan hücreler arasındaki dengeyi gösterir ve yeni lenfosit üretimini göstermez. Artan kortizon düzeyleri lenfositlerde azalma ve artan adrenalin düzeyleri lenfosit sayısında artış meydana getirir.

Tavşanlarda lenfosit sayısının azalması vestibular hastalık, sindirim durgunluğu ve apseyi içeren farklı klinik hastalıkların bir görünümüdür. Lenfosit azalması özellikle diş hastalıklarında belirgindir.

Lenfoma, tavşanlarda yaygın görülen bir tümördür ve atipik lenfositler bu hastaların bazılarının periferik kanlarında bulunur. Bu lenfositler bazı olgularda total beyaz hücre sayısının yükselmesine katkıda bulunur.

Eosinofiller

Eosinofillerin temel fonksiyonu, histamin gibi toksik maddeler ya da histaminin inaktivasyonu yolu ile detoksifikasyonudur. Eosinofiller alerjik cevapta önemlidir ve fagositoz kapasitesine sahiptir. Kronik eosinofil sayısı artışı deri, akciğerler, gastrointestinal yol ve uterus gibi mast hücrelerin büyük sayılarını içeren doku hastalıklarında görülür. Eosinofil artışı özellikle parazitlerin doku göçü sırasında parazitlerle birlikte görülür. Pet tavşanlarında ağır bir parazit hastalığı nadiren görülür. Encephalitozoonosis'de bir eosinofil yükselmesi olmaz. Eosinofil sayılarının hafif ve orta dereceli yükselmesi tavşanlarda travmatik yara iyileşmesi döneminden sonra görülür.

Eosinofil sayısında azalma diğer türlerde önemli bir bulgu olmakla birlikte, düşük eosinofil sayıları ya da hiç olmaması tavşanlarda olağandır.

Bazofiller

Bazofiller nötrofillere benzer, fakat koyu mavi sitoplazmik granüllere sahiptirler. Tavşanın kanında yaygın olarak görülebilirler. Klinik olarak normal hayvanlarda %30 kadar yüksek bazofil sayısı bildirilmiştir.

Monositler

Diğer türlerde monosit artışı kronik hastalıklarda görülür. Tavşanlarda artan monosit sayısı kronik bakteriyel infeksiyonlarda görülür. Tavşanlarda deri altı apseleri, mastitis ve labirintis hastalıklarında monosit sayısı artar. Dental hastalıklara bağlı kronik osteomyelitisi tavşanlar, laboratuvar referans değerleri içinde monosit sayılarına sahiptir (Tablo 7).

Biyokimya

Glukoz

Tavşan gibi herbivorların karbonhidrat metabolizması karnivorlardan farklıdır. Herbivorlar gün boyunca çayır yerler ve sürekli sindirim sisteminden besinler emilir. Tavşanlarda uçucu yağ asitleri sekumda bakteriyel fermentasyon ile oluşturulur ve enerji kaynağı olarak emilir. Sekotrofun sindirimi glukoz kaynağı sağlar. Gıda tüketiminden 96 saat sonra alınan kan örnekleri kan glukoz düzeylerinde değişim göstermez.

Tavşan Hastalıkları

Hiperglisemi tavşanlarda nispeten yaygın bir bulgudur ve glukozüri ile birlikte olabilir. Elle tutma 8,5-15 mmol/L kan glukozunda artış oluşturur. Diabetes mellitus tavşanlarda ifade edilmemiştir. Bu hastalık tavşanlarda herediter bir bozukluk olarak tanımlanmıştır. Etkilenen hayvanlar insülin bırakılması ile polidipsi, poliüri ve polifaji gösterirler. Yükselen glikosilat hemoglobin düzeyleri diyabetik hayvanlarda dikkat çeker. Bu artış plazma glukoz konsantrasyonları ile bağlantılı değildir. Obesite ve ketoasidoz laboratuvar tavşanlarında diabetes mellitus yapısında yer almaz.

Hiperglisemi sindirim yolu durgunluğunun uç safhasında görülebilir ve zayıf bir prognoz belirtisidir. Bu, postmortem muayenede karaciğerin yağlı dejenerasyonu ile birlikte. Belirgin hiperglisemi, akut bağırsak tıkanıklığı gibi ağrılı durumlarda görülür. Kan glukoz düzeyleri 20-25 mmol/L düzeyine yükselebilir. Durum düzeldiğinde normale döner. Deneysel oluşturulan hemorajik ve travmatik şokta durumun şiddeti ile oransal olarak hiperglisemi oluşur.

Hipoglisemi tavşanlarda önemli bir bulgudur ve karbonhidrat emilimi ve sindirimindeki bozukluklar ya da açlık ve iştahsızlık ile birlikte. O karaciğer fonksiyon bozukluğunun bir belirtisidir. Kan glukozundaki düşme yağ dokularından serbest yağ asitlerinin hareketine ve karaciğerin yağ dejenerasyonu ve ketoasidoz gelişimine katkıda bulunur. Serum glukozunun ölçülmesi uygun sıvı tedavisi için tavşanlarda öneme sahiptir.

Tablo 8.

Biyokimyasal Parametreler (Varga, 2014)

Parametre	Referans değer	Artma	Azalma
Albumin	27-50 g/L	Dehidrasyon	Açlık, parazitler, karaciğer fonksiyonunda azalma
Alkalin Fosfataz	10-70 IU/L	Genç hayvanlar Safra tıkanması	Bilinmiyor
ALT	25-65 IU/L	Karaciğer yağlanması Karaciğer koksidiyozu	Bilinmiyor
AST	10-98 IU/L	Doku zedelenmesini gösterir Kas zedelenmesi, hepatocelüler hastalık	Bilinmiyor
Amilaz	200-500 U/L	Pankreas hastalığı Böbrek hastalığı Sekotrofta bulunur	Bilinmiyor
Bilirubin	3,4-8,5 µmol/L	Karaciğer koksidiyozu Neoplazi ya da VKH'a bağlı safra tıkanıklığı	Bilinmiyor
Safra asitleri	<40 µmol/L	Azalan karaciğer fonksiyonu	Bilinmiyor
Kan kurşun düzeyleri	3,7-5,3 µg/dl 2-2,7 µg/dl (0,002-0,027 mg/dl)	Kurşun intoksikasyonu	
Kalsiyum (Total)	3,2-3,7 mmol/L Farklı diyetlerle pet tavşanlar için 3-4,2 mmol/L	Fizyolojik, diyetle Paraneoplastik sendrom, kronik böbrek hastalığı ile ilişkili	Diyet kısıtlaması

Tablo 8.

Biyokimyasal Parametreler (Varga, 2014) (devamı)

Parametre	Referans değer	Artma	Azalma
Kalsiyum (iyonize)	1,71(+0,11) mmol/L		
Kolesterol	0,3-3,00 mmol/L	Karaciğer hastalığı Safra çıkışının bozulması Deneysel böbrek yetmezliği	Karaciğer fonksiyon
Kreatinin	44,2-229 µmol/L	Böbrek hastalıkları	
Trigliserit	1,4-1,76 mmol/L	Yemek sonrası Yağlı diyet	
Gamma GT	0-7,0 IU/L	Karaciğer-Safra hastalığı Böbrek hastalığı	
Globulin	15-27 g/L	Akut ya da kronik Yangı ya da immün aracı hastalık Myeloproliferatif hastalık İmmün uyarı	İştahsızlık, açlık Karbonhidrat emilim problemi
İnorganik Fosfat	1,28-1,92 mmol/L	Böbrek hastalığı	E.cuniculi tarafından oluşturulan böbrek hastalığı
Potasyum	3,5-7 mmol/L 3,2+0,1 mmol/L Değerler anesteziyen etkilenir	Böbrek hastalığı Hemoliz	Floppy tavşan sendromu
Sodyum	138-150 mmol/L	Su yokluğu Düşük sodyum Sıvı kaybı	Kronik böbrek yetmezliği
T ₄	6,4-8,3 µg/100 ml(dl) ya da 82,37-106,82 mmol/L		
Total protein	54-75 g/L	Dehidrasyon Yükselmiş globülin düzeyleri	Açlık, azalmış karaciğer fonksiyonu
Üre	6,14-8,38 mmol/L	Dehidrasyon Böbrek hastalıkları	Bozulmuş karaciğer fonksiyonu
Vitamin A (Plazma)	30-80 µg/ml <10 µg/ml yetersizlik göstergesi (Karaciğer düzeyleri yetersizdir)		
Vitamin E (Plazma K-tokoferol)	>1 µg/ml (<0,5 µg/ml yetersizlik belirtisidir)		

Total Protein

Total protein yoğunluğunun yorumu diğer memelilerdekine benzerdir. Protein yoğunluğundaki suni artış, kan toplanması süresince aşırı venöz durgunluğa bağlı olabilir.

Total proteinde artış dehidrasyon, kronik ve immün aracılı hastalıkları gösterir. Tavşanlarda su azlığı ya da gastrointestinal bozukluklara bağlı dehidrasyonda yaygın oluşur. Hematokrit, albümin ve globülin tayini ayırıcı tanıya yardım eder.

Karaciğer hastalıkları, kronik bağırsak hastalıkları, açlık ya da kötü beslenme protein düzeylerindeki azalma ile sonuçlanır. Glomerulonefropati ya da protein kaybına neden olan enteropati tavşanlarda düşük total protein oluşturan yaygın olmayan durumlardır. Albumin ve globülünde azalma akıntılı deri lezyonları veya kanama ile birlikte.

Albumin

Karaciğer, albümin sentezinin tek alanıdır ve hipoalbuminemi tüm türlerde ilerlemiş karaciğer hastalıklarının bir belirtisidir. Tavşanlarda ağır parazit infestasyonu karaciğer hastalıklarının bir sebebi olabilir. *Eimeria stiedae*, hepatic koksidiyoz sebebidir. *Tenya psiformis*'in larva safhası *cysticercus pisiformis*, karaciğerde göç hareketi yapar. Fibröz yolların ve nekrotik odakların gelişimine neden olur. Şiddetli infestasyon düşük albümin düzeyleri meydana getirebilir. Karaciğer ile ilişkili olmayan düşük serum albümin düzeyleri glomerulonefropati, protein kaybına neden olan bağırsak hastalıkları, kötü emilim ve kalp bozukluklarına bağlı asites nedeniyle oluşur.

Tavşanlarda serum albümin düzeylerinin laboratuvar referans değerleri kaynaklar arasında değişim gösterir. Bir çalışmada, dişi, beyaz Yeni Zelanda tavşanlarında erkeklere göre serum albümin düzeylerinin daha yüksek olduğu ifade edilmiştir.

Tavşanlarda hipoalbuminemi, diş hastalıkları ile birlikte olan kötü beslenme, açlık, doğru olmayan beslenme veya anormal sekotrofi gibi beslenme faktörlerine bağlı olabilir. Primer ya da sekonder karaciğer tümörleri pet tavşanlarda oluşabilir. Karaciğer koksidiyozu kalabalık olarak bakılan özellikle genç tavşanlarda düşük serum albümin düzeylerinin sebebidir.

Yüksek serum albümin konsantrasyonu herhangi bir spesifik hastalığı göstermez. Bununla birlikte yükselmiş PCV ile birlikte artan albümin düzeyleri dehidrasyon göstergesidir. Albumin düzeyindeki farklılıklar diyet ve yetiştirmedeki farklılıklara bağlanabilir. Sekotroflar tavşanlarda bir amino asit kaynağıdır ve normal sekotrofi onların protein metabolizmasında önemli bir bölümdür. Düşük lif diyetleri, obesite, diş hastalıkları ya da iskelet anormallikleri protein sentezi için yararlanılabilir amino asiti azaltır ve anüsten sekotrof alımını önleyebilir. Kapalı alanda beslenen tavşanlarda dışarıda yaşayanlara göre obesite ve iskelet problemleri oluşma ihtimali fazladır.

Globulin

Plazma globülinleri, immunoglobulinler ya da antikorlar ve taşıyıcı proteinleri içeren bir dizi proteinden yapılmıştır. Globulin tipleri elektroforezle beş fraksiyona ayrılır. γ -globulin fraksiyonu hemen tümü ile immunoglobulinlerden ibarettir. Bazı globülinler karaciğerde sentez edilebilir. Fakat immunoglobulinler lenfoid dokularda sentez edilir. Akut yangı, kronik hastalıklar ya da immün aracılı hastalıklar globülin düzeylerinde artışa neden olur. Myeloproliferatif hastalıklar anormal immunoglobulin üretimine neden olur. Pozitif IgG ve IgM titreleri ile birlikte gamma globülin düzeyinde artış aktif encephalitazoon için güçlü bir delildir.

Kolesterol ve Trigliseritler

Kolesterol karaciğerde sentezlenir ya da gıdalardan emilir. O steroid hormonların bir metabolik öncüsüdür. Kolesterol karaciğerde parçalanır ve safra ile atılır. Diğer türlerde yükselen kolesterol düzeyleri hipotroidizm, hepatopati, diabetes mellitus ve hiperadrenokortisizm gibi metabolik bozuklukların göstergesidir. Düşük düzeyler, bozulan karaciğer fonksiyonları ile birlikte oluşur. Serum trigliserit düzeylerindeki değişimler benzer hastalıkları gösterir. Trigliserit kan düzeyleri özellikle yağlı yemeklerden sonra artar.

Tavşanlarda kolesterol düzeylerini etkileyen bazı fizyolojik faktörler vardır. Erkek tavşanlar dişilere göre daha düşük kolesterol düzeylerine sahiptirler. Öğleden sonra daha yüksek düzeyler oluşur. Kan kolesterol ve trigliserit değerlerinde tavşanlar arasında büyük değişimler mevcuttur. Kolesterol ve trigliserit tahlili açlık kan örneği ile yapılır. Tavşanlarda sekotrofi nedeni ile açlık örneği elde etmek zordur. Anormal kolesterol ya da trigliserit düzeylerinin karaciğer bozukluğu ya da beslenme faktörlerine bağlı olması büyük ihtimaldir. İştahsız tavşanlarda özellikle obez olanlarında lipemi zayıf bir prognostik göstergedir. Lipemi bozulmuş yağ metabolizması ve hepatic lipidoz mevcudiyeti anlamına gelir. Deneysel olarak oluşturulan kronik böbrek yetmezliğinde trigliserit düzeylerinde artış olduğu belirlenmiştir.

Amilaz

Diğer türlerde amilaz pankreasta ve daha az oranda tükürük bezleri, karaciğer ve ince bağırsak mukozasında bulunur. Amilaz kısa yarılanma ömrüne sahiptir ve dolaşımdan hızlıca uzaklaştırılır. Böbrekler tarafından atılır. Yükselmiş düzeyler pankreas hastalıkları ya da böbrek yetersizliğini gösterir.

Tavşanlarda amilaz konsantrasyonları pankreas dokularında mevcuttur. Düşük konsantrasyonları salya bezlerinde bulunur ve karaciğerde üretilmez. Amilaz aynı zamanda sekum mikroorganizmaları tarafından oluşturulur. Amilaz mide ve ince bağırsaklarda sindirim süresince glukozun laktik asite dönüşümüne yardım eden sekotroflarda mevcuttur. Serum amilaz düzeyleri tavşanlarda diğer türlere göre yüksektir. Pankreas kanal tıkanıklığı ya da pankreas hastalığı kan amilaz değerlerinde yükselme ile sonuçlanır.

Bilirubin

Tavşanlar fazla miktarlarda safra salgılar. Tavşanlar hemoglobin parçalanma ürünlerinin atılımında diğer türlerden farklıdır. Onlar düşük biliverdin reduktaz aktivitesine sahiptir ve yalnızca biliverdinin %30'u bilirubine dönüştürülür. Bilirubin değerleri açıktan etkilenir. Tavşanlara glukoz verilmesi serum bilirubin konsantrasyonlarını düşürür.

Alanin Aminotransferaz (ALT)

Diğer türlerde özellikle kedi ve köpeklerde ALT karaciğer hücre zedelenmesinin göstergesidir. ALT kas ve kırmızı kan hücresi gibi diğer dokularda da bulunur. ALT'de artış hücre zedelenmesini gösterir. Bununla birlikte artışı karaciğer hastalıklarının şiddeti ile ilişkili değildir ve prognostik bir gösterge oluşturmaz.

Tavşanlarda karaciğer ALT aktivitesi diğer türlerdekine göre daha düşüktür. Az miktarda organ spesifiktir. ALT aynı zamanda kalp kaslarında mevcuttur. ALT yarılanma ömrü tavşanlarda yaklaşık 5 saattir. Köpeklerde ise 45-60 saattir. Spesifikliğinin azlığı ve yarılanma ömrünün kısalığı tavşanlarda tanısal yararlılığını sınırlar.

Tavşan Hastalıkları

E. stiedae'ye bağlı karaciğer koksidiyozu, alkalın fosfataz, bilirubin ve γ -glutamyl transferaz (GGT) ile birlikte özellikle artmış ALT kan konsantrasyonunun sebebidir. Neoplazi gibi diğer karaciğer hastalıkları ALT'de yükselme meydana getirebilir. Düşük aflatoksin dozlarının laboratuvar tavşanlarında ALT konsantrasyonlarında önemli bir artış meydana getirdiği belirlenmiştir. Karaciğer yağlanması ALT düzeylerini yükseltecektir.

Aspartat Aminotransferase (AST)

Diğer türlerde AST vücutta yaygındır. Daha spesifik olarak iskelet kası, kalp kası, karaciğer ve eritrositlerde bulunur. ALT gibi AST'de doku zedelenmesinin bir göstergesidir.

Tavşanlarda AST karaciğer, kalp, iskelet kası, böbrek ve pankreas ta bulunur. Karaciğer ve iskelet kasında aktivitesi daha yüksektir. Kan toplanması süresince doku zedelenmesi ve fiziksel çabalamaya, değerleri yükseltebilir. AST değerlerinde yükselme karaciğer hastalıkları ile birlikte. Normal CK düzeyleri ile birlikte yükselmiş AST düzeyleri bunun kas orijini olmadığını gösterir.

γ -Glutamyl Transferase (GGT)

GGT karaciğer ve böbrek dokularında bulunur. Diğer türlerde özellikle at ve ruminantlarda GGT karaciğer ve safra hastalıklarının bir göstergesidir. GGT yüksek değerlerde böbrek tubül hücrelerinde bulunmakla birlikte böbrek hastalıkları kan değerlerinin yükselmesine neden olmaz, çünkü enzim idrar ile atılır.

Tavşanlarda GGT esas olarak böbrek epitelinde bulunur. Karaciğerde aktivitesi düşüktür. Karaciğer GGT'si esas olarak safra yolu epitel hücrelerinde bulunur ve karaciğer hücre zedelenmesine göre karaciğer-safra hastalıklarının göstergesidir. Böbrek doku zedelenmesi olan olgularda idrar GGT'si plazma konsantrasyonlarına ek olarak artabilir.

Alkalın Fosfataz (AF)

AF alkali pH'da fosfatazı hidrolize eden birkaç izoenzimden ibarettir. AF özellikle kemik, karaciğer ve bağırsak duvarlarında bulunur. Her alandan farklı izoenzimler oluşturulur. Plazma aktivitesindeki artış genellikle karaciğer ve kemik kaynaklı izoenzimlere bağlıdır. Yüksek osteoblastik aktiviteli genç hayvanlarda daha yüksek konsantrasyonlar bulunur.

Tavşanlarda AF fosfataz hemen hemen tüm dokularda mevcuttur. Özellikle bağırsak epitelleri, böbrek tubülleri, osteoblastlar, karaciğer ve plasenta hücre membranlarında bulunur. Tavşanlar karaciğer, böbrek ve bağırsak duvarlarında bulunan üç izoenzime sahiptirler. Tavşanlarda laboratuvar referans değerleri arasında geniş bir yayılım mevcuttur. Farklı analiz teknikleri bunlara neden olabilir.

AF değerlerindeki artış neoplazi ya da karaciğer koksidiyozu ile safra tıkanıklıklarında görülür. Bağırsak hastalıkları aynı zamanda bu değerleri yükseltir.

Safra Asitleri

Safra asitleri kolesterolden oluşturulur ve yağ sindirimine yardım için bağırsaklardan salgılanır. Onlar sindirim yolundan yeniden emilir ve safrada yeniden salgılanmak üzere karaciğere nakledilirler. Karaciğer fonksiyonlarının bozulması periferik kanda safra asit konsantrasyonlarının artması ile sonuçlanır. İnce bağırsaklar içine safra bırakılması için safra kesesinin uyarılması ve gdala-

rın sindirimi ile birlikte dolaşımda safra asitlerinin yoğunluğunda fizyolojik değişimler oluşur. Çoğu türde açlık örneklerinde safra asidi konsantrasyonları $15\mu\text{mol/L}$ 'den daha düşüktür. Bozulan karaciğer fonksiyonu ve açlık, serum safra konsantrasyonlarını belirgin derecede artırır.

Tavşanlarda safra asidi üretimi günlük ritim düzenini gösterir. Sekotrof sindirimine bağlı olarak tavşanlardan açlık örnekleri elde etmek zordur. Safra asit düzeyleri $100\mu\text{mol/L}$ 'yi aştığında karaciğer koksidiyozu düşünülür. Genel olarak bu düzeyler $40\mu\text{mol/L}$ düzeyindedir.

Üre

Üre, aminoasitlerin aminasyon gruplarına ayrılmasının son ürünü olarak karaciğerde oluşturulan bir nitrojen atık ürünüdür. Kandan böbreklere aktarılarak idrar ile atılır. Diğer türlerde yüksek kan üre konsantrasyonu kalp ya da böbrek hastalıklarına bağlı olan bozulmuş renal fonksiyonu gösterir. Düşük kan üre düzeyleri karaciğer fonksiyon bozukluğunu gösterir.

Tavşanlarda birçok fizyolojik faktör kanda üre konsantrasyonunu etkiler. Yüksek düzeyler gece saatlerinde oluşur. Tavşanın üre metabolizması karmaşıktır. Aşırı diyet periyodu ya da katabolizma süresince sekum mikroflorası tarafından yararlanır. Bu nedenle serum üre konsantrasyonundaki küçük dalgalanmalar yorumu zorlaştırır. Pet tavşanları diyetindeki değişimler ve diğer faktörlere bağlı olarak kan üre değerlerinde büyük dalgalanmalara maruz kalır ve değerler laboratuvar tavşanlarına göre biraz daha yüksektir.

Su yokluğunda $200\mu\text{mol/L}$ 'yi aşan kreatinin değerleri ile birlikte 40mmol/L kadar yüksek değerlere ulaşabilir. Su yokluğu, içme suyu azlığı kadar kötü idare koşullarına bağlı olabilir.

Dehidrasyona bağlı olarak üre ve kreatinin düzeyleri artar. Böbrek hastalığı tanısı konmadan düzeyler tekrar ölçülmelidir. Diğer türlerde olduğu gibi tavşanlarda yükselmiş kan üre değerleri böbrek yetmezliğini gösterir. Abdominal radyografi tavşanlarda böbrek taşlarının olası böbrek hastalığı oluşturması nedeniyle gereklidir. Encephalitozoon cuniculi, tavşanlarda orta dereceli kan üre yükselmesi oluşturarak düşük düzeyli böbrek hastalığı meydana getirebilir. Çoğu olgular subkliniklidir. Encephalitozoon cuniculi böbreklerde granülamatoz lezyon oluşturur. Bu hastalık kronik böbrek yetmezliğine neden olur. Bir çalışmada kreatinin değerleri $5,8\text{mg/dl}$ ($512,72\mu\text{mol/L}$), üre değerleri $152,7\text{mg/dl}$ ($25,45\text{mmol/L}$) olarak tespit edilmiştir. Etkilenen tavşanlar anemiktir, düşük hemoglobin ve kırmızı hücre sayısına sahiptir ve serum potasyumu yükselmiştir. Neoplaziler, interisitisyel nefritis ve nefrotoksisite oluşturur ve böbrek hastalığına neden olur.

Kreatinin

Kreatinin üre gibi bir nitrojen atık ürünüdür. Kandan böbreklere aktarılır ve idrar ile atılır. Kreatinin amino asit parçalanma ürünü değildir. Yoğunlukları böbrek hastalıklarının hemen başlangıcında hızla artar ve renal fonksiyon düzeldiğinde azalır. Kreatinin plazmada bozulur ve eski örneklerden (24 saatten fazla) elde edilen sonuçlar güvenilir değildir. Sefalosporinler kreatinini artırır iken bilirubin azalmasına neden olur.

Elektrolitler

Tavşanların kompleks sindirim fizyolojisi ve asit-baz bozukluklarını düzeltmek için böbrek kapasitesinin sınırlı olması, elektrolit

dengelessizlikleri için tavşanları önemli aday haline getirir. Sodyum ve potasyum gibi elektrolitlerin gıdalardaki yetersizliği tavşanların herbivor diyetlerinde olası değildir. Onun yerine elektrolit problemleri anormal kayıplarla oluşur. Tavşanlar kusmamakla birlikte, su ve elektrolit emilimi ve salgılanması sindirim hastalıklarından etkilenir. Eğer elektrolit ölçümü yapılabilir ise özellikle potasyum kritik olarak hasta tavşanlar için diagnostik çalışmanın önemli bir kısmını oluşturur.

Sodyum

Genelde sodyum konsantrasyonlarındaki değişimler total vücut sodyum içeriğine göre ekstraselüler sıvının osmolitesini gösterir. Artan kan sodyum konsantrasyonları (hipernatremi) su yokluğunu ya da düşük sodyumlu sıvı kaybını gösterir. Azalmış sodyum konsantrasyonları (hiponatremi) kronik böbrek yetmezliklerinde oluşur. Böbrek idrarı yoğunlaştırılmaz ve böbrek tübülleri boyunca hızlı idrar akışı etkili sodyum /potasyum değişimini önler.

Potasyum

Total vücut potasyumunun yaklaşık %95'i intraselülerdir. Bu nedenle kan örneklerinde ekstraselüler potasyum ölçülmesi hastanın potasyum durumunun gerçek görüntüsünü yansıtmaz. İnt-raselüler ve ekstraselüler potasyum düzeyleri arasındaki denge aldosteron, insülin ve kateşölinler tarafından düzenlenir ve kan pH'sından etkilenir. Aldosteron, potasyum böbrek atılımını uyarır. İnsülinin potasyumun hücre içine hareketini organize eder. Bu hormonların etkileri plazma potasyum konsantrasyonunda diyetle oluşturulan değişimleri önler. Anormal yüksek ya da düşük potasyum konsantrasyonları hücrelerin elektrik aktivitelerinin bozulmasına bağlı olarak yaşamı tehdit eden bir durum oluşturur. Yüksek kan potasyum konsantrasyonları kalp durmasına neden olabilir.

Kan potasyum düzeylerindeki değişimler yiyeceklerdeki miktarı, atılması ya da hücre membranlarında yeniden dağılımındaki değişimlere bağlı olabilir. Diğer türlerde hipoadrenokortisizm (Addisonun hastalığı) hücre membranlarında sodyum ve potasyum iyon değişimini azaltır ve artmış serum potasyum ve azalmış serum konsantrasyonları ile sonuçlanır. Hiperkalemi, böbrek hastalıklarından ya da dolaşım içine potasyumun büyük miktarlarda birakılmasına neden olan travmalar ile potasyumun idrardaki atılımının sonucudur. Asidoz, elektronöraliteyi sürdürmek için hücre membranlarında potasyumun yeniden dağılımına neden olur.

Düşük kan potasyumu kas zayıflığı ve depresyonu meydana getirebilir. Hipokalemi, diyet potasyum yetersizliğinin ya da gastrointestinal yoldan potasyum kaybının sonucu olabilir. Diüresis ya da potasyum olmayan intravenöz sıvıların verilmesi hipokalemi meydana getirebilir. Alkalosis hücre membranlarında potasyum ve sodyumun yeniden dağılımına neden olabilir ve hipokalemi ile sonuçlanır. Düşük potasyum konsantrasyonları yaygın değildir ve hiperlipidemi ya da hiperproteinemiye bağlı oluşur.

Düşük serum potasyum düzeyi, tavşanlarda kas zayıflığının belirtileri ile birlikte görülür. Etkilenen hayvanlar yemek yerler, fakat hareket edemezler. Hipokaleminin kas zayıflığının sebebi olup olmadığı bilinmemektedir.

Kalsiyum

Kalsiyum birçok vücut sistemi fonksiyonuna katılan temel bir elementtir. Gövdenin kalsiyumunun çoğu fosfatla birlikte kemikte

depolanır. Kalsiyum kemik ve dişlerin temel yapısal kısmıdır. Kas metabolizması, enzim aktivasyonu, kan pıhtılaşması ve osmoregülasyonun gerektiği hücre içi ve hücre dışı sıvılarda önemli bir katyondur. Kalsiyum iyonize, diğer anyonlara (özellikle fosfat) ve proteine bağlı (özellikle albümine) olmak üzere kanda üç formda bulunur. Kalsiyumun proteine bağlanma kapasitesi nedeniyle total serum kalsiyum konsantrasyonu, albümin konsantrasyonu ile oransaldır. İyonize kalsiyum, kanın fizyolojik aktif bileşenidir. Hipokalsemi hayatı tehdit eden bir durumdur. Çoğu türde ileri gebelikte ve süt verimi sırasında yüksek kalsiyum talebi vardır.

Tavşan diğer evcil türlerden farklı bir kalsiyum metabolizmasına sahiptir. Yiyeceklerdeki kalsiyum bağırsaklardan emilir. Total plazma değerleri diyetle alımı gösterir. Total kan kalsiyum düzeyleri daha yüksektir ve diğer türlere göre daha fazla değişim gösterir. Diğer türlerle karşılaştırıldığında tavşanların total kalsiyum serum düzeylerinin yüksek olması yanlış hiperkalsemi tanısı konulmasına neden olur. Parathyroid hormon (PTH) diğer hayvanlara benzeyen tarzda kalsiyum metabolizmasını düzenler. Plazma PTH düzeylerinde azalma daha yüksek plazma kalsiyum konsantrasyonu oluşturur. Böbrek kalsiyum düzenlemesinde önemli bir rol oynar. Kan düzeyleri yükseldiğinde kademeli kalsiyum atılımını sağlar. Kalsiyum, kalsiyum karbonat çöküntüsü formunda idrarla atılır.

Tavşanlarda total serum kalsiyum değerleri için yayınlanmış referans değerler arasında farklılıklar vardır. Laboratuvar tavşanlarında diyet kalsiyum miktarının artması ile elde edilen en üst kan düzeyleri 5,42 mmol/L (21,7 mg/dl) olarak belirtilmiştir. Laboratuvar tavşanları için farklı referans kaynaklarında 3.2-3,7 mmol/L arasındadır. Farklı diyetle beslenen pet tavşanlar için 3,0-4,2 mmol/L değerleri bildirilmiştir.

Total kan kalsiyum düzeyleri aynı zamanda yaş ve üreme durumundan etkilenir. Kalsiyum alımındaki artış erginlerde daha yüksek total plazma kalsiyum oranları oluşturur iken gençlerde bir değişim oluşmaz. Büyüyen tavşanlarda serum kalsiyum konsantrasyonu 3,5 mmol/L (14 mg/dl) olarak tespit edilmiştir. Kan kalsiyum düzeyleri gebelikte azalır.

Kalsiyumun proteine bağlanma özelliklerinden dolayı albümin düzeyleri total kalsiyum konsantrasyonunu etkiler. Albumin konsantrasyonları pet tavşanlarda farklılık gösterir ve beslenme tarzlarından etkilenir.

Kalsiyum durumunu doğru değerlendirmek için iyonize kalsiyum ölçülmelidir. Bir çalışmada, gebe olmayan dişi ve erkek tavşanlarda yapılan ölçümlerde iyonize kalsiyum düzeyleri 1,71±0,11 mmol/L olarak bulunmuştur. Başka bir çalışmada, iyonize kalsiyum değerleri 6,94±0,21 mg/dl (1,73±0,05 mmol/L) olarak belirtilmiştir.

Hipokalsemik tetani süt veren dişilerde bildirilmiştir. Hiperkalsemi tavşanlarda kronik böbrek yetmezliği ve bozulan kalsiyum atılımı ile birlikte görülür.

Fosfat

İnorganik fosfat birçok enzim sisteminde mevcuttur. Fosfat kemiğin büyük yapı taşlarından biri olduğu kadar karbonhidrat ve kas metabolizmasında da önemlidir. Fosfat diyetten elde edilir. Vitamin D ve PTH kalsiyumla benzer tarzda fosforun barsak emilimini et-

kiler: PTH, kalsiyumun böbrekler tarafından korunmasını ve fosfatın böbreklerden atılımını uyarır. Bağırsak içeriğinin pH'sı, kalsiyum ve magnezyum gibi katyonların mevcudiyeti, yiyeceklerdeki fosfatın yararlanılabilirliğini etkiler.

Fosfat metabolizmasındaki anormallikler karışıktır ve diğer faktörlerle birliktedir. Diğer türlerde yeme ve ekzersiz gibi fizyolojik aktiviteler serum fosfor konsantrasyonlarını azaltır. Anestezik ilaçlar, bikarbonat, parenteral glukoz, anabolik steroidler, diüretikler ve tetrasiklinler fosfat bağlayıcı maddelere örnek verilebilir. Fosfor, asit-baz dengesindeki değişimlere bağlı olarak hücre içi ve dışı alanlar arasında yer değiştirebilir. Hemoliz, eritrositlerden fosfat bırakılmasına ve yükselen değerlere neden olur.

Tavşanlarda serum fosfat konsantrasyonunun klinik ilişkisi hakkında az bilgi vardır. Tavşanın kanı çabuk pıhtılaşır ve iyi kalitede hemolize uğramamış örnek elde etmek zordur. Hiperfosfotemi, böbrek hastalıklarına bağlı olarak bozulan fosfor atılımından meydana gelir. Hipofosfotemi metabolik bozukluklar, bozulan bağırsak emilimi ya da diyetdeki yetersizlikten kaynaklanabilir (Tablo 8).

Parathroid Hormon (PTH)

PTH, kan kalsiyum düzeylerindeki düşme ve $1,25-(OH)_2D_3$ düşük serum düzeylerine cevap olarak parathroid bez tarafından salgılanır. Çabuk ve kısa süren cevabına bağlı olarak kalsiyumun dakika dakika düzenlenmesinden sorumludur. PTH, kalsiyumun bağırsak emilimini uyararak $25-OH-D$ 'nin aktif formu ($1,25-(OH)_2D_3$) dönüşümünü uyarır. PTH dolaşıma kalsiyum, fosfor ve magnezyum bırakılması için kemiğin osteoklastik çözünmesini uyarır. PTH böbreklerin kalsiyum tutmasını uyarır. Fakat fosfor için aynı gerçekleşmez.

Kemik mineral boşalması ile sonuçlanan kalsiyum metabolizma bozukluğunda PTH düzeyleri yükselir. Diyet kalsiyum yetersizliği ve kalsiyum emilim bozukluğu metabolik kemik hastalığı nedendir. Kalsiyum emilim yetersizliği D vitamini yetersizliğine bağlı olabilir. Bu durum tavşanlarda nadir görülür ve çok düşük kalsiyum düzeyleri ve bazı maddelerle kalsiyumun bağlanmasına bağlı olarak oluşabilir.

PTH ölçümü pet tavşanlarda diş hastalıklarının oluşumu, kemik kalitesi ve zayıf diş gelişimine bağlı olarak mümkün kemik hastalıkları araştırmasının bir bölümü olarak yapılır. Örnekler elde edildikten sonra ayrılmalı ve hemen dondurulmalı ve laboratuara donmuş durumda gönderilmelidir. Yeterli ve hemolize olmayan kandan 1-2 ml serum ya da plazma elde edilir. PTH kalsiyum düzeyine göre değiştiğinden sonucun değerlendirilmesi zorluk oluşturur. Diyet, yaş, gebelik, laktasyon ve günlük ritim, sonuçlarda fizyolojik değişimler oluşturabilir. Bir deneysel çalışmada, laboratuvar tavşanlarında PTH değerleri 59,6+41,2 pg/ml olarak bildirilmiştir. Bir başka çalışmada, dışarıda beslenen pet tavşanlarında 40,3+10,7 pg/ml değerleri ifade edilmiştir. Post-mortem muayenede karaciğer tümörü tespit edilen bir tavşanda 230 pg/ml'yi aşan yüksek değerler bulunmuştur.

Seroloji

Laboratuvar tavşanlarının ticari sağlık taramasının parçası olarak Encephalitozoon cuniculi, Toxoplasma gondii, myxomatosis, viral hemorajik hastalık ve Treponema paraluis-cuniculi serolojik testleri kullanılabilir. E. cuniculi antikor serolojik testi uveitis, paropleji

ya da vestibular bozukluklar gibi nörolojik hastalıkların ayırıcı tanısında yararlı olabilir. Doğal olarak infekte tavşanlarda serolojik ve histolojik testler ile organizma böbreklerde görülmeden önce antikor mevcudiyeti ile gösterilmiştir. İlk belirlenebilir antikorlardan sonra en az 8 haftaya kadar lezyonlar beyinde görülmez. Semptom gösteren hayvanlar seronegatif olmakla birlikte, belirti göstermeyen tavşanlar seropozitif olabilir. Bu nedenle seroloji E. cuniculi enfeksiyonu tanısında yalnızca bir rehber olarak kullanılır. Antikor düzeyleri yeni ve kronik enfeksiyonlar arasındaki ayırıcıdır. Eş zamanlı IgM ve IgG varlığı yeni enfeksiyonu ileri sürer.

İdrar Muayenesi

Tavşanlar alkali idrar çıkarır. İdrar pH'sı genellikle 8-8,2'dir. Tavşan idrarı, toplanan örneklerdeki çöküntü olarak görülen kalsiyum karbonat mevcudiyetine bağlı olarak bulanıktır. İştahsız, gebe, süt veren ya da genç tavşanlarda idrar açık görünümündedir. Normal idrar rengi soluk sarıdan, turuncu, kahverengi ya da kırmızıya değişir. Bitki porfirin pigmenti kırmızı renkli idrarın nedenidir ve mikroskop ya da idrar dipstick testleri ile idrardaki kandan ayırt edilir. Kalsiyum karbonat kristallerinin mevcudiyetine ilaveten oxalate ya da amonyum magnezyum fosfat kristalleri normal tavşan idrarında bulunabilir. Tavşan idrarının özgül ağırlığını mineral birikimlerinin mevcudiyetine bağlı olarak doğru değerlendirmek zordur. Bu yaklaşık 1.003-1.036'dır. Glukoz ve protein mevcuttur. Diğer türlerdeki gibi tavşan idrarı santrifüje edilir. Kristaller, kırmızı kan hücreleri, yangı hücreleri ve bakteriler, sedimentte muayene edilirler. Kültür ve antibiyogram, antibiyotik seçimi ve bakteriyel enfeksiyonu teyit için yapılır. Gram boyama ile boyanmış idrar sedimentinin muayenesi, içine sarı filament ile güçlü gram-pozitifliği ile oval olan E. cuniculi sporlarını açığa çıkarabilir. Ketonlar, iştahsız tavşanların idrarında belirlenebilir ve zayıf bir prognostik öneme sahiptir.

Dışkı Muayenesi

Tavşan iki tip dışkı oluşturur; sıkıştırılmış sindirilemeyen lifden oluşan sert kuru peletler, bakteri ve diğer mikroorganizmalardan zengin yumuşak kıvamlı sekotrof. Dışkı muayenesinde ilk adım toplanan dışkının hangi tip olduğunun belirlenmesidir. Kıvamı çok yumuşak olanı sahibi ishal olarak düşünebilir. Mikroskopik olarak bu iki tip dışkı tümü ile farklıdır. Sert dışkı bitki döküntülerinden sindirilmeyen parçaları içerir. Sekotrof materyali, büyük gram negatif basiller, *Bacteroides* spp., büyük metakromik boyanan basiller ve daha birçok mikroorganizmayı içinde barındırır. Bazı ishal tiplerinde sindirilebilir ve sindirilemeyen bitki materyallerinin karışımı tipik sekum mikroorganizmalarının yanısıra görülebilir. Bu, sindirilebilir ve sindirilemeyen gıda kısımlarını ayıran proksimal kolon bozukluğunu gösterir. Koksidiyoz oositleri ya da patojenik olmayan oxyurid, Passalurus ambiguus yumurtaları infekte tavşanların sert ve yumuşak dışkılarında bulunabilir. Koksidiyoz oositleri, tavşanların dışkısında büyük miktarlarda bulunabilen patojenik olmayan maya *Saccharomyces* ile karışabilir.

Clostridium spiroforme, enterotoksemiden ölen ya da ishal bulunan tavşanların dışkı sürüntülerinde görülen büyük gram-pozitif yarı yuvarlak spiral şekilli bakterilerdir. *Clostridium* spp. normal sekum florasında mevcuttur ve ölümden sonra üreyebilir. Pozitif tanı için organizmanın anaerobik kültürü ve toksin ispatı gerekir.

Clostridium piliforme, Tyzzer'in hastalığını oluşturan organizmadır ve dışkıda belirlenemez. Bu organizmanın belirlenmesi için bir PCR testi gerekir. *Escherichia coli*, tavşan sindirim yolunun normal bir üyesi değildir. Bazı hayvanlarda az oranda bulunabilir. Bağırsaklardaki patojenik suşlar, süt emen tavşan ishallerinden sorumlu olabilir.

Tüylerin Laboratuvar Muayenesi

Keçeleşmiş tüyler çıplak gözle görülebilen parazit etkenlerinin mevcudiyeti için gözle muayene edilmelidir. İyi büyütme ile *Cheyletiella* uyuz etkenleri deri akıntı ve kabuklarında görülebilir. Birkaç dakika sonra uyuz etkenleri büyütme ışığının ısıtması ile hareket edebilir. Kürk paraziti *Leporacarus gibbus*'un gelişim safhasındaki formları ve yumurtaları kıllarda gözle görülebilir. Onlar tüy shaftlarında yapışmış kalır ve ağır enfestasyonlarda kürke tuz ve biber yapısı verir. *L.gibbus* kürkte beyaz ya da açık renkli alanlarda özellikle tüyler ıslak ise daha rahat görülür.

Kılsız alanların derisine uygulanan asetat şeritin mikroskopik muayenesi *Chyletiella parasitovorax*'ı belirlemek için kullanılır. Bu parazitin tüm yaşam siklusu safhaları bu uygulama ile görülebilir. Fırçalanan deri, mikroskopik olarak muayene edilir. Pire, pire kiri, *C. Parasitovorax* ve *L. gibbus* düşük büyütmede kazıntı alınan deride görülebilir.

Trichogram, kıl dökülmesi oluşturan hastalıklar arasındaki ayırımı yararlıdır. Bu teknik için mümkün olduğunca deriye yakın kıl örneği alınır. Kıllar mikroskop lamı üzerine yerleştirilir. Kıl shaftını muayene etmeden önce bir damla mineral yağ uygulanır. Kıl shaftına yapışmış *L. Gibbus* yumurta ve parazitleri görülebilir. Bir lezyondan parçalanmış kıl shaftlarındaki mantar spor mevcudiyeti dermatophytosis'i gösterir.

Dermatophyte infeksiyonu, potasyum hidroksit ile eritilmiş döküntülerde mycelia ve ectothrix arthrospor'ların mevcudiyeti ile

gösterilir. Dermatophyte infeksiyonu genellikle ultraviyole ışığı altında florasan ışığı yaymayan *Trichophyton mentaprophytes*'e bağlıdır. *Microsporum canis* infeksiyonu Wood'un lambası altında florasan ışığı veren elma yeşili sporlara sahiptir.

Kabuklu lezyonların eksudatı uyuz etkenleri için muayene edilir. *Psoroptes cuniculi* normal kulak kanalında bulunmakla birlikte perineal katlanma bölgesi gibi vücudun diğer alanlarında da görülebilir. Yoğun kaşınma ve kabuklu lezyonlarla karakterize sarkoptik uyuz, deri kazıntısı ile tanımlanabilir. Koyu saha mikroskopisi tavşan sifilisini şüphelendiren kabuklu lezyonlarda *T. Cuniculi* organizmasını aramak için kullanılabilir. Bu organizma hareketli tirbüşonvari şekilli spirokeytdir. Lezyonlar burun, dudak, göz kapakları üzerinde ya da genital bölge ve anüs birleşiminde bulunur. Lezyonlar siteril serumla ıslatılmış bir sürüntü çubuğu ile aşındırılır. Lezyondan alınan örnek slide üzerine sürülür ve üzerine lamel konulur. Tavşanlardaki akıntılı deri lezyonlarının ayırıcı tanısı zordur ve biyopsi örneklerinin histopatolojik muayenesi gerekir.

Serebrospinal Sıvı

Serebrospinal sıvı diğer hayvanlardakine benzer tarzda tavşanların cisterna magna'sından toplanabilir. Bazı normal parametreler tabloda özetlenmiştir. Düşük glukoz konsantrasyonları (<56 mg/dl) purulent yangının göstergesidir (Tablo 9).

Tablo 9.
Serebrospinal Sıvı Değerleri (Varga, 2014)

Parametreler	Değerler
Glukoz	56-135 mg/dl
WBC	0-7 hücre/mm ³
Lenfosit	% 40-79
Monosit	% 21-60
Total Protein	16-66 mg/dl

BÖLÜM 6

SİNDİRİM YOLU BOZUKLUKLARI

Serhat ÖZSOY

Sindirim Yolu Bozuklukları

Digestive Tract Disorders

BÖLÜM HAKKINDA

Bu bölümde sindirim fiziolojisi, ishalin ayırıcı tanısı, gastrointestinal durgunluk ve trichobezoar, yağlı karaciğer hastalığı, mide ülseri, bağırsak hastalıklarında kullanılan ilaçlar, mide genişlemesi ve bağırsak tıkanıklığı, yabancı cisim operasyonu, sekotrofi bozuklukları, sekum durgunluğu, Dysautonomia, mucoïd enteropati, koksidiyoz, klostridyal enterotoksemi, koliform enteritis, Tyzzer'in hastalığı ve viral etkenler anlatılmaktadır.

Anahtar kelimeler: Gastrointestinal durgunluk, hepatik lipidosis, bağırsak tıkanıklığı, sekum durgunluğu, Dysautonomia, koksidiyoz, klostridium, Tyzzer'in hastalığı

ABOUT the CHAPTER

In this chapter, digestive physiology, differential diagnosis of diarrhea, gastrointestinal stasis and trichobezoar, fatty liver disease, gastric ulceration, medicine used in intestinal diseases, gastric dilatation and intestinal obstruction, foreign body operation, cecotrophy disorders, cecal stasis, Dysautonomia, mucoïd enteropathy, coccidiosis, clostridial enterotoxemia, coliform enteritis, Tyzzer's disease and viral agents are explained.

Keywords: Gastrointestinal stasis, hepatic lipidosis, intestinal obstruction, cecal stasis, Dysautonomia, coccidiosis, clostridium, Tyzzer's disease.

Sindirim Fiziolojisi

Tavşanlar, sindirim sistemi lifli gıda sindirmeye adapte olmuş herbivorlardır. Mide ve ince bağırsaklarda sindirim tek midelilerdekine benzer. Arka sindirim yoluna ulaşan gıdalar temel olarak mide ve ince bağırsak sindirim enzimleri ile parçalanamayan lifden ibarettir. Tavşanların sindirim yolu proksimal kolonda küçük parçalardan büyük parçaları ayırma kabiliyetine sahiptir. Küçük ve büyük sindirilmemiş parçalar karşı doğrultularda yönlendirilir. Sindirilmemiş lifin büyük parçaları distale gider ve sert dışkı peletleri olarak atılır. Küçük lif parçaları bakteriyel fermentasyona uğradıkları sekuma ters doğrultuda gönderilirler. Sekumdaki bakteriyel fermentasyon sonucu aminoasitler, vitaminler, enzimler, mikroorganizmalar ve uçucu yağ asitlerini içeren yumuşak kıvamlı bir içerik oluşur.

Tavşanın kolonu çift yönlü bir fonksiyona sahiptir. Günün çoğunluğunda kolon içeriği karıştırılır ve ayrılır, sindirilemeyen parçalar anüse doğru ve sindirilebilir parçalar sekuma doğru gönderilir. Periyodik olarak proksimal kolonun hareketi tümü ile değişir ve yumuşak kıvamlı içerik yumuşak dışkı peleti ya da sekotrof olarak atılmak üzere kolona yönlendirilir. Sekotrof üretimi günlük ritimi takip eder. Çoğu tavşan yedikten yaklaşık 4 saat sonra gece ve sabah süresince yumuşak dışkı oluşturur. Bu sekotroflar tavşan için ilave besin kaynağı olarak mide ve ince bağırsaklarda sindirilmek üzere anüsten yeniden alınır. Bağırsak içeriğinin yapısı, kas aktivitesi, geçiş zamanı, su ve elektrolit değişimi ile kolon boyunca geçen dışkının tipine bağlı olarak değişir. İçeriğin miktarı ve sindirim yolunda değişik miktarlardaki gaz, atılım fazına göre değişir. Sekumun şekli ve büyüklüğü günlük ritmi takip eder.

Proksimal kolonda içeriğin ayrılması kolon hareketi ve fonksiyonel anatomi ile sağlanır. Proksimal kolonun (haustra) duvarlarındaki kesecikler küçük parçaları tutar iken büyük parçalar lümeninde birikir. Haustral aktivite küçük parçaları sekuma doğru yönlendirir iken segmental aktivite anüse doğru büyük parçaları yönlendirir. Lagomorflar, büyük miktarda mukus bezine sahip olan *Fusos coli* olarak bilinen kolonun kassel segmentine adapte olmuştur. *Fusos coli*, kolon hareketliliği için bir öncü olarak etki yapar. O çok sayıda damar ve sinir ağı yapısına sahiptir. Hem otonomik sinir sistemi tarafından kontrol



Serhat Özsoy

İstanbul Üniversitesi-Cerrahpaşa, Veteriner Fakültesi, Yabancı Hayvan Hastalıkları ve Ekoloji Ana Bilim Dalı, İstanbul, Türkiye
E posta: serhatozsoy@yahoo.com

Bu bölümü alıntıla / Cite this chapter as:
Özsoy, S. (2023). Sindirim yolu bozuklukları. S. Özsoy (Ed.), *Tavşan Hastalıkları* içinde (s. 57-70). İstanbul: İÜC Yayınevi.



CC BY 4.0: Telif Hakkı ©Yazar(lar), "Bu derginin içeriği Creative Commons Atıf 4.0 Uluslararası lisansı altında lisanslanmıştır."

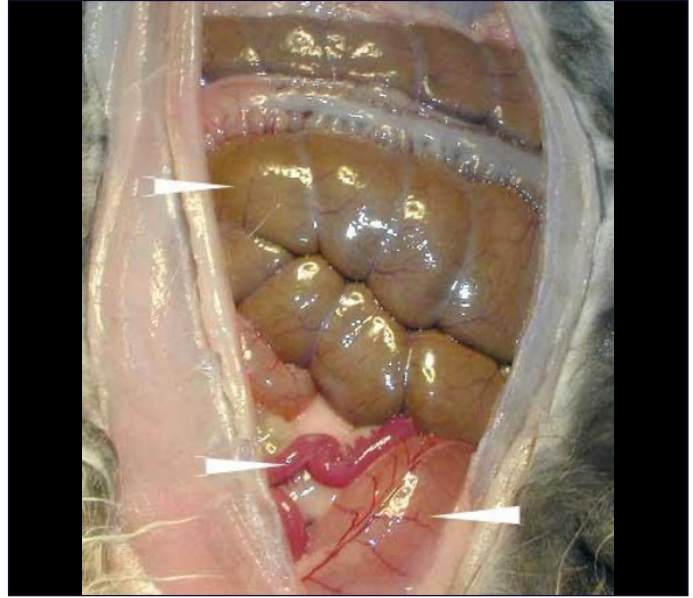Tavşan Hastalıkları

edilir hem de aldosterone ve prostoglandinler gibi hormon ve metabolitlerin etkisine maruz kalır. Sekotrof çıkarılması süresince haustral aktivite durur ve sekum materyali geniş kolon boyunca hızla hareket eder. *Fusus coli*'de materyal mukusla kaplanan pelet şekline dönüşür. Kolon boyunca yumuşak dışkının transit geçişi sert dışkıya göre 1,5-2,5 kere daha hızlıdır.

Sekumda, ince bağırsaklardan proksimal kolon yolu ile gelen su ve içerik ile beslenen bir karışık mikroflora ekosistemi bulunur. Su, karıştırma ve ayırma işlemleri süresince proksimal kolon içine salgılanır ve küçük parçalar ile birlikte sekum içine gönderilir. Su sekum duvarından emilir. Sekum içinde içeriğin kalma zamanı sekokolonik hareket ve içerik yapısından etkilenir. Sekum içindeki koşullar, bakteriyel fermentasyon ürünleri ve mikroflorayı besleyen besin miktarı ve tipinden etkilenir. Sekumdaki mikroorganizma dengesi sağlıklı hayvan için hayati öneme sahiptir. Sağlıklı mikroflora gıdayı yararlı bir şekilde sindirir. Sekum mikroflorasının dengesini bozan herhangi bir faktör patojenik bakteri üremesi ve hastalıkla sonuçlanma ihtimaline sahiptir (Tablo 10).

Resim 24.

Tavşanın Abdomen Organlarının Görünümü. Oklar Sekum, İdrar Kesesi ve Uterusu Gösteriyor (Lord, 2012).



Tablo 10.

Tavşanlarda İshalin Ayırıcı Tanısı (Varga, 2014)

Sendrom	insidensi	Sert dışkı	Sekatrof	Tavşanın durumu	Nedenleri
Yenmemiş normal Sekotroflar sahibine İshal gibi görünür	Yaygın	Sert dışkı peletleri	Normal Kıvam	İyi iştah	Obesite Diş hastalığı Arthritis Perineal dermatitis
Yenmemiş Sekatrof	Yaygın	Sert dışkı peletleri	Yumuşak sıvı Kıvam	İyi	Diyet değişimi Lif azlığı Sulu gıdalar Stres
Koksidiyoz	Erginlerde Nadirdir Gençlerde Yaygındır	ishal hacimli dışkıdan, kanamalı sıvı dışkıya değişir	Sert dışkıdan ayırt edilemez	Durumun şiddetine bağlı	Eimeria spp.
Mucoid Enteropati	Erginlerde nadirdir Stresle birlikte Gençlerde Sporadik	Normal sert dışkı yoktur karışmış yada üstünde mukus ve ishal Son safhada Dışkı yoktur	Anormal yumuşak sekotrof aralıklı mukus ve ishaller	İlk safhalarda yiyebilir Gazlı görünüm dış gıcırdatma iştahsızlığa ilerler	Açık değildir Dysautonomia
Sekum Dolgunluğu	Sporadik	Sert dışkı yokluğu Mukus Oluşabilir Sahibi ishal sanabilir	Daha geç safhada yoktur	Erken safhada az gıda alabilir	Ağrı ve stres Sekal durgunluk mucoid enteropatinin kısmıdır.
Enteritis	Tavşanlarda Nadirdir. Enteritis Bakteriyel Aşırı üreme Dengesizlik Oluşturulur Emen ve büyüyen yavrularda daha yaygındır	Normal sert dışkı yoktur sıvı ishal	Görülmez	İyi değildir İştahsız Lif isteyebilir	E.coli, clostridia, rotavirus gibi patojen ve antibiyotik bitki toksinleri ile oluşabilir
Enterotoksemi	Gençlerde Yaygın	Katransı sıvı dışkı Tavşan ishalden önce ölebilir	Görülmez	İyi değil hızlı ilerler şok gelişebilir	Clostridia türleri antibiyotikle oluşabilir
Kronik yangısel Hastalık	Nadir erginlerde	Büyük miktarda hacimli dışkı	sert dışkıdan ayırtamaz	iştahsızlık	Nedeni bilinmiyor immun aracı Kısırlaştırma Sonrası yapışma

Bağırsak Mikroflorası

Sekumda ince bağırsaklar yolu ile gelen su ve içerik ile beslenen karışık bir mikrofilora ekosistemi bulunur. Sekuma ulaşan içerik ve miktarındaki değişimler mikroorganizmaların dengesi üzerinde etkiye sahiptir. Aerobik ve anaerobik gram pozitif ve negatif rod, kok, filamentler, kokobasil ve spiroketler'den ibaret mikroflorada *Bacterioides* spp. çoğunluktadır. Aerobik filoraya ilaveten 74'ün üzerinde anaerobik bakteri suşu sekum mukozasından izole edilmiştir. Mikrobiyal flora *Clostridium* spp. gibi olası patojenlerin az miktarını içerebilir. Stres, sekum mikroflorası üzerinde etkiye sahiptir. Glukokortikoid düzeylerindeki artış koliform sayısını artırır; aerobik ve anaerobik bakteri oranını azaltır. Sağlıklı tavşanlarda sindirim yolunda yüksek sayıda anaerobik metakromatik bakteri ve protozoa mevcuttur. Mucoïd enteropati bulunan tavşanlarda bu bakteri ve protozoa sayısı düşer ve koliform bakterilerde artış olur.

Sekum mikroflorası sekum duvarından emilen uçucu yağ asitlerini sentezler. Anaerobik *Bacteroides* mikroorganizması, sekum epitelyumu için bir enerji kaynağı olarak kullanılan butiratın esas kaynağıdır. Sekum epitelyumu su ve elektrolit emilimi için adapte olmuştur. Butirat aynı zamanda, optimum 5,7-6,1 olan sekum pH'sının düzenlenmesinde önemlidir. Sekum pH'sındaki değişimler sekum mikroflorasını değiştirir ve bu da patojen üremesi ile sonuçlanır. Sekumdaki uçucu yağ asitlerinin oranları iştahı ve sindirim yolu hareketini etkiler. Sağlıklı tavşanlarda asetatlar propiyonat ve bütiratları takip eder. Düşük lifli diyetler asetat azalmasına ve propiyonat ile bütiratlarda artışa neden olur. Sekum bütiratındaki artış sindirim yolunun normal peristaltiğini durdurur.

Tavşan sindirim yolu mikroflorası hayvanın yaşı ve diyetine bağlı olarak değişir. Çayır ve ot yiyen tavşanlarda sağlıklı sindirim yolu filorası oluşacaktır. Küçük alanlarda tutulan çok sayıda tavşan suni diyetlerle beslendiklerinde bağırsak mikroflorası hızlı değişir, patojenler ürer ve enteritis gelişir.

Diyet

Diyeti kontrol etmeksizin tavşanlarda herhangi bir sindirim problemini düşünmek doğru değildir. Lif sindirimi sindirim yolundaki selülotik bakteri mevcudiyetine bağlıdır. Tavşanlarda sindirilebilirlik ince bağırsak ya da midedeki değil sekumdaki fermentasyon ve bakteri parçalanması ile ilgilidir. Sekum içindeki lifin bakteriyel fermentasyonu kimyasal yapısına ve parça büyüklüğüne bağlı olarak değişir. Örneğin, hemiselüloz lignine göre daha fazla sindirilebilir. Selülozun küçük parçaları nispeten daha büyük bakteri yapışma yüzeyine sahiptir ve daha büyük olanlarına göre daha çabuk sindirilir. Çok küçük parçalar (→0,5 mm) sekuma giremez ve sert dışkı içinde sindirilmeden atılır. Besleme değerine sahip olmakla birlikte sindirilemeyen lif diyetin temel kısmıdır. Çünkü o bakteriyel fermentasyon ile sekuma sıvı ve besin gönderen sindirim hareketini uyarır. Yetersiz sindirilebilir lif miktarı yavaş sindirim sistemi hareketine ve midedeki kıl ve içeriğin durgunlaşmasına neden olur. Proksimal kolonda azalan hareketlilik bağırsak içeriğinin ayrılmasını, sekuma sıvı ve içerik sağlanmasını azaltır. Fermente olabilir ve sindirilemeyen lifin her ikisinin azlığı sekum pH'sı, uçucu yağ asitlerinin dağılımı ve mikrobiyal flora dengesinde değişimlere yol açar. Mikroorganizma popülasyonundaki değişimler bağırsak patojenlerinin üremesine ortam sağlar. Bununla birlikte diyet lifinin düşük düzeyleri hastalık meydana getirmez ancak büyük hazırlayıcı bir faktördür. Ampisilin ile tedavi ya da koksidiyoz gibi faktörler patolojik hastalığa neden olabilir.

Sindirilemeyen (fermente olmayan) lif miktarı iştah üzerinde bir etkiye sahiptir. Yüksek düzeyli sindirilemeyen lif sekotrof sindirimi artırır, oysaki yüksek protein düzeyleri bunu azaltır. Sindirilemeyen gıdalar tavşanlar tarafından daha fazla tüketilir. Lignin, sekum bakterileri tarafından sindirilemez. Oysaki selüloz, hemiselüloz ve pektin sindirilir. Aşırı odunumsu materyal sekumda tutulma zamanını artırır ve sindirilebilirliği azaltır. Sekum durgunluğu oluşabilir.

Yaş ve Yetiştirme

Genç tavşanların özellikle de süt emme dönemindeki tavşanların sindirim bozuklukları ergin olanlardan çok farklıdır. Emen tavşanlarda mide pH'sı yaklaşık 5-6,5'dir. Erginlerde ise pH'nın sekotrofun sindirimi sırasındaki yükselmesi hariç tutulur ise mide pH'sı 1-2'dir. Emen tavşanların pH'sı sindirim yolu boyunca sağlıklı bakteri geçişine ve arka sindirim yolunda bakteri kolonizasyonuna izin vermez. Fakat aynı zamanda patojenlerin geçişine de izin vermez. Yaş ile *E. coli* patojenik suşlarına hassasiyet değişir. Üç haftalık olanlar 6 haftalık olanlara göre daha hassastırlar. Süt emme dönemi tavşanlar için stresli bir periyottur, sağlıklı sekum mikroflorası henüz gelişmemiştir ve genç tavşanlar hastalıklara hassastır.

Süt emmeden sonra sekumda amonyak düzeyleri diyet değişimi ile azalır. Sekum pH'sı uçucu yağ asit konsantrasyonlarının artması ile daha asidiktir. Uçucu yağ asiti oranları süttten gıda tüketimine geçme ile değişir. Tavşanlar katı gıda yemeye başlayana kadar propiyonat, valerat ve dallanmış zincirli yağ asitleri hakimiyeti vardır. Mikrobiyal flora uçucu yağ asitleri üretiminin farklılaşması ile birlikte değişir. *E. coli* patojenik suşları, *clostridium* spp, koksidiyoz ve rotavirüsler, süt emen tavşanların çevresinde mevcuttur. Süt emme döneminden sonra tavşanlar farklı bireylerle karışma, yolculuk, yiyecek ve yuva değişimleri ile strese uğrarlar. Stresin azaltılması ve yeterli oranda sindirilemeyen lif içeren gıdaların yenmesi bağırsak hastalıklarını önlemek için önemlidir.

Ergin pet tavşanlarda enfeksiyöz enteritis, genç tavşanlara göre nadirdir. Erginlerde gıdalar ile ilgili problemler daha yaygındır. Gıda değişimleri yenmemiş bırakılan yumuşak sekotrof üretimi ile sonuçlanır. Sekotrof, yataklıkta ya da tavşanın kuyruk altı bölgesine yapışmış olarak bulunur. Kokulu dışkı kitlesi sahibi tarafından yanlışlıkla ishal olarak yorumlanabilir.

Su ve Elektrolit Değişimi Üzerine Sindirim Hastalıklarının Etkisi

Su, elektrolit ve asit-baz denge bozuklukları sağlık üzerinde güçlü ve hızlı etkilere sahiptir. Su ve elektrolitler sindirim yolunda sürekli değişir. Tavşanlarda salgılanma ve emilim siklusunu etkileyen herhangi bir bozukluk sıvı ve elektrolit dengesini etkiler. Salya sürekli oluşturulur ve sert dışkı süresince su mide ve proksimal kolon içine salgılanır. Sonra distal kolon ve sekumdan geri emilir. Dehidrasyon, bağırsak hastalıkları süresince hızlı gelişir. Bağırsak tıkanıklığı oluşturan bozukluklar tıkanma alanının proksimalinde büyük miktarda sıvı birikimi ile sonuçlanır. Tersine sindirim yolu hareket azlığı mide içine suyun salgılanmasını azaltır ve içeriğin durgunlaşmasına neden olur. Gastrointestinal hareket azlığına bağlı dehidrasyon mide, sekum ve distal kolondan suyun emiliminin azalmasına bağlıdır. Mukus, potasyumdan zengindir. Tavşanlarda enteropatide büyük miktarlarda mukus oluşur. İshal hipokalemi ile sonuçlanabilir.

Sindirim yolu boyunca elektrolitlerin emilimi ve sekresyonu asit-baz durumundaki değişimlerden etkilenir. Tavşanlarda alkalosis su, sodyum ve klorid emilimini azaltır, aksine asidozis bikarbonat salınımını azaltır. Tavşanlarda iştahsızlık hızlı metabolik asidoza neden olur. Tavşan böbreğinin asit-baz dengesini düzeltme kabiliyeti sınırlıdır ve onlar asidoz ya da alkalosisin etkilerinden zarar görebilir. Asit-baz durumundaki değişimler proksimal kolonun kasılmasını, su salınımı ve sekumdan geri emilimini etkiler.

Bu nedenle tavşanlarda çoğu gastrointestinal hastalıkların tedavisinin hayati kısmı, etkili sıvı tedavisidir. Deri altı sıvı uygulaması kullanılmakla birlikte, intravenöz ya da intraosseous sıvı uygulaması çoğu olgular için gereklidir. Dehidrasyon ya da hipotansiyon bulunan hasta tavşanlarda periferel doku perfüzyonu şok ve hipovolemi ile azaldığı için deri altı uygulama emilim zayıf olduğundan uygun değildir.

Gastrointestinal Hareket Azlığı ve Trichobezoar (kıl yumakları)

Optimum gastrointestinal hareket sağlıklı sindirim yolu filorasının sürdürülmesi, elektrolit ve suyun emilimi ve gıdaların sindirimi için önemlidir. Tavşanlarda sindirim yolu hareketini birçok faktör etkiler. Azalan gastrointestinal hareket gıdaların mide ya da sekumda kalmasına, glukoz emiliminin bozulmasına, sekum mikroflorasına besin ve sıvı sağlanmasında azalmaya neden olur.

Yıllardır midede durgunlaşmış kıl (trichobezoar- kıl yumağı) ve gıda mevcudiyeti tavşanlarda hastalık sebebi olarak düşünülmüştür. Trichobezoar'ın pilorik tıkanıklık oluşturduğu düşünülür. İştahsızlık, ağırlık kaybı, dışkı çıkışının azalması, uyusukluk ve açlığa bağlı ölüm, trichobezoar mevcudiyetine bağlı oluşabilir. Düzenli taramanın aşırı tüy alınmasını engelleyebileceği ileri sürülmektedir. Can sıkıntısı, magnezyum ya da bakır yetersizliği, yetersiz protein alınması, kafeste tek yaşama, trichobezoar oluşumu için olası sebeplerdir. Tavşanların kusma yeteneğinin olmaması katkı yapıcı bir faktördür. Tedavi genellikle başarısızdır. Mide içeriğini kayganlaştırmak için parafinli sıvı verilmesi ve kıl yumağını enzimatik olarak çözmek için ananas suyu verilmesi tedavi amacı ile kullanılmıştır. Kıl yumağının operasyon ile uzaklaştırılması zayıf bir prognoza sahiptir. Kıl yumağı mevcudiyetinin yağlı karaciğer ve gebelik toksemisi ile ilişkili olduğu ileri sürülmüştür. Gıdalar içinde kıl mevcudiyeti normal bir bulgudur. Çünkü tavşanlar sürekli yalanırlar ve büyük miktarlarda kılı alırlar.

Ağrı, stres ve korku, gastrointestinal hareketi azaltır ve midede kıl birikmesine ve kıl yumağı oluşumuna neden olur. Fırtına, gece yakılan ateş, yırtıcı saldırıları ve cerrahi operasyonlar, sindirim yolu hareketini yavaşlatır. Eğer tedavi yapılmamış ise mide içeriği durgunlaşır ve trichobezoar oluşur.

Sindirim yolu hareketi yiyeceklerin sindirilemeyen lif içeriğinden etkilenir. Yüksek lif içeren diyetler kıl yumağı oluşumunu önleyici etki yaparlar. Tavşanlar düşük lif diyeti ile beslendiklerinde mide durgunluğu ve trichobezoar oluşumu için büyük risk oluşur. Yavaş sindirim hareketi olan tavşanlar lif içeren gıdalar yemek isterler, ot ve çayırcı tercih ederler. Post operatif sindirim yolu durdunluğu riski bulunan tavşanlar için lezzetli sindirilemeyen lif yenmesi önemlidir. Taze çayırcı tavşanlar için en çok tercih edilen lif kaynağıdır (Irlbeck, 2001).

Yavaş sindirim yolu hareketi yalnızca kıl yumağı gelişimine neden olmaz, aynı zamanda mide ve sekumda durgunlaşma ve gaz birikimi olur. Ağrı oluşturan organ genişlemesi sindirim yolu hareketi

durgunluğunu daha da artırır ve kateşölatin bırakılmasını uyarır. Mide ülseri oluşabilir. Su ve elektrolitlerin emilim ve salgılanmasının değişimi dehidrasyona neden olur. Gıda alımının azalması enerji yetersizliğine neden olur. Bu durum yağlı karaciğerden ve yağ dokularından serbest yağ asitlerinin bırakılmasını uyarır. Ketoasidoz ve yağlı karaciğer hastalığı meydana gelir. Karaciğer yağlanmasına bağlı karaciğer yetmezliği, tedavi edilmeyen gastrointestinal durgunluğun son noktasıdır.

Azalan gıda alımı ve proksimal kolonun hareket azlığı sekum mikroflorası için gerekli olan kullanılabilir sindirim içeriği miktarını azaltır. Sekum fermentasyonundaki değişimler uçucu yağ asit üretimi ve sekum pH'sında değişimlere neden olur. Sekum mikroflora dengesi, clostridium spp. gibi patojenik bakterilerin çoğalması ile değişir.

İştahsızlık ve Yağlı Karaciğer Hastalığı

Hangi sebeple olursa olsun iştahsızlık, yağlı karaciğer hastalığı ve karaciğer yetmezliğinden bir tavşanın ölümü ile sonuçlanabilen olaylar zincirinin başlatıcısı olabilir. Tavşanlar herbivordurlar ve karbonhidrat metabolizmaları karnivorlardan farklıdır. Gıdaların hareketi ve saklanması endokrin kontrolü karnivorlar kadar herbivordurlarda önemli değildir. Herbivordurlar insülin yokluğuna karnivorlardan daha kolay dayanırlar.

Tavşanlarda glukoz ve laktatlar, midede fermentasyon periyodu süresince sekotroflar içinde oluşturulur ve ince bağırsaklarda sekotrofların sindirimi süresince emilir. Amilaz, sekum filorası tarafından sentezlenir ve sekotroflar içinde mevcuttur. Uçucu yağ asitleri en büyük enerji kaynağıdır ve tavşanlarda enerji gereksiniminin %40'ını sağlar. Onlar, sekotrofun sindirimi süresince sindirim yolundan ve bakteriyel fermentasyon yolu ile oluşturuldukları sekumdan emilirler. Sindirim yolundan uçucu yağ asitlerinin emilimi yumuşak ve sert dışkı çıkışı ile değişir ve sindirim yolu hareketinden emilir. Lipidler gıdalardan emilir ve karaciğerde serbest yağ asitlerinin endojen sentezinden üretilir.

İştahsızlık dönemi süresince sindirim yolundan glukoz emilimi düşer ve sekum mikroflorasının ürettiği uçucu yağ asitleri azalır. Glukozdaki düşme ve glukojenik yağ asitleri emilimi, hipoglise-miye neden olur ve yağ dokudan serbest yağ asitlerinin hareketini ve yağ erimesini uyarır. Serbest yağ asitleri bir enerji kaynağı olarak metabolize olmak için karaciğere aktarılır. Keton cisimciği üretimi doku metabolizmasını aştığında ketoasidozis oluşur. Tavşanlar asidozisi düzeltmek için etkili metabolik yola sahip değildir ve onun etkilerine hassastırlar. Serbest yağ asitlerinin artan mobilizasyon periyodu süresince diğer dokulara yağ nakli ile sonuçlanan metabolik yolu bozan karaciğerde bir dar boğaz gelişir. Hepatositlerde yağ birikimi, cholestasis, karaciğer yetmezliği ve ölüme neden olur. Hepatositlerde trigliserit birikimi nedeniyle şişman tavşanlarda çoğunlukla hepatik lipidoz gelişir.

Obesite, Gebelik Toksemisi ve Yağlı Karaciğer Hastalığı

Tavşanlarda uzun süren iştahsızlık oluşturan herhangi bir bozukluk karaciğerin yağlı infiltrasyonu ile sonuçlanabilir. Özellikle aşırı kilolu olan tavşanlarda stres yağ metabolizmasını değiştirir. Yüksek yağlı yiyecekler yağlı karaciğer hastalığı riskini artırır. Obesite, pet tavşanlarda büyük bir problemdir. Bu hayvanlar iştahsız olurlar ise yağlı karaciğere sahip olduklarından hızlı yağlı karaciğer hastalığı gelişir. Herhangi bir operasyon yapılan obez tavşan-

larda ağrı, stres ve yiyecek kısıtlaması yağlı karaciğer hastalığı riskini artırır. Yağlı karaciğerli tavşanlarda glukoz gereksinimleri yüksek olduğunda erken süt verimi ve geç gebelik döneminde ketosis (gebelik toksemisi) gelişir. Sağlıklı gebe tavşanlar gebeliğin 24.-30. günleri arasında insülin direnci periyodu gösterir. Glukoz ve serbest yağ asitlerinin karaciğerde artışı gebe tavşanlarda azalır ve arteriyel hiperglisemiye neden olur. Bu nedenle uterusda daha fazla glukoz kullanılabilir.

Gebe dişiler iştahsızlığın etkilerine hassastır ve kan glukozundaki düşüş yağ dokudan karaciğere yağ asiti naklini uyarır. Gebelik toksemisinin tedavisi başarılı değildir. Temel tedavi prensipleri fetüs ile ilgili komplikasyonlardan ayrı olarak yağlı karaciğer hastalığı tedavisine yöneliktir. Gebelik toksemisi, yüksek lifli gıdaların yedirilmesi ve dişi gebelerin zayıf tutulması ile önlenir.

Gastrointestinal Hareket Azlığının Tanısı, Tedavisi ve Yağlı Karaciğer Hastalığının Önlenmesi

Yağlı karaciğer hastalığı iştahsız tavşanlarda hızlı tedavi ve besin desteği ile birlikte pozitif enerji dengesinin sürdürülmesi ile önlenir. Tavşan sahiplerine dışkı çıkışı azlığı ve iştahsızlığın bulunduğu tavşanlarda durumun ölümcül olabileceğini ve yemeyen tavşanlarının hemen yedirilmesi gerektiğini anlatmak çok önemlidir. Hospitalizasyon ve yoğun bakım gereklidir.

İştahsızlık ve gastrointestinal hareket azlığı, diğ hastalıkları ve yeni geçirilen operasyon gibi altında yatan sebebe bağlı olarak birçok farklı tanıyı içerir. Gastrointestinal hareket azlığının başlangıcı sinsi olabilir ve iştahsız tavşanlar uygun bir alarm verir. İştahın ve dışkı çıkışının azalması erken uyarı belirtisidir. Hastalığın ilerlemesi ile tavşan tamamen iştahsız ve keyifsiz olur. Kambur bir durumda kafesin bir köşesinde saatlerce oturur pozisyonda kalır. Etkilenen tavşanlar kendilerini taramazlar ve çevreleri ile ilgisizdirler. Tavşan klinik olarak dehidredir. Yağlı karaciğer hastalığı gelişimi ile ilgili bir belirti yoktur. Fakat etkilenmiş hayvanlar keyifsiz ve reaksiyonsuzdur. En son safhada tamamen iştahsız ve dengesizdir. Hiperglisemi oluşur. Ölüm karaciğer ve böbrek yetmezliği-ne bağlıdır (Resim 25-27).

Gastrointestinal hareket azlığı tanısı klinik geçmiş ve muayene göre yapılır. Radyografi ile tespit edilebilir. Dışkı çıkışı tamamen durur ve özellikle hastalığın geç dönemlerinde sıkışmış mide, kaburgaların arkasında sertleşmiş bir kitle olarak hissedilir. Kan tahlili prognostik işaretleri ileri sürer ve sıvı tedavisi seçimine ve ayırıcı tanıya yardım eder. Erken safhada hipoglisemi bulunabilir. Bu durum intravenöz, deri altı ya da ağız yolu ile glikoz verilerek tedavi edilebilir. Bazı tavşanlar hastalığın erken safhasında ağrı ve stres ile birlikte hiperglisemiye sahip olabilirler. PCV'nin %40-45'i aşması dehidrasyonu gösterir. Prerenal azotemi, gastrointestinal durgunluk ve dehidrasyon ile birlikte yaygın görülür. Kan üre ve kreatinin düzeyleri belirgin derecede yükselir. Daha önce yağlı karaciğer hastalığı tespit edilmiş ise böbreğin yağlı infiltrasyonu, karaciğer ve böbrek yetmezliği oluşur. Bu safhada farklı biyokimya sonuçları elde edilebilir.

Gastrointestinal hareket azlığını, iştahı ve elektrolit dengesizliği düzeltmek, dehidrasyonu gidermek, mide boşalmasını uyararak sıkışmış kıl ve gıdayı kayganlaştırmak ve yumuşatmak tedavi yapılaması gerekli olanlardır. Besin desteği, yağlı karaciğerin gelişimini önlemek için önemlidir. Durgun sindirim yolu bölümlerinde

biriken gaz gerilme ve ağrıya neden olur ve analjezikler her zaman kullanılmalıdır.

Gıda, gastrointestinal hareket azlığı tedavisinin anahtar kısmıdır ve besin desteği yağlı karaciğer hastalığının gelişimini önler. Tüm iştahsız tavşanlar yemeleri için cesaretlendirilmelidir. Eğer yemezler ya da yiyemezler ise yardımla yedirilmelidirler. Yağlı karaciğer hastalığı, iştahsız herhangi bir tavşanda gelişebilir. Bununla birlikte obez, gebe ve süt verenlerde risk daha fazladır. Taze çayır, karahindiba, elma, havuç ve bahar yeşillikleri gibi iştah uyaran meyve ve sebzeler verilmelidir. İyi kaliteli ot, iştahı uyararak, stresi azaltmak ve güvende hissetmeyi sağlamak için önemlidir. Çayır ve ot, sindirim hareketini uyararak için önemli olan sindirilemeyen uzun parçalar sağlar. Köpek havlaması ve yırtıcı tehditinden uzak ve sessiz çevre önemlidir. Başlangıçta (24 saatten az) analjezi ve lezzetli lif içeren gıdalar, hastalığın ilerlemesini önlemek ve sindirim yolu hareketini uyararak için yeterli olabilir. Daha sonraki dönemde enjektör ile beslemek, su ve elektrolit sağlamak ve katılaşmış mide içeriğini kayganlaştırmak ve yumuşatmak, su ve kalori sağlamak için gereklidir. Bu amaçla birkaç özel ticari destek gıdası kullanılabilir. Ezilmiş sebzeler ve bebek marmaları enjektör ile verilebilir ve bunlar kolay sindirilebilir enerji kaynaklarıdır, ancak yeterli lif sağlamazlar. Fermente olabilir lif kaynağı sekum bakterilerine besin sağlamak için önemlidir. Sindirilemeyen lifli gıdayı büyük parçalar nedeni ile enjektör ile vermek zor olabilir. Enjektörü tıkamayan parça büyüklüğünde öğütülmüş lifli gıdalar sekuma gitmek için yeterince küçüktür ve sindirim yolu üzerindeki uyarıcı etkisini kaybeder. Nasogastrik tüple besleme inatçı olgularda son çare olarak gerekli olabilir. Fakat nasogastrik tüpler zarar verici olabilir. Onlar kolay tıkanır ve yakalık uygulamak gerekir. Yakalığın tavşanlar için stres oluşturduğu kanıtlanmıştır. Faringostomi tüpleri daha pratiktir ve kedilerdekine benzer şekilde yerleştirilir. Onlar daha geniştir ve tıkanma ihtimalleri azdır. Ancak yine de yeterli fibröz gıda geçirmek zor olabilir. Faringostomi tüpü uygulaması giriş alanında apse oluşturma riskine sahiptir. Besleme tüplerinin hepsi bazı dezavantajlara sahiptir. Onlar sindirim yolu hareketini ilerletecek gıdayı taşımazlar. Diğ aşındırması sağlamazlar.

Ananas suyu ya da eritici enzimler kıl yumağı için tedavi edici olarak önerilmiştir. Ananas suyunun başarısı kıl yumağını yumuşatan ve mideden geçişine yardım eden sıvının mideye girişine bağlıdır. Sıvı parafin durgun mide içeriğini yumuşatmak ve yağlamak için kullanılır.

Hareket uyarıcıları gastrointestinal hareketi ilerletmede etkilidirler. Cisapride gastrointestinal hareket azlığı için çok etkilidir. İnsanlarda ters ilaç etkileri mevcuttur. Metaclopramide alternatif bir tedavidir ve cisaprid'e göre az etkilidir. Atropin ve opioid analjezikler, metaclopramide'nin etkisini antagoneze edebilirler (Lord, 2012).

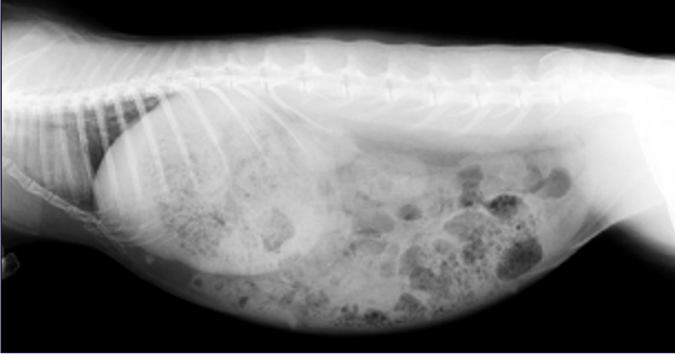
Sıvı tedavisi gastrointestinal hareket azlığının geç safhalarında kullanılır. Eğer klinik dehidrasyon yoksa ağızdan ya da deri altı sıvılar yeterli olabilir. Dehidrasyon belirtileri mevcut ise intravenöz ya da intraosseous uygulama gerekir (Tablo 11).

Mide Ülseri

Mide ülserleri ölüm öncesi özellikle iştahsız olan tavşanlarda yaygın bir post-mortem bulgudur. Bir çalışmada, 1000 post mortem muayenede %7,3 oranında mide mukozasında ülser bulunduğu bildirilmiştir. Ülserlerin çoğu fundus alanında bulunmuştur. Tavşanların %2'sinde ülserler pilorik alanda idi ve çoğunda delinme mevcut idi (Resim 28).

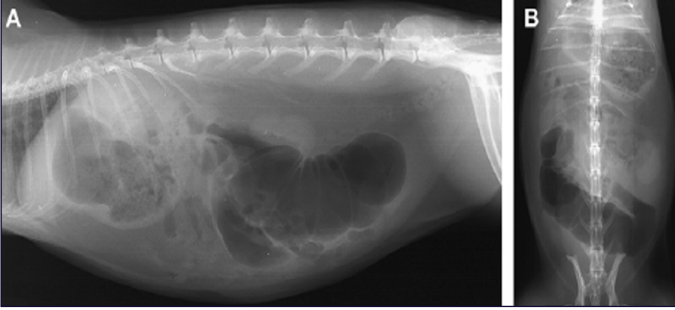Resim 25.

Bir Tavşanın Sindirim Yolunun Normal Radyografik Görünümü. Midede Gıda ve az Miktarda Gaz ve Bağırsaklarda Az Miktarda Gaz Görülüyor (Harcourt-Brown, 2007).



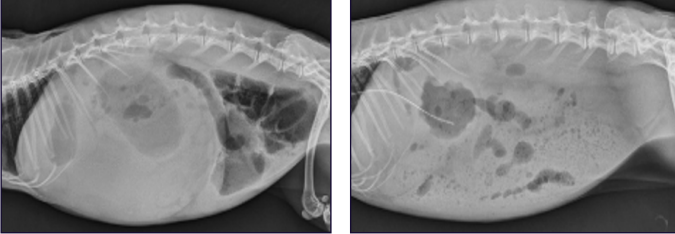
Resim 26.

Bir Tavşanda Midede ve Sekumda Gaz ve Genişleme Görülüyor. Gastro-İntestinal Durgunluk Mevcut (Harcourt-Brown, 2007).



Resim 27.

Soldaki Resimde Midede Gaz ve Sıvı ile Genişleme Mevcut. Sekum ve Kalın Bağırsaklarda Gaz ile Genişleme Mevcut. İntravenöz Sıvı ve İlaç Tedavisinden Sonra Mide Hacmi ve Gaz Miktarında Azalma Görülüyor. Mide Hacmini Azaltmak ve Beslemek İçin Nasogastrik Sonda Uygulanmış (Harcourt-Brown, 2007).

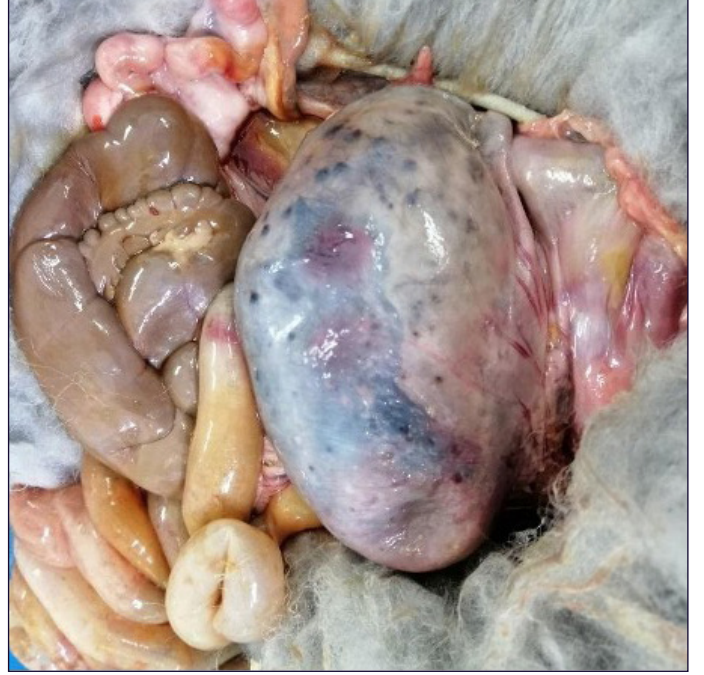

Tavşanlar kusamazlar ve bu nedenle kedi ve köpeklerdeki gibi gastritisi belirlemek zordur. Mide ülserlerinin spesifik klinik belirtisi yoktur. İştahsız tavşanlar sıklıkla diğer sebeplerden ağrı duyarlar. Tavşanlar kedi, köpek, rat ve guinea pig'ler ile karşılaştırıldığında yüksek düzeylerde mide asiti ve pepsin salgılarına ve mide pH'sı üzerine anti-ülser ilaçların etkileri mevcuttur.

Omeprozole teorik olarak ranitidine göre daha etkilidir. Bunlar asit salgılanmasını azaltır ve yemek sonrası pH'yı artırır. Omeprozole insanlarda intravenöz ve kapsül formunda kullanılır. Ranitidine oral şurup olarak kullanılır. Ranitidine aynı zamanda bir prokinetik olarak ek avantajı sahiptir.

Resim 28.

Sindirim Sistemi Problemi Yaşayan Bir Tavşanda Nekropside Midede Muhtelif Ülser Odakları Görülüyor



Tablo 11.

Tavşanlarda Bağırsak Hastalıklarının Tedavisinde Kullanılan İlaçların Özellikleri ve Dozları (Varga, 2014)

İlaç	Doz	Yorum
Prokinetikler		
Metaclopramide	0,5 mg/kg SC	Mide boşalmasını ve GI hareketi uyarır.
Cisapride	günde 2 kez	Tavşanlarda etkilidir.
Ranitidine	0,5 mg/kg SC	Yan etkileri nedeni ile kullanılmaz
Domperidone	günde 2 kez	
	PO günde 3 kez	
	PO günde 3 kez	
Narkotik analjezikler		
Fentanyl/ fluanisone	0,2-0,3 ml/kg İM tek doz	Sindirim bozuklukları ile oluşan abdominal ağrı tedavisi için analjezi sağlar
Buprenorphine	0,03 mg/kg SC günde iki kez	Sedasyonsuz analjezi sağlar. Fentanyl/Fluanisone 'e göre daha uzun etkili ancak daha az güçlüdür.
NSAİ ilaçlar		
Carprofen	3 mg/kg	NSAİi abdominal ağrı tedavisi için kullanılır
Meloksikam	100µg(1 damla)	
Ketoprofen ve flunixin kullanılır	Günde iki kez	Carprofen zayıf bir cyclooxygenase durdurucu. Prostaglandin sentezi ile çatışmaz. Prostaglandinler yumuşak dışkı üretimini uyarır.
Ülser tedavi edici ilaçlar		
Ranitidine	2 mg/kg IV yada 5 mg/kg PO	Tavşanlarda mide ülseri stres ve GI hareket azlığı ile oluşur. Diğer türlerde mide ülseri NSAİi kullanımı ile oluşur.

Tablo 11.

Tavşanlarda Bağırsak Hastalıklarının Tedavisinde Kullanılan İlaçların Özellikleri ve Dozları (Varga, 2014) (devamı)

İlaç	Doz	Yorum
Antibiyotikler		
Trimethoprim/sulpha	40 mg/kg PO günde iki kez	Güvenli oral antibiyotiktir. E.coli gibi
Metronidazole	40 mg/kg PO günde iki kez	Bağırsak patojenlerine karşı kullanılır.
Cholestyramine Sıvı parafin	0.5g/kg günde iki kez 1-2 mg/kg günde iki kez	Koksidiyoza karşı etkilidir. Clostridium spp'ye karşı etkilidir. Enterotoksemi için tedavi seçeneğidir. Enterotoksinleri bağlar. Enterotoksemi tedavisinde kullanılır. Enterotoksemi geliştiğinde profilaktik olarak kullanılır. Sekum ve mide içeriğini yumuşatır. Kolay aspire edildiğinden gıda ile karıştırılarak verilmelidir.
Probiyotikler		
		Koruyucu ve tedavi edici olarak kullanılır. Sindirim yolundan karaciğere infeksiyon yayılım riskini azaltır ve sağlıklı sindirim yolu florasını cesaretlendirir. Ağız yolundan antibiyotik ile inaktive olurlar.
Sıvı desteği		
Ağızdan	10 ml/kg	Su ve elektrolit sağlama
Deri altı	Her 2-3 saatte bir	yanında mide içeriğini yumuşatmaya yardım eder
İntarvenöz	10 ml/kg	
	Dekstroz ya da	Deri altı sıvılar dehidre olmayan hayvanlarda kullanılır.
	Laktatlı ringer	Zayıf doku perfüzyonlu dehidre hastalarda İV tedavi tercih edilir
	10-15 ml/kg/saat	Acil PCV, glukoz, üre ve elektrolit değerlendirme avantaj sağlar. Stres tavşanlarda oligüri oluşturur. İv sıvı tedavisini kolaylaştırmak ve stres düzeyini azaltmak için sedasyon ve aneljezi kullanılabilir.

Tablo 11.

Tavşanlarda Bağırsak Hastalıklarının Tedavisinde Kullanılan İlaçların Özellikleri ve Dozları (Varga, 2014) (devamı)

İlaç	Doz	Yorum
Besin desteği		
Ot	İyi kaliteli ot, taze	Ot/çayır sindirim yolunu uyaran sindirilmeyen lif sağlar
Çayır	çayır	
Lezzetli gıda	ve lezzetli yiyecekler	Karahindiba, bahar yeşillikleri, rendelenmiş havuç. Bu gıda sindirilebilir ve sindirilmeyen lif içerir. İştahsız tavşanlar için iyi bir alternatiftir.
Destek gıdalar		Bebek gıdaları bir enerji kaynağı olarak
Bebek gıdaları	20 ml/kg günde 4 kez	ince bağırsaklardan emilen karbonhidrat sağlar. Yağlı karaciğer hastalığı gelişimi-engeller. Bunlar kısa süreli destek sağlar.
(yalnızca meyva ve sebze tadı uygundur, et yada süt temelli ürünler kullanılmaz)	yada daha az miktar verilir. bebek gıdaları 10 ml/kg	Ezilmiş yada püre halinde
Sıkıştırılmış gıda	sıvı, her 2-3 saatte bir	Ezilmiş lif sekum bakterileri için alt yapı oluşturur. Sindirim hareketini uyarır.
Vitamin C	50-100 mg/kg	Vitamin C rezervleri stresle tükenir
Anabolik steroidler	2 mg/kg (nandrolone)	Anabolik steroidler iştahı uyarabilirler
Kortikosteroidler		
Prednisolon	0.5-2 mg/kg PİM,	İmmün aracı olan kronik ishallerde
Deksametazon	SC	uzun süreli kullanılabilir.
Betametazon	1-3 mg/kg İM, İV 0.1 mg/kg İV	Tek injeksiyon akut enterotoksemi olgularında şoka karşı kullanılır.

Mide Genişlemesi ve Bağırsak Tıkanıklığı

Pet tavşanlarda mide genişlemesi bazı sindirim yolu tıkanma tipleri ile oluşur. Tavşanlar sürekli salya salgılar ve kusamaz. Böylece sıvı midede toplanır ve içerik sindirim yolu boyunca geçemezse mide hızla genişler. İlave genişleme oluşturan gaz gelişir. Sıvı ve gaz ile genişlemiş olan tıkanmanın proksimalindeki mide ve bağırsak tipik radyolojik görünüm verir (Resim 29). Yabancı cisimler, saç keçe-leri ile sıkışmış peletler, tam kurumuş bakliyat, halı parçaları, lif ya da diğer küçük maddeleri içerir. İnce bağırsaklar genellikle tıkanma alanıdır. Bununla birlikte piloric tıkanma oluşabilir. Tüy dökme döneminde büyük tüy öbekleri özellikle metatarsusun plantarında birikebilir ve taranma ile alınabilir. Bu kıl kümeleri daha çok angora ve kabarık cüce lop tavşanlarında görülür. Ancak diğer tavşan türlerinde de görülebilir. Dış problemi olan tavşanlar bağırsak tıkanmalarına daha yatkındırlar. İnsizor dış problemi olan tavşanlar tüyleri dışarı yeterince çekemezler ve büyük keçeler oluşur. Taranma zorluğu bulunan tavşan sahipleri, bu keçeleri izlemeleri ve uzaklaştırmaları için bilgilendirilmelidir (Lichtenberger vd., 2010).

Kurumuş keçi boynuzu tohumları, bezelye ve mısır, ince bağırsakların tıkanması için uygun büyüklüktedir. Bunlar tavşan gıdalarında olmamalıdır. Dış problemi olan tavşanlar bunları tümüyle yutarlar.

Bağırsak duvarındaki tümör ya da yangısel lezyonlar sindirim yolundaki herhangi bir alanı tıkayabilir. Bağırsak dışında omentumdaki tümörler, yapışmalar, parazit kistleri, tıkanma meydana getirebilir. Semptomların şiddeti ve hastalığın yönü tıkanma alanı ile ilişkilidir. İnce bağırsaklarda tam tıkanmanın başlaması hızlıdır ve tıkanma ortadan kaldırılmadıkça ölümcüldür. Bazen yabancı cisim ince bağırsak boyunca hareket edebilir ve tıkayıcı madde kalın bağırsaklara geçtiğinde tıkanma problemi sonlanır. Bu durum karın ağrısı ve iştahsızlık oluşturur. Tıkanıklığın gelişimi radyografi ile ince bağırsaklardaki gaz gölgeleri ile izlenebilir. İliosekal kapak, olası bağırsak tıkanma alanıdır. Bağırsak lenfomasının sekum içine kolonun invaginasyonuna katkıda bulunduğu bildirilmiştir. Kolon tıkanması günler süren daha uzun bir zaman alır. Kalın bağırsakların tıkanması, ince bağırsaklarda olduğu gibi alınan yabancı cisimlerle meydana getirilmez. Tümörler, yapışmalar ve sıkışmış sekum içeriği kolonu tıkayabilir (Kayla Hasse vd., 2019).

Bu patolojinin görünümü tavşana şişkinlik veren sıvı ve gaz ile şiddetli mide genişlemesidir. Etkilenen tavşanlar tamamen iştahsız, hareketsiz ve şokta. Genişlemiş mide özellikle karının sol tarafında abdomenin ön tarafında elle muayene edilebilir. Ek olarak karın genişlemiş ve timpanik hissedilebilir ya da eğer bağırsak yırtılmış ise hamurumsu bir kıvam vardır. Elektrolit dengesizliği farklı belirtiler meydana getirir. Kas spazmı, körlük ve konvülsyonlar uç safhada oluşabilir. Abdominal röntgen tanıya yardımcıdır. Çok fazla genişlemiş midenin abdomenin anterior yarımını tıkadığı görülebilir, bu solunum ve dolaşım fonksiyonunu bozar. Gaz gölgeleri tıkanmanın proksimalindeki ince bağırsaklarda görülebilir.

Hızlı tedavi ağırlı ve stresli bu bozukluğu gidermek için gereklidir. Midenin acil dekompresyonu ve analjezi esastır (Resim 30). Mide tüpü uygulayarak sıvı ve gaz dekomprese edilir. Çoğunlukla mide tüpü kıl ile tıkanır. Temizlenir ve yeniden pozisyonlandırılır. Çoğu olguda bağırsaktaki bozukluk hızlı bir şekilde durumu kötüleştirir ve 12 saat içinde ölüm oluşur. İnce bağırsaklar boyunca kolon içine yabancı cismin geçme şansı azdır. Hareket uyarıcıları bu uygulamaya yardım eder. Eğer sindirim yolu tam tıkanır ise bağırsak yırtılması olabilir. Eğer erken müdahale edilir ve operasyon hızlı gerçekleştirilir ise başarılı olunur. Tavşanlarda enterotomi ile birlikte yaşamı tehdit eden diğer problemler vardı. Bunlar yüksek riskli anestezi, dar intestinal lümen, yumuşak yaralanabilir dokular, küçük omentum, yapışma oluşma meyili, su ve elektrolit dengesizliği, postoperatif ileus, infeksiyon ve sindirim yolu daralmasına bağlı oluşan tekrar riskidir. Uzun tüylü ve dış problemi olan tavşanlar operasyondan sonra hayatta kalsalar bile hala riske sahiptirler (Harcourt-Brown, 2007).

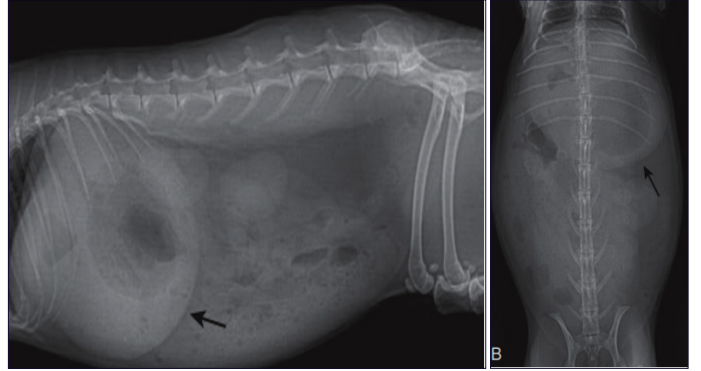
Mide genişlemesi aynı zamanda mucoid enteropati'nin başrolünde yer alır. Başlangıç bağırsak tıkanmasına bağlı olan genişlemeye göre daha yavaştır. Mide genişlemesi ile birlikte elle muayene edilebilen kabız sekum, mucoid enteropati'yi gösterir. Radyoloji iki durumu ayırt etmek için yararlıdır. Tam tanı için tanısız laparotomi gereklidir (Harrenstein, 1999) (Resim 30).

Bağırsaktaki Yabancı Cisimlerin Operasyon ile Uzaklaştırılması

Eğer tavşanlara radyografi için daha önce düşük dozda (0.2 mg/kg) fentanyl/fluanisone premedikasyon olarak uygulanmış ise sonrasında anestezi maske ve isoflurane ile devam ettirilebilir. Operasyon öncesinde kan örnekleri alınarak PCV, glukoz ve sıvı tedavisi öncesi elektrolit durumu değerlendirilir. Bir mide tüpü midedeki gazı ve sı-

Resim 29.

Bir Tavşanda Mide Merkezinde Gaz ile Birlikte Sıvı Mevcut. Midenin Devamında Sindirim Yolunda Gaz Miktarı Çok Az. Bu Durum Akut Proksimal İnce Bağırsak Tıkanmasını Gösteriyor (Varga, 2014).

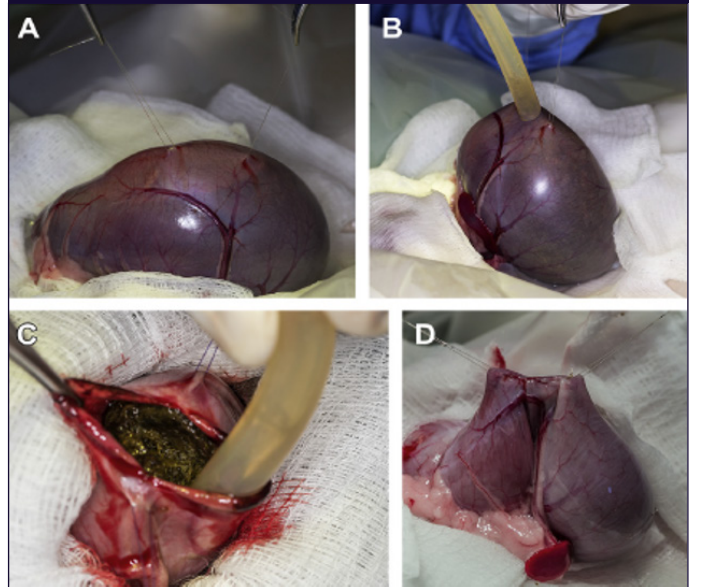


vyı mümkün olduğunca azaltmak için uygulanır. Mide tüpü operasyon süresince bırakılır. Endotrakeal tüp uygulanması tavsiye edilir. Butorphanol ve buprenorphine gibi analjezikler kullanılır.

Abdomen, göbek bölgesinde orta hat insizyonu ile açılır. Çoğu olguda ince bağırsaklar insizyonun hemen altında bulunur ve kolay belirlenir. Tıkanmanın önünde sıvı ve gaz ile genişleme görülebilir. Tıkanma yeri belirlendikten sonra bağırsak lobu dışarı çıkarılır ve steril gazlı bezlerle korunur. Bağırsak içeriği tıkanma alanında parmak basıncı ile uzaklaştırılır. Cansız dokulara dikiş yerleştirmek için yabancı cismin distalindeki bağırsağın antimesenteric ucu boyunca enterotomi insizyonu yapılır. Yabancı cisim uzaklaştırılır. Dikiş yapılmadan önce kıvrılmış mukoza kesilir. Yüksek dirençli emilebilir monofilament dikiş materyali kullanılır. Bağırsak insizyonunun dikilmesi organın küçük çapı ve kolay yırtılması nedeniyle zordur. Yeni tıkanma ihtimali her zaman müm-

Resim 30.

Gastrotomi İçin Mide Ensizyon Hattının Dışına Çıkarılır. A-Mide, Duvarına Yerleştirilen Bir Dikiş ile Gergin Tutulur. B-Midenin Sıvı İçeriği Bir Aspiratör ile Çekilir. C-Daha Sonra Midenin Katı İçeriği Temizlenir. D-Mide Seromuskuler Çift Kat Dikiş ile Kapatılır (Lord, 2012).



kündür. Yan yana ya da yan uç anastomoz gerçekleştirilmekle birlikte, uç uca anastomoz daha basittir. Bağırsak içeriğinin sızmasını önlemek için bir yapıştırıcı olarak omentum kullanılır ancak tavşanlarda küçük omentum nedeni ile bunu uygulamak zordur. Operasyon sonrası diğer organlara yapışma hemen oluşabilir (Oparil vd., 2019).

Postoperatif gıda vermeme tavşanlarda seçenek değildir. Yumuşak sindirilebilir gıdanın küçük miktarları bağırsak iyileşmesi için ilk birkaç gün yedirilmelidir. Postoperatif analjezi ve hareket uyarıcıları kullanılmalıdır.

Sekotrofi Bozuklukları

Normal Sekotrofi

Sekotrofi sekumdan orijin alan kokulu, pasta kıvamında mukus kaplı peletler salkımı olan (sekotrof) yumuşak dışkıların sindirimidir. Sekotroflar bakteri, protozoa, maya, amilaz ve lizozim gibi enzimler ve vitaminler, uçucu yağ asitleri ve amino asitler gibi fermentasyon ürünlerini içerir. Sekotroflar tavşanlar için değerli besin kaynağıdır. Sekotrofi yaklaşık 3-6 haftalık yaşta başlar.

Sekotroflar tavşan dinlendiğinde sessiz gece ya da gündüz vakitlerinde son yemekten yaklaşık 4 saat sonra üretilir. Çoğu pet tavşan eğer rutini bozulmamış ise sabah sekotrof oluşturur. Yenmemiş bırakılan sekotrof kümeleri birikebilir ve kafes kenarlarında bulunabilir.

Anüsten sekotrof alınması rektal mekanoreseptörlerin uyarılması ve yumuşak dışkıların özel kokusunun algılanması ile tetiklenir. Sekotrofun kokusu içerdiği uçucu yağ asitlerinden etkilenir. Metabolitler ve hormonlar sekotrof için tavşanın iştahını etkiler. Gıda sınırlı olduğunda tüm sekotroflar tüketilir. Gıda serbest olarak tüketildiğinde tüketilen sekotrof miktarı diyetin protein ve lif içeriğinden etkilenir. Lif miktarının artması sekotrofiyi arttırır iken yüksek protein düzeyleri ise azaltır. Diyetin artan sindirilemeyen lif içeriği yalnızca sekotrof yemesi için tavşanı uyarır, aynı zamanda daha katı ve az yapışkan bir kıvam oluşturur. Yüksek lif diyeti tüketen sağlıklı tavşanlar tüm sekotroflarını tüketirler. Oysaki düşük lifli tahıl diyet tüketenler sekotroflarının bir kısmını

yemeden bırakırlar. Birçok hastalık sekotrofun kompozisyonu ve kıvamını değiştirebilir. Sekotroflarını yemeyen tavşanlar sekum mikroflorası tarafından sentezlenen belirli amino asit ve vitaminlerden yoksun kalır (Resim 31).

Yenmemiş Sekotrof ve İshal Arasındaki Ayırım

Sahipleri tavşanların sekotrof yediklerinin farkında değildir. Sekotroftaki anormallikler, kafesin tabanında biriken yenmemiş dışkı materyalinin niteliğinde ve anüs civarındaki tüylerde birikme ile meydana gelir. Yenmemiş sekotrofun güçlü karakteristik kokusu ve yumuşak macun kıvamı nedeni ile sahibi tarafından ishal ile karıştırılabilir. Yenmemiş yumuşak dışkı ve gerçek ishal arasındaki ayırımı yapmak önemlidir. Yenmemiş yumuşak dışkı tavşan ve sahibi için hoş olmayan bir durumdur. İshal, su ve elektrolit metabolizmasında büyük bozukluk meydana getirir ve hızla ölümcül olabilir. Hayvan dinlenmede olduğu zaman sekotrof her 24 saatte bir ya da iki kere üretilir. Sert dışkı peletleri yumuşak dışkı üretimi arasında oluşturulur. Bunlar yenmemiş yumuşak dışkı peletlerinin arasında bulunur. Gerçek ishal ve enteritis bulunan tavşanlar sert dışkı peleti oluşturmaz. Onun yerine mukus ile bulaşabilen yumuşak dışkı materyali oluşturur. Sekotrof bozukluğu bulunan tavşanlar yemeye devam eder ve fazla miktarda sert dışkı peleti oluşturur. İshal bulunan tavşanlar iştahsız ve uyuşuktur.

Yenmemiş sekotrof doğrudan yaşamı tehdit etmez. Bu durumu kısa sürede başarı ile tedavi etmek zordur ve tekrar edebilir. Sürekli koku ve dışkı kitlesi mevcudiyeti, sahibinin tavşanını terk etmesi ile sonuçlanabilir. Yenmemiş sekotrofun güçlü kokusu, yaz ayları boyunca sineklerin yumurta bırakmalarına neden olur.

Sekotrofiyi Etkileyen Fiziksel Bozukluklar

Birçok problem sekotrof tüketimini durdurabilir. Perineal alan yaraları ve ağrı oluşturan herhangi bir deri hastalığı sekotrofiyi önleme olasılığına sahiptir. Sekotrofun içeriği uçucu yağ asitleri ile karakteristik koku verir. Aynı zamanda katılaşmış dışkı materyali kitlesi altında yara mevcut olabilir. Tavşan perineumu çok hassas bir alandır. Eğer deri yaralanır ise tavşan tüylerini temizlemekte isteksizdir. Hızlı büyüyen, yumuşak ve kabarık kürkü, anüs civarında ve kuyruk altında büyük tüy kıtıkları oluşturur. Bu kabarık kürklü tavşanların kendilerini taramaları zordur. Yumuşak dışkı kürkte birikir ve anüste fiziksel engel oluşturur.

Sekotrofun anüse ulaşması ve yenmesi için tavşan doğru pozisyon almalıdır. Hareketsizlik oluşturan, dengeyi etkileyen ve esnekliği azaltan herhangi bir durum sekotrofun tüketilmemesine neden olur. Bu küçük kafeste ya da taşıyıcıda kısıtlamaya bağlı olabilir. Obez tavşanlar, sekotrofu yemek ve taranmak için etrafında dönme ve perineuma ulaşmak için çok zorlanırlar. Gevşek derili olanlarda eğer onlar aşırı ağır ise büyük perineal deri katlanması oluşur. Bu deri katlanması enfekte olabilir ve taranmayı ağırlı hale getirir. Dışkı deri katlanmasında kalır ve problemi arttırır. Bazı obez dişiler ya da hatta kastre erkeklerde ilave bir bariyer olarak büyük bir gerdan gelişir. Düşük lif diyeti yiyen tavşanlarda yenmemiş sekotrof bırakma yanında yağlı ve tembel olma ihtimali yüksektir. Kas iskelet bozuklukları ağrı oluşturur ve tavşanın esnekliğini azaltır. Kifoz ya da vertebral spondilitis gibi spinal deformiteler, artritis ve ağırlı enfekte tarsal eklem bozuklukları tavşanın pozisyonunu değiştirmesini zorlaştırır. Etkilenen tavşanlar anüsten sekotrof yemezler ve bunlar yataklıkta birikir, sonra tüketilebilir ya da tüketilmeyebilir.

Resim 31.

Üstte Parlak ve Mukuslu Görünenler Sekotrof, Alttakiler Normal Dışkı Peletleri (Meredith vd., 2016).



Tavşan Hastalıkları

Diş hastalıkları sekotrofun yenmeden bırakılması için yaygın sebeplerdendir. Onlar perineum bölgelerini temizleyemezler. Yanak dışlarında gelişen sivri kısımlar temizlenmek ya da yalanmak isteyen tavşanın dilini yaralayarak sekotrof yenmesini engelleyebilir. İnsizor dişlerdeki anormal yapılar sekotrofu almayı ve tüketmeyi engelleyebilir.

İştahı azaltan herhangi bir hastalık sekotrof yenmesini de azaltır. Koku hassasiyetini ya da rektal mekanoreseptörleri etkileyen nörolojik bozukluklar sekotrofiyi bozabilir. Dejeneratif disk hastalığı, lumbosakral kırık ya da çıkıklar ve merkezi sinir sisteminde E. cuniculi tarafından meydana getirilen granülatoz lezyonlar böyle yetersizliklerin mümkün sebebidir.

Sekotrofun Kıvamı

Sert dışkıya göre daha yumuşak olmakla birlikte sekotroflar sert macun kıvamındadır. Kıvamı yumuşak olan yenmemiş sekotrofun yataklığa düşmek yerine kuyruk altında kalma ihtimali daha fazladır. Sahibi ve tavşan için daha katı olması yararlıdır.

Sekotroflar sert dışkı peletlerine göre düşük lif ve daha yüksek protein ve su içerirler. Sekotrofun kıvamı ve miktarı diyetin lif içeriğinden etkilenir. Lifin tipi önemlidir. Diyetteki sindirilemeyen lif miktarının artması yumuşak dışkının kıvam ve miktarını etkilemez. Çünkü uzun lif parçaları sekuma girmez. Diyetin fermente olabilir lif içeriğindeki artış sekotrof kıvamı üzerinde etkiye sahiptir. Çünkü küçük lif parçaları sekum içine hareket eder. Çoğu lif kaynakları fermente olabilir ve sindirilemeyenlerin karışımıdır. Bu nedenle diyetin lif içeriğindeki artış sekuma ulaşan fermente olabilir lifin miktarını artırır. Diyet lif oranındaki artış sekotrof iştahını ve üretilen yumuşak dışkı miktarını artırır.

Yumuşak dışkının kıvamı su içeriğinden etkilenir. Su kolondan geçişi sürecinde yumuşak dışkıdan emilir ve geçiş sırasında oluşan değişimler yumuşak dışkı kıvamında değişimlere neden olabilir. Meyve ve yeşil salata gibi gıdalar sekotrof kıvamını değiştirir. Diyet nişasta düzeyleri yumuşak ya da sert dışkı yapısı ya da sekum içeriğinin kimyasal kompozisyonu üzerinde etkiye sahip değildir. Kısa vadeli tedavi için perineum bölgesinin tüylerinin kesilmesi, temizlenmesi ve yenmemiş sekotrofun sebebinin belirlenmesine yönelilmelidir. Uzun vadeli tedavi uygulamasında diyet değişimi ve ağırlık azaltılması gerekir.

Sekum Durgunluğu

Tavşanlarda sekum durgunluğunun sebebi her zaman belirgin değildir. Ergin pet tavşanlarda sekum durgunluğu sporadiktir. Dehidrasyon, etiopatogenesiste önemli rol oynar. Suyu emen küçük lif parçaları ile beslenmenin, sekum durgunluğu oluşturduğu bilinmektedir. Metilselüloz ya da psyllium gibi şişen laksatifler örneklerdir. Odunsu materyaller aynı etkiye sahiptir. Kedi kumu gibi materyaller proksimal kolonda içeriğin ayrılması ve karışması süresince sekum içine hareket ederek orada sıkışabilir.

Sekum durgunluğunun başlangıcı sinsidir. İlk safhalarda tavşan keyifsiz görünmez, ancak iştahsızdır ve ağırlık kaybeder. Tavşanın az yemesi ve bir parça gıda koparması diş hastalığı olarak yorumlanabilir. Etkilenen tavşanlar kambur duruşa uyum sağlarlar. Dışkı çıkışı azalmıştır ya da yoktur. Sıklıkla mukus üretimi vardır. Durgunlaşmış organ genellikle abdominal radyografilerde görülebilir ve ventral abdomende sosis şekilli sert bir doku olarak elle muayene edilebilir. Post-mortem muayenede sekum içeriği tek parça ve kurudur. Büyük sert yumru biçimindeki kuru sekum içeriği kolon içine hareket edebilir ve tıkanma meydana gelir (Resim 32).

Sekum durgunluğunu tedavi etmek zordur. Operasyonun başarı ihtimali azdır. Medikal tedavi; beslenme, ağrının rahatlatılması, gastrointestinal hareketin ilerletilmesi, sekum içeriğinin yumuşatılması, sekum boşalmasının sağlanması olarak düzenlenir. Ağızdan, deri altı ve damar içi sıvı tedavisi yapılır ve sıvı parafin verilir. İştahsız tavşanlara verilen salata ya da meyve gibi yiyeceklerin ishale yol açtığı düşünülmektedir. Bunlar bağırsak hareketini uyarmak için ek sıvı sağlar. Tavşanlarda tüm gastroenterik bozukluklarda iyi kaliteli ot ya da taze çayır sindirilebilir lif kaynağı olarak sürekli kullanılmalıdır. Cisapride ve metaclopramide gibi hareket uyarıcıları, hareketi uyarmada yararlı olabilir. Ancak tavşanlarda sekum hareketi üzerindeki etkisi açık değildir. Bazen hareket uyarıcıları, durgun organdaki etkilerine bağlı mide kramplarına neden olur. Analjezikler kullanılmakla birlikte fusus coli üzerinde durdurucu etkiye sahip non steroid analjezikler tarafından üretilen prostaglandinle ters düşer. NSAİ ilaç tedavisi iştahsız tavşanların post-mortem muayenesinde bulunan mide ülseri oluşumuna katkıda bulunur. Rantidine ya da omeprazole ile anti-ülser tedavi uygulanabilir. Dışkıyı yumuşatmak için son çare olarak prostaglandin (0.2 mg/kg, dinoprost) sekum durgunluğu olgularında kullanılmıştır. Sekum içeriği prostaglandin tedavisinden 24-36 saat önce ağızdan sıvı parafin verilerek yumuşatılır. İnjesiyondan sonraki birkaç saat içinde bazı abdominal rahatsızlıklar olabilir. Prostaglandin verilmesinden 24-48 saat sonra durgunlaşmış sekum içeriği boşalır. Bununla birlikte prostaglandinlerin yan etkileri her zaman göz önünde tutulmalıdır. Tavşanlarda ters etkiler görülebilir.

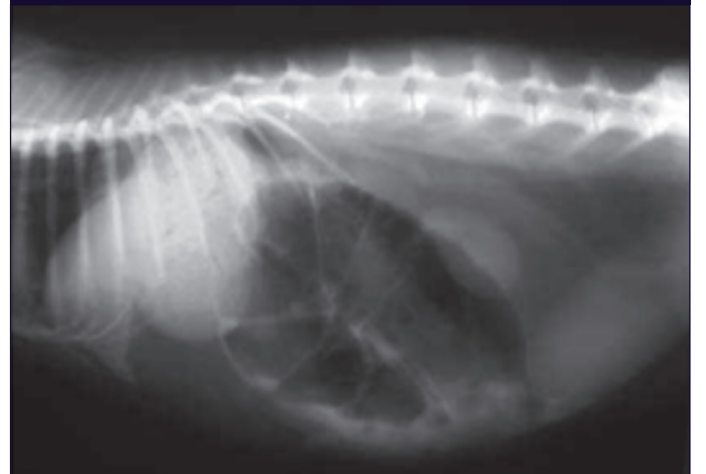
Dysautonomia

Dysautonomia, sympathetic ve parasympathetic fonksiyon kaybı ile sonuçlanan otonomik sinir sisteminin fonksiyon yetersizliğidir. Dysautonomia köpek, yabani tavşan, at ve kedilerde belirlenmiştir. Hastalık temel olarak sindirim yolunu etkiler ve azalmış sindirim hareketi ile karakterizedir. Bununla birlikte midriyazis, idrar tıkanıklığı ya da kuru mukoz membranlar gibi otonomik fonksiyon kaybı ile birlikte diğer belirtilerde gözlenebilir. Son yıllarda mukoid enteropati bulunan tavşanlarda dysautonomia belirlenmiştir.

Dysautonomia tavşanlarda ilk kez, 1966 yılında mukoid enteropati bulunan Belçika yabani tavşanı sürüsünde belirlenmiştir. Mukoid enteropati hastalığında kedi ve atlarda görülen dysautonomic hastalığa benzer belirtiler (midriyazis, kuru mukoz memb-

Resim 32.

Sekum Durgunluğuna Bağlı Sekumda Belirgin Gaz Oluşumu Görülüyor (Varga, 2014).



ranlar, gözyaşı üretiminin azalması, bradikardi, idrar tutulması ve bağırsak durgunluğu) görülmüştür. Yaş (6-8 hafta) ve koksidiyoz, clostridium spiroforme ve clostridium perfringens gibi patojenlere ortam hazırlayıcı olarak etki yapar.

Dysautonomia'nın insidensi ya da mucoïd enteropati sendiromunda onun önemi açık değildir. Mukoid enteropti, nöronlarda chromatolysis benzeri dejeneratif değişiklikler ile ilintili değildir. Detaylı post-mortem muayenede dysautonomia tanısı koymak pahalı bir uğraştır. Pnömoni ile birlikte sekum durgunluğu ve belkide diğer otonomik belirtiler dysautonomic hastalığı ileri sürebilir. Bir çalışmada, etkilenen tavşanlarda yutma problemi, farinks ve ağızda yenmemiş gıda ve pnömoni belirtileri olduğu ifade edilmiştir.

Dysautonomia'lı tavşanların tedavisi mucoïd enteropati ya da durgunlaşmış sekum hastalığındakine benzer prensiplerle yapılır. Destek tedavi ve dikkatli bakım yapmak gerekir.

Mukoid Enteropati

Mukoid enteropati hem etiyojisi hem de terminolojisinde kafa karıştıran bir bozukluktur. Tavşanlardaki ishal, mukus üretimi, konstipasyon ya da ölümlle karakterize herhangi bir bağırsak bozukluğunu tanımlamak için mucoïd enteritis ve mucoïd enteropati birbirinin yerine kullanılır. Bu belirtiler spesifik değildir ve birkaç hastalık tarafından meydana getirilebilir. Bu hastalıkta ölüm oranları %5-10'dan, %60'a kadar yükselebilir. Kolibasillozis, enterotoksemi, Tyzer'in hastalığı, koksidiyoz ve viral enteritis, mucoïd enteropati ile aynı zamanda oluşabilir ve klasik belirtileri saklayabilir. Bu sendirom süt emme dönemindeki genç tavşanları etkiler. Ancak ergin hayvanlar da etkilebilir. Mucoïd enteropati sekumda durgunlukla birlikte kolonda bol miktarda mukus mevcudiyeti ile karakterizedir. Yangısel değişimler en az düzeydedir. Constipative mucoïd enteropati bu sendiromu tanımlamak için kullanılan bir terimdir. Post-mortem muayenede sekum sıklıkla kuru içerik ve gaz ile durgunlaşmıştır. Kolon jelatinöz mukus ile genişlemiştir. Mide ve ince bağırsaklar sıvı ve gaz ile genişleyebilir.

Mucoïd enteropatinin etiopatogenesi açık değildir. Diyet, stres, patojenler, sekum mikroflorası ve dysautonomia'nın rolü nedir bilinmemektedir. Bununla birlikte bu faktörleri kapsama ihtimali vardır. Mukoid enteropati yabancı olanlara göre yoğun yetiştirilen evcil tavşanların hastalığıdır. Hastalık yolculuk ve doğum gibi stresli bir durumdan sonra ergin evcil tavşanlarda görülebilir. Yeni süttan ayrılan tavşanların diyetlerinde sindirilemeyen lif miktarının artması mucoïd enteropati insidensini azaltır. Hastalığın gelişiminde stres önemli rol oynar. Enzim yetersizliği, infeksiyöz etkenler ve enterotoksinler diğer mümkün sebepler arasında sayılabilir.

Mukoid enteropatinin görünümü kolonda büyük miktarda mukus mevcudiyetidir. Post-mortem muayenede büyük kitlelerinin sıklıkla kolonu tıkadığı görülür. Tavşanlarda mukus üretimi, istenmeyen bir uyarıya karşı arka sindirim yolunun bir cevabıdır. Deneysel olarak sekumun ligatüre edilmesi tavşanlarda kolonda büyük miktarda mukus üretimi ile birlikte mukoid enteropati benzeri sendirom ile sonuçlanır.

Hastalık büyüyen genç tavşanlarda görülmekle birlikte özellikle üretim dişilerinde gözlenebilir. Klinik belirtiler; abdomen genişlemesi, subnormal vücut ısısı, uyuşukluk, kambur duruş, sulu sindirim yolu sesleri olarak sıralanır. Normal dışkı üretimi bozulur. Sert dışkı peletleri üretilmez. İshal erken safhada mevcut

olabilir. İleri safhalarda da büyük mukus miktarları kendi üstünde mevcuttur ya da dışkı ile karışmış olarak çıkarılır. Dışkı üretimi tümü ile durabilir. İştah azalır ya da tamamen kaybolabilir. Bazı tavşanlar çok su tüketir iken diğerlerinde su alımı azalmıştır. Abdominal ağrıya bağlı olarak dış gıcırdatma görülür. Tıkanmış sekum radyografik olarak görülebilir ve elle muayene edilebilir. Bazı akut olgularda sekum durgunluğundan çok mide genişlemesi görülebilir. Gaz gölgeleri ince bağırsaklar ve sekumda görülebilir. Uç safhada midede gaz ya/ya da büyük miktarda sıvı ile mide genişlemesi vardır. Akciğer değişimleri olabilir. Bazı tavşanlarda solunum belirtileri mevcut olabilir. Hastalık ilerler ve genellikle ölüm ile sonuçlanır (Resim 33).

Yaşayan hayvanlarda ayırıcı tanı, süt emen ve gençleri etkileyen farklı hastalıklar tarafından meydana getirilen karaciğer koksidiyozu ve enteritisi içerir. Tanı, kolonda büyük miktarda mukus mevcudiyeti ile post-mortem muayenede konulur.

Antibiyotikleri içeren farklı tedaviler ile başarı amaçlanır. Çoğu olguda tedavinin mukoid enteropatiden çok diğer hastalıklara etkili olup olmadığı açık değildir. Ticari ünitelerde antibiyotik tedavi başlatılmakla birlikte hastalık tedavi edilmez. Mucoïd enteropati pet tavşanlarda yaygın değildir. Evcil hayvan satış yerlerinden ya da yetiştiriciden yeni alınan yavru tavşanlarda görülebilir. Erginlerde stres faktörlerine bağlı oluşabilir. Bu tavşanlarda yoğun tedaviye rağmen çoğu olguda prognoz iyi değildir. Özel bir tedavi yoktur, diğer sindirim yolu bozukluklarındaki prensipler takip edilir. Lavman tavsiye edilebilir. İleri olgularda ötenazi önerilebilir.

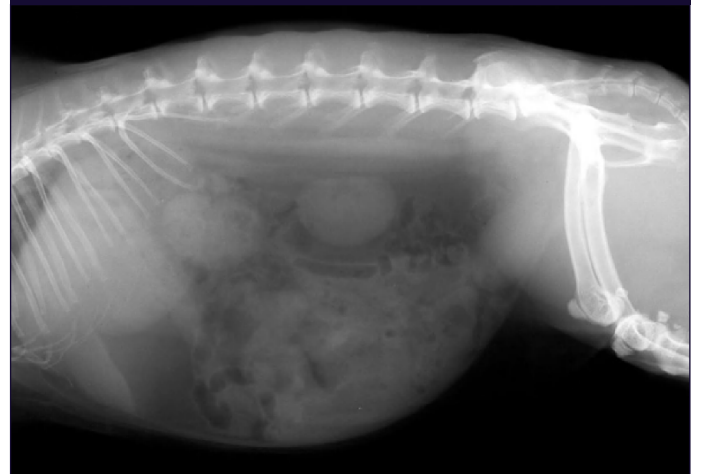
Koksidiyoz

Koksidiyoz kalabalık şartlarda tutulan hayvanların hastalığıdır. Yoğunluk, nemli ve kirli alanlar, koksidiyoz ortam hazırlar. Çevre ağır bir şekilde kontamine edilir. Hastalık kompleks bir yaşam siklusu olan bir protoozon tarafından oluşturulur. Koksidiyoz suşları, ev sahibi sipesifik özelliğine sahiptir. Enfeksiyon, enfekte tavşanların dışkıdaki sporlu ookistlerin sindirimi ile olur.

Ookistler çevrede çok dirençlidirler ve talaş, toprak ve yiyeceklerle yayılırlar. Yabancı tavşanlar, çayırdan beslenen pet tavşanlar için enfeksiyon kaynağıdır. Elle toplanan uzun çayırların kısa olanlarına göre

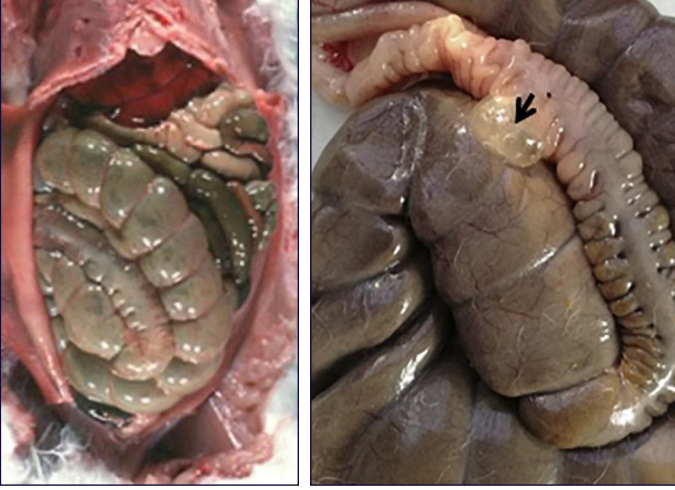
Resim 33.

Mukoid Enteropati. Genç Bir Tavşanda Dışkı Çıkışı Yok ve Gazlı İçerik Var. İştahsızlık ve Dış Gıcırdatma Mevcut (Varga, 2014).



Resim 34.

Nekropside Mucoïd Enteropati (Hu, 2018)



kontamine olma ihtimali daha azdır. Koksidiyoz oluşturan protozoon parazitler epitelyal hücrelerin parazitleri olan Eimeria'dır.

Bağırsak Koksidiyozu

Eimeria magna ve Eimeria irrasidua tavşan bağırsağını etkileyen iki önemli patojenik koksidiyoz etkenidir. Diğerleri; E. perforans, E. media, E. elongata, E. neoloparis, E. intestinalis, E. caeciola ve E. piriformis az patojenik türlerdir. Gelişim safhaları ileum ve jejunum ile sınırlıdır. Ancak ağır enfestasyonlarda sekuma geçtiği de gözlenmiştir. İki asexual safha vardır ve oositler infeksiyondan 7-8 gün sonra dışkıda ortaya çıkar. Miks infeksiyonlar ortaya çıkar ve koksidiya etkenleri E. coli gibi diğer patojenlerle birlikte bulunabilir. Patojen türlerin dahil olması ile süt emme döneminden sonra özellikle gençlerde öldürücüdür.

Akut infeksiyonla birlikte iştahsızlık, ağırlık kaybı, depresyon ve hemorajik ishal oluşur. Kronik infeksiyonlarda invaginasyon oluşabilir. Subklinik koksidiyozis yem alımında azalmaya neden olur.

Postmortem muayenede parazitler barsak çeperinin kazınması ile elde edilen frotide görülebilirler. Lezyonlar esas olarak ileum ve jejunumda oluşur ve infeksiyon alanında ödem ve yangı görülür. Mukozal ülserasyon ve kanamalar görülebilir. Karakteristik değişimler sindirim sistemi duvarındadır. Yaşam süresince oositler dışkıda bulunabilir (Resim 35, 36).

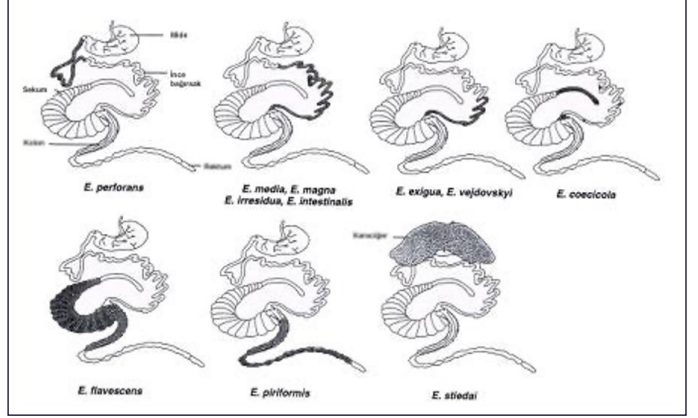
Sülfa grubu ilaçlar koksidiyozu tedavi etmek için kullanılmışlardır. Tavşan gruplarına ilaçlar yiyecek ve su ile verilir. Oral trimetoprim ya da toltrazuril tedavide kullanılır. Toltrazuril'in oral dozu 2.5-5 mg/kg'dır. Sulphadimethazine oral yolla 50 mg/kg tek doz olarak kullanılır, takiben içme suyuna 9 gün süreyle 1g/L dozunda uygulanır. Bu uygulamanın dışkı yumurta sayısını %73-90 oranında azalttığı görülmüştür.

Karaciğer Koksidiyozu

Karaciğer koksidiyozu tür spesifik E. Stiedea tarafından oluşturulan tavşanların ciddi bir hastalığıdır. Ookistlerin sporlanması infeksiyon için gereklidir ve ev sahibi dışında en az iki gün kalırlıdır. Ookistler çok dirençlidir. Toprakta, talaşta ve bitkilerde uzun süre canlı kalırlar. İdrarlı dışkı enfekte ookist içermez.

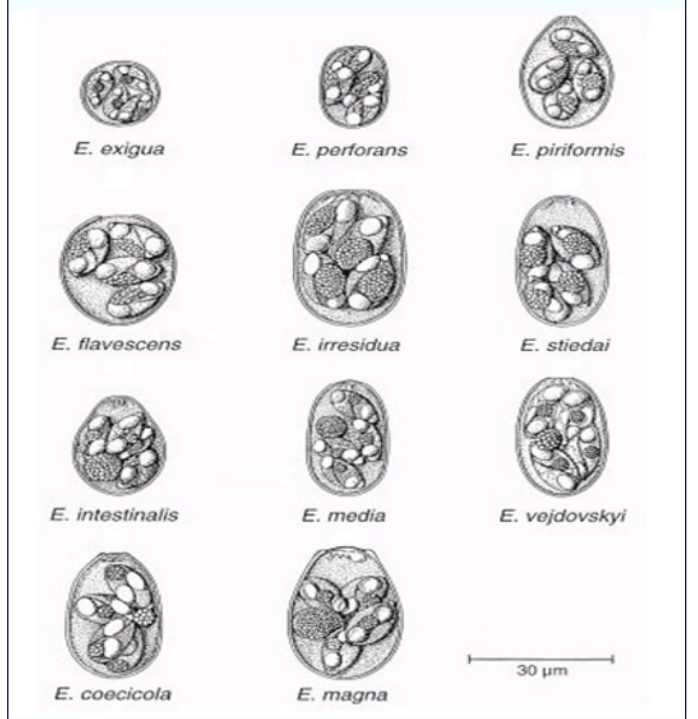
Resim 35.

Bağırsak ve Karaciğer Koksidiyozuna Neden Olan Eimeria Türleri Farklı Bağırsak Kısımlarını Etkiler (Meredith vd., 2016).



Resim 36.

Tavşanlarda Koksidiyoza Neden Olan Eimeria Türlerinin Ookistleri (Meredith vd., 2016).

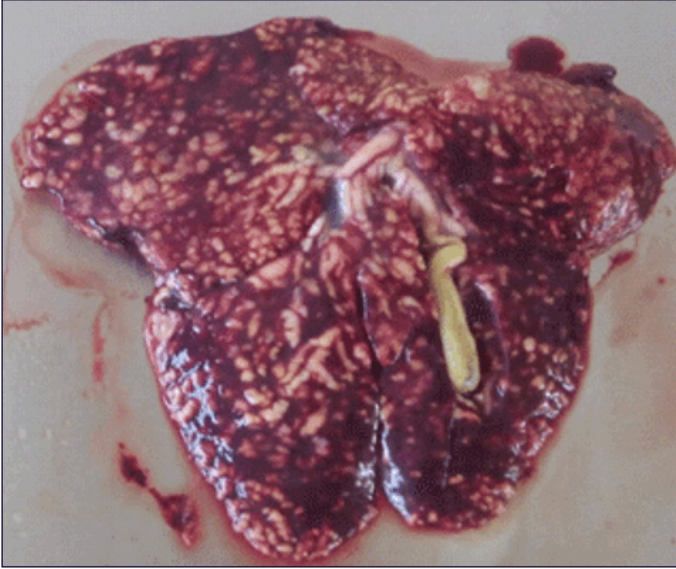


E. stiedae'nın siklusu intestinal Eimeria spp. hayat siklusundan biraz farklıdır. Sindirilmiş ookistler duodenumda kuluçka dönemi geçirir ve karaciğere, kan dolaşımına ve lenfatik sistemde makrofajlar içine aktarılmadan önce sporozoitler barsak mukozasına girer. Safra kanalı epitelyal hücrelerine girdiği karaciğer hepatik portal dolaşım yolu ile nakledilmeden önce mesenterik lenf nodüllerinde replikasyon oluşur. Yaşam siklusu safra kanalına ookist bırakılması ile tamamlanır. Hastalık öncesi dönem 15-16 gün devam eder. Bundan sonra ookistler 10-14 gün dışkıda bulunur.

Klinik belirtiler infeksiyonun şiddetine (alınan ookist sayısı) ve immun durumuna göre değişim gösterir. Üç, dört haftalık tavşanlar dışkıda ookiste sahip olabilirler. Klinik belirtiler 5-8 haftalık

Resim 37.

Karaciğer Koksidiyozu. Karaciğerde Sarı Odaklar ve Kordonlar Görülüyor (Hrženjak vd., 2021)



sütten kesilmişlerde daha şiddetli olabilir. Belirtiler karaciğer ve safra lezyonları ile birlikte: Ağırılık kaybı, asites, sarılık, ishal ve hepatomegali görülür.

Tanı; dışkı yüzdürmede ookist belirlenmesi ile yapılır (yoğunlaştırma metodları gerekir). *E. Stiedae* ookistleri eliptik şekildedir. Bağırsak koksidiyozu ookistlerine göre büyüklük ve şekli farklıdır.

Postmortem belirtiler, safra kanalına parazitin meyili ile ilişkilidir. Karaciğerde soluk sarı odak ya da kordonlar vardır. Bu odaklar kesildiğinde sarımsı sıvı akar. Safra kanalı ve kesesi kalınlaşmış ve genişlemiştir. Karaciğer normalden birkaç kat geniş ve fibrotiktir. Safra kesesi ve kanalı genişlemiş ve kalınlaşmıştır. Islak safra frotisinde ookistler görülebilir. Mezenterik lenf nodülleri ya da karaciğerin baskı frotillerinde parazitin tüm yaşam safhaları ortaya çıkabilir (Resim 37).

Yeni sütten kesilmiş hayvanlar daha hassastır. İyileşenler uzun süren bağışıklığa sahiptirler. Bu hastalıktan korunma ve kontrol için en iyi metot hijyen kurallarına uyulmasıdır.

Hepatik koksidiyoz, sülfü grubu ilaçlarla tedavi edilebilir. Bununla birlikte karaciğerdeki değişimler dönüşümsüzdür. Ticari pelet yemler koksidiostat içerir. Tedavide başarı için temizlik ve dezenfeksiyon gerekir. Toltrazuril, içme suyunda intestinal ve hepatic *Eimeria* spp. olgularında ookist çıkışını azaltmada oldukça etkilidir. Tedavi 2 gün yapılır ve 5 gün sonra tekrar edilir. Klinik belirtileri azaltır ve bağışıklık gelişimine olanak sağlar.

Klostridyal Enterotoksemi

Enterotoksemi kalabalık yetiştirme yapılan yerlerdeki tavşanlarda görülür. Pet tavşanlarda hatalık nadirdir. Hastalık anaerob *Clostridium* spp. tarafından oluşturulur. Gram (+) basil, güçlü enterotoksemi oluşturma kabiliyetine sahiptir. Organizma normal şartlarda sindirim sisteminde bulunur. Belirli şartlar altında hızlı ürer ve şiddetli enteritis oluşturur.

Clostridium spiforme, tavşan enterotoksemisindeki en büyük patojendir. *Clostridium difficile* ve *Clostridium perfringens*'de dahil

olabilir. Tavşanlardan izole edilen *C. Spiroforme* toksin oluşturur. *C. perfringens* tip E. İota toksin antiserum ile nötralize edilir. *C. spiroforme* tüm tavşanlarda toksin oluşturur. Diğer türlerde böyle bir durum yoktur. *C. difficile* iki eksotoksin (Toksin A ve B) oluşturur. Toksin A spesifik enteroreseptörlere bağlanan bir lethal enterotoksindir. Sıvı sekresyonu, mukoza hasarı ve barsak yangısı oluşturur. Toksin B, toksin A ile sinerjik etki oluşturan güçlü bir sitotoksindir.

Çevredeki patojen yoğunluğuna bağlı olarak enterotoksemiden ölüm oranı yüksek olabilir. Düşük lif ve yüksek düzeyli karbonhidrat içeren yemler ticari ünitelerde enterotoksemi oluşturur. Yeni sütten kesilmiş yavrular çok hassastır. Genç tavşanlar erginler kadar nişastayı yeterince sindiremez ve sekuma ulaşan sindirilmemiş karbonhidrat, bakteriler için ortam oluşturur. *C. spiroformenin* toksin oluşturmaları için önemli miktarda glukoz gerekir. Ergin ve büyüyen tavşanlar arasında nişasta sindirilebilirliği açısından belirgin farklılıklar vardır. Ergin tavşanlarda karbonhidratlar sekuma ulaşmadan önce hidrolize edilir ve emilir. Ergin pet tavşanlarda enterotoksemi yüksek düzeyli karbonhidratla ilişkili değildir. Fakat genellikle sindirim yolu mikroflorasını değiştiren antibiyotik, toksinler, stres ve diğer patojenler tarafından oluşturulur. Linkomisin ve klindamisin hastalık oluşturma nedenlerindedir.

Enterotoksemi, kahverengi sulu ishal, kollaps ve ani ölümle sonuçlanır. Akut bir hastalıktır, ancak bazen kısa süreli bir iştahsızlık görülebilir. Çoğu olgularda toksemi, elektrolit kaybı ve dehidrasyona bağlı hızlı ölüm görülür. Nadiren iyileşme görülür. Perakut olgularda hastalık belirtileri ortaya çıkmadan ölüm görülür. Diğerleri katranımsı kahverengi sıvı bir ishalle birlikte can çekişir durumda bulunur. Kronik olgularda iştahsızlık, ağırılık kaybı ve aralıklı ishal görülür. İştahsızlık, polidipsi, vücut ısısının azalması, sulu kanlı ishal, siyanoz, dış gıcırdatma, yan yatış ve konvülsyon belirtileri 6-48 saat sürer.

Post-mortem muayene bulgularında tavşanlar, sıklıkla iyi vücut kondüsyonuna sahiptir. Anüsten sızan sıvı dışkı perineum ve ayakları boyar. Tipik post-mortem bulgular, sekum yangısı ve hipermisidir. İnce bağırsaklar ya da proksimal kolon etkilenir. Sekum mukozası yüzeyinde kanama ya da ülserler görülebilir.

Enterotoksemi tedavisi genellikle başarılı değildir. Çoğu olgular ölü bulunur ya da ölmek üzeredir. İntravenöz sıvı tedavisi ve destekleyici bakım gerekir. Antibiyotik ve kısa süre etkili kortikosteroidler yararlı olabilir. Metranidazole, anaerobik *Clostridium* Spp. etkenlerinin tedavisinde etkilidir.

Enterotoksemi oluşturduğu bilinen ampisilin, klindamisin, linkomisin, amoksisilin, penisilin ve eritromisin kullanımından sakınılmalıdır. Erken safhalarda kullanıldığında Cholestyramine, enterotoksinleri absorbe ederek yarar sağlar. Probiyotik kullanımı yararlıdır. Koyun aşılı ile aşılanan tavşanlarda ölüm oranı azalır. Anne bağışıklığı yavrularına aktarılmaz.

Koliform Enteritis

E. coli'nin patojenik suşu enteritisin en büyük sebebidir. *E. coli* normal olarak tavşan barsak florasında yoktur ya da az miktarlarda bulunur. Bazı durumlarda patojenik suş ürer ve ishal oluşur. Çoğu patojenik *E. coli* suşu çok dayanıklı toksin oluşturur. Bunlar hücrenin sitoplazması içine salgılanır ve hücreyi öldürür. Klinik belirtiler; bol sulu kanlı ishal, iştahsızlık ve ağırılık kaybıdır. Beslenme, koksidiyoz, rotavirus gibi infeksiyonlar hastalığa ortam hazırlar.

Tavşan Hastalıkları

Yeni doğanlarda gram boyama frotileri ince bağırsaklarda fazla miktarda gram negatif çubuk varlığını ortaya çıkarır. Kolibasillozun tanısı, klinik belirtiler ve mikroorganizma kültürü ile yapılır. Antibiyotikler az virulent suşların tedavisinde etkili olabilir. Orta dereceli olgularda sıvı uygulaması, antibiyotik ve destekleyici tedaviler yapılır. Ayrıcı tanıda erginlerde koksidiyoz, enterotoksemi, Tyzzer'in hastalığı ve viral enteropatiler göz önünde bulundurulmalıdır.

Post-mortem muayenede, ince bağırsaklar normaldir. Sekum ve kalın bağırsaklarda yangı vardır.

Tyzzer'in Hastalığı

Tyzzer'in hastalığı sporlu, isteğe bağlı hücre içi bakteri *C. piliforme* tarafından oluşturulan sekum yangısıdır. Bu hastalık genellikle 6-8 haftalık süttan kesilen tavşanlarda oluşur. Kötü idare, aşırı kalabalık, bağışıklık baskılanması, hatalı beslenme hastalığa ortam hazırlar.

C. piliforme'nin sporları dışkı ile yayılır ve çevrede bir yılın üzerinde canlı kalabilir. Kontamine materyalden sporların sindirimi ile ince bağırsakların son kısmı ve sekum epiteline bakteriyel yayılımı sağlanır. Organizma sindirim yolunda gizli kalır. Organizma bağırsak mukozasına girer ve lenfositler yolu ile karaciğer ve miyokarda yayılır.

Tyzzer'in hastalığı bağırsaklar, sekum, karaciğer ve kalpte nekroz oluşturur. Perakut olgularda lezyonlar yalnızca bağırsaklarda görülür. Miyokardiyal lezyonlar daha sonra oluşur ve lezyonlar sol ventrikül ve septumda bulunur.

Klinik belirtiler, ishal, perineumda bulaşık dışkı ve dehidrasyonu içerir. Ölüm 48-72 saat içinde oluşur. Esas olarak süttan yeni kesilmiş tavşanlar etkilenir. Bununla birlikte hastalık tüm yaşta tavşanları etkiler. Tyzzer'in hastalığında stres, düşük lifle beslenme, yoğun yetiştirme ve diğer hastalıklar hazırlayıcı ortam oluşturur. Kronik infeksiyon, nekroz alanlarında oluşan fibrosis ve bağırsak stenozu ile karakterizedir.

Tanı, genellikle post-mortem muayenede konulur (Resim 38). Histopatolojik muayenede hepatositlerin içinde etkenin görülmesi tanıyı kesinleştirir. Seroloji ve PCR testleri taşıyıcıların belirlenmesinde yararlıdır.

Tedavi, organizmanın lokalizasyonu (intraselüler) ve hastalığın akut oluşuna göre yönlendirilir. Oral kullanılan antibiyotikler (tetrasiklinler) içme suyu ile verilir. Sefalosporinler, penisilinler ve kloramfenikol etkili olan diğer antibiyotiklerdir. Antibiyotikler infeksiyonu baskılayabilir ve asemptomatik taşıyıcılar gelişebilir.

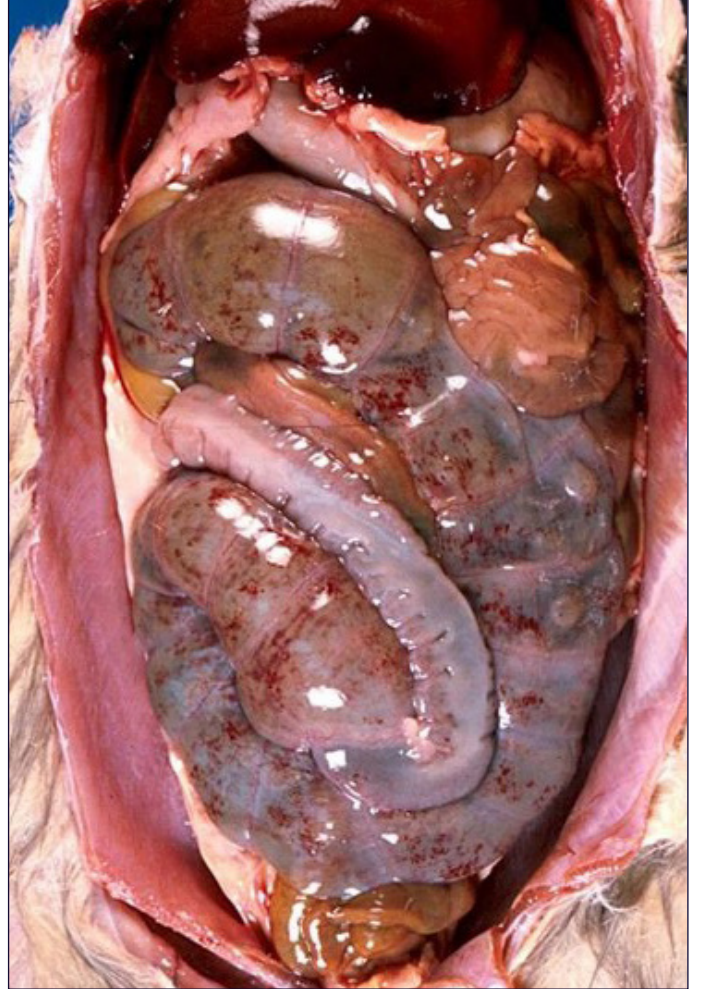
Enteritise Neden Olan Viral Etkenler

Rotavirus

Rotavirus zarflı bir RNA'lı virüstür. Genç tavşanlarda ishal oluşturur. Rotavirus 6 haftalık yaşın altındaki tavşanlarda enteritis oluşturur. Çoğu olguda ishal orta derecelidir.

Resim 38.

Tyzzer'in Hastalığı. Nekropside Kolon ve Sekumda Yangı ve Kanama Odakları Görülüyor (Varga, 2014).



Serolojik testler, evcil tavşan kolonilerinde rotavirus infeksiyonu yaygınlığını ortaya çıkarır. Hastalık dünyanın pekçok yerinde bildirilmiştir. Enfekte topluluklarda ergin hayvanlar seropozitifdir ve yavrularına bağışıklığı aktarırlar. Anneden gelen bağışıklık azaldığında genç tavşanlar enfekte olur. Enfekte tavşanlar virüsü dışkı ile yayarlar. Hava yolu ile yayılım da mümkündür.

Klinik belirtilerin şiddeti virusun suşuna, mevcut diğer hastalığa, immün duruma ve diğer faktörlere bağlıdır. Rotavirus ile birlikte seyreden *E. coli* infeksiyonu daha fazla morbidite ve mortaliteye neden olur.

Tanı, histopatolojik bulgular, serolojik değerlendirmeler ve klinik bulgular ile konulur. Hasta tavşanlarda sıvı ve destek tedavi uygulanır.

Coronavirus

Tavşan enterik coronavirus enteritis oluşturur. Virus, pleural efüzyon ve kardiyomiyopatiye neden olur.

BÖLÜM 7

GÖZ HASTALIKLARI

Aynur DEMİR

Göz Hastalıkları

Eye Diseases

BÖLÜM HAKKINDA

Bu bölümde gözün yapısı, bezleri, nasolakrimal sistem, gözün muayenesi, doğmasal göz bozuklukları, konjunktivitis, göz kapağı bezleri, dacryocystitis, göz küresinin hastalıkları, uveitis, katarakt, E. cuniculi ve enukleasyon hakkında bilgi verilmektedir.

Anahtar kelimeler: Göz, konjunktivitis, dacryocystitis, uveitis, katarakt, E. cuniculi.

ABOUT the CHAPTER

In this chapter, structure of the eye, glands, nasolacrimal system, eye examination, congenital eye disorders, conjunctivitis, eyelid glands, dacryocystitis, diseases of the eyeball, uveitis, cataract, E. cuniculi and enucleation are explained.

Keywords: Eye, conjunctivitis, dacryocystitis, uveitis, cataract, E. cuniculi

Tavşanlarda göz, geniş belirgin göz küresinin yaklaşık %25'ini kaplayan bir kornea ile başın yanında pozisyonlanmıştır. Bu yapı tavşana yaklaşık 360 derecelik bir görüş sahası sağlar. Geniş görüş alanlarına rağmen uyum sağlama zayıf gelişmiştir. Lens geniş ve küreseldir. Ciliyar gövde zayıf gelişmiştir. Retina yüksek fotoreseptör yoğunlukta horizontal bir alana sahiptir. Tavşanlar iyi bir gündüz-gece görüşüne sahiptirler.

Tavşanlar göz kapakları kapalı doğarlar. Göz kapakları yaklaşık 10 gün sonra açılır. Üst göz kapağı daha kalındır ve alttakine göre daha hareketlidir. Göz kapakları deri, kas, fibröz doku ve konjuntivadan oluşur. Fibröz doku tabakası göz kapaklarına sertlik ve şekil sağlar. Göz kapakları birbirleri ile paralel olan modifiye sebasöz 40-50 meibomian bez sırasına sahiptir. Bu bezler, epitelyal hücrelerin parçalanmasından üretilen yağlı bir sekresyon içerir.

Bir tavşan her saat yaklaşık 10-12 kez göz kırpar. Üçüncü göz kapağı göz kırpmayı aktive etmez fakat kürenin geri çekilmesi için pasif olarak korneayı kapatır. Kornea boyunca 2/3'ten fazla hareket etmez.

Gözün Bezleri

Harderian bezi olarak adlandırılan üçüncü göz kapağı ile birlikte olan iki bez vardır. Bu bezler, glandula palpebra tertia superficialis (üçüncü göz kapağının süperfisyal bezi) ve glandula palpebra tertia profunda (üçüncü göz kapağının derin bezi) olarak adlandırılır. Üçüncü göz kapağının derin bezi iki lobludur. Dorsal lob beyaz, büyük ventral lob pembe renklidir. Üçüncü göz kapağının derin bezi, bu göz kapağının protrüzyonu ve şişmesi nedeni ile protolobe olabilir. Üreme sezonu boyunca bu bez erkelerde daha büyüktür. Derin bez ince bir bağ doku kapsülü ile kapatılmıştır ve tümüyle venöz sinüs ile çevrilmiştir. Bezin kanalı üçüncü göz kapağının iç yüzüne açılır.

Lakrimal bez, orbitanın kaudodorsal bölümüne yerleşmiştir. Orbitanın alt kısmında büyük aksesör lakrimal bez vardır. Bu bez, orbital, retro-orbital ve infraorbital olmak üzere üç loba sahiptir. Maksillar yanak dişlerinin genişlemiş kökleri, aksesör lakrimal bezin infraorbital lobunu delebilir. Lakrimal bez glandular rejeneratif özelliklere sahiptir.

Lakrimal bezlerin sekresyonları ve üçüncü göz kapağının bezleri nemlendirir, kayganlaştırır ve göz küresinin yüzeyini yıkar. Lakrimal bezlerin sekresyonu şeffaf, üçüncü göz kapağının bez sekresyonu süt benzeridir. Prekorneal gözyaşı filmi meibomian bezler ve goblet hücrelerinin sekresyonlarından oluşur. Gözyaşı burun içine konjunktival keseden nasolakrimal sistem boyunca direne edilir.



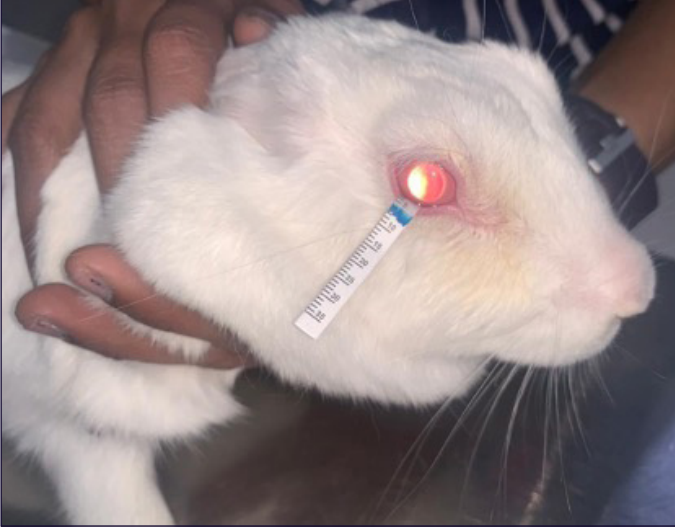Aynur Demir

İstanbul Üniversitesi-Cerrahpaşa, Veteriner Fakültesi, Cerrahi Ana Bilim Dalı, İstanbul, Türkiye
E-posta: aynur.demir@iuc.edu.tr

Bu bölümü alıntıla / Cite this chapter as:
Demir, A. (2023). Göz hastalıkları. Özsoy, S. (Ed.), *Tavşan hastalıkları* (s. 72-78). İstanbul: İÜC Yayınevi.

Resim 41.

Tavşanlarda Schirmer Gözyaşı Testi Uygulaması (Meredith vd., 2016).



ya da bozulmuş direnaji gösterir. Düşük değerler şüphelidir. Kera-tokonjunktivitis sicca tavşanlarda klinik olarak belirlenmemiştir. Ancak deneysel olarak oluşturulabilir.

İyi aydınlatma, uveal yol ve göz küresinin dış dokularının muayenesi için gereklidir. Yabancı cisimler, yangısel alanlar ya da ülserasyonlar-da, konjunktival kese ve korneanın muayenesini kolaylaştırmak için fluorescein ve anestezi damlalar kullanılır. Fluorescein, nasolak-rimal kanaldan geçerek burunda görülebilir. Oraya ulaşması birkaç dakika alabilir. Sitolojik ve bakteriyolojik muayene örnekleri serumla nemlendirilmiş bir sürüntü çubuğu kullanarak fornix'den alınabilir.

Midriyasis, fundusun oftalmoskopik muayenesi için gerekebilir. Tavşanların yaklaşık %40'ı atropin'i inaktive eden atropin esteraz'ları oluşturabilir. Tropicamide (%0,5-1) alternatif olarak kullanılabilir.

Optik sinir horizontal orta hattın yukarısında yerleşmiştir. Op-tik diski görmek için bir oftalmoskopa gözün içine yukarı doğru bakmak gerekir. Optik diskten horizontal olarak uzanan medullar ışınlar iki geniş beyaz miyelinli sinir iplikleridir.

Retina kısmı damarlıdır. Medullar ışınlar paralel ve inferior olan damar ağında yüksek fotoreseptör yoğun alanlar vardır. Pigment-siz tavşanlarda choroidal damarlar kolay görülür.

Pet Tavşanlarda Oftalmik Bozukluklar ve Dental Hastalıklar Arasındaki İlişki

Diş muayenesi pet tavşanlarda göz hastalıklarının araştırılmasının önemli bir kısmıdır. Nasolakrimal kanal göz dokuları ve maksillar diş kökleri arasında anatomik yakın bir ilişki vardır. Kök genişle-mesi ve periapikal infeksiyonlar pet tavşanlarda çok yaygın olan dental hastalık sendromunun bir kısmıdır. Dental hastalık sıklıkla göz belirtileri ile ortaya çıkar. Radyoloji, nasolakrimal kanal, göz dokuları ile birlikte diş köklerinin yapısı, şekli ve pozisyonunun de-ğerlendirilmesinde gereklidir.

Genişlemiş diş kökleri özellikle üst primer insizorlarda nasolakrimal kanalı bloke eder ve konjunktival keseden gözyaşı akıntısını engeller. Gözyaşı akıntısı diş hastalıklarının ilk belirtisidir. Diş ve çevresindeki dokuların muayenesi diğer diş hastalıkları belirtilerini ortaya çıkarır.

Mandibulanın ventral kenarı boyunca elle hissedilebilir şişlik, insi-zorlardaki enamelin kaburga benzeri eğilmesi, nasolakrimal kanalın blokajı ve bozulmuş direnaji, bakteri ve akıntı birikimine neden olur. Sekunder bakteriyel infeksiyonlar, lakrimal kanal yangısı (dacryocys-titis), infeksiyonu ve konjunktivitis oluşturur. Dacryocystitis, medial kantusta belirgin olan bol mukopurulent göz akıntısı ile karakterize-dir. Medial kantusun hemen altındaki deri üzerine parmak ile yapılan basınç lakrimal kanaldan purulent materyalin çıkmasını sağlar.

Üst yanak dişlerinin kök genişlemesi ve periapikal infeksiyonları bazen gözyaşı akıntısı, konjunktivitis, dacryocystitis ve eksoftal-mus ile ortaya çıkar. Burkulmuş ve genişlemiş premolar kökler maksilla yaşıya da lakrimal kemiği deler ve nasolakrimal kanalı tıkar. Onlar orbita içine büyür, periorbital dokularda infeksiyon ve göz ağrısı oluştururlar. Retrobulbar apseler ya da osteomyelitis genellikle periapikal infeksiyonun sonucudur.

Doğumsal Göz Bozuklukları

Buphthalmia

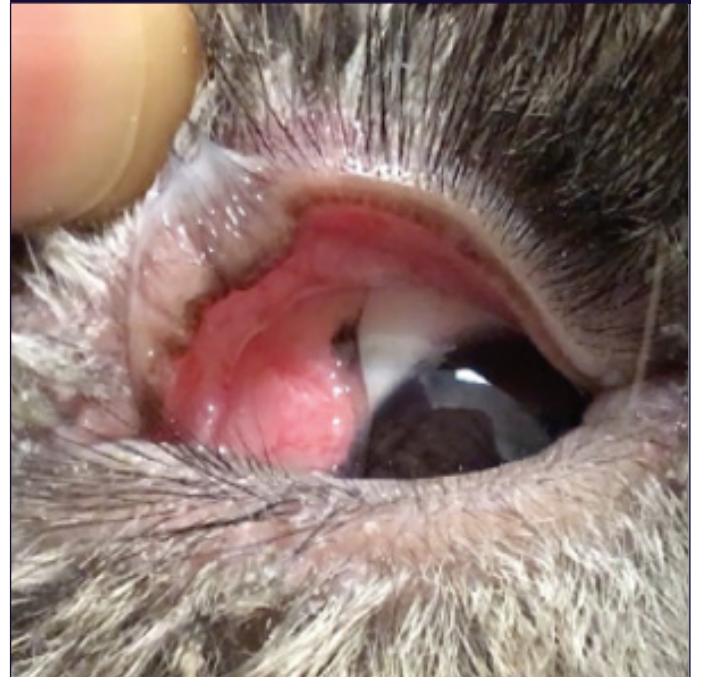Korneadaki sekonder değişimler göz küresinin tek ya da çift taraflı genişlemesine neden olur. Değişimler 2-3 haftalık genç tavşanlarda ve tüm ırklarda görülebilir. Hastalık göz içi basıncında artış ve ön ka-merada humor aqueus'un akışında bir azalmaya bağlı oluşur. Kornea ödemi, konjunktivitis ve göz küresinin büyüklüğünde belirgin artışı gözlenir. Bazı olgularda kornea ülseri nedeniyle göz delinir ve kollabe olur. Skar doku gelişir ve iyileşme olur. Bu durum tek ya da çift taraflı olabilir. Anterior kamaranın protrüzyonu ay göz olarak adlandırılır.

Kongenital Göz Kapağı Bozuklukları

Entropion ve ektropion tavşanlarda özellikle French lop gibi kısa burunlu, Hollanda cüce gibi gevşek derili ırklarda, gözyaşı direnaji yetersizliğine ve alt göz kapağının yapısına bağlı gözyaşı akıntısına meyill oluşturur (Resim 42).

Resim 42.

Bir French Lop Tavşanda Primer Entropion (Meredith vd., 2016)



Konjunktival Hiperplazi

Bulbar konjunktiva hiperplazisi, kornea üzerinde büyüyen dokunun sirküler flapı ile sonuçlanır. Bu durum tek ya da çift taraflı olabilir. Prekorneal membranöz tıkanıklık ifadesi kullanılabilir. Etiyolojisi bilinmemektedir.

Flap korneaya yapışmaz ve sıklıkla görüşü etkilemez. Tedavi her zaman gerekli değildir. Cerrahi eksizyon kolaydır. Fakat membran haftalar içinde gerilemeye meyillidir. Post-operatif topikal cyclosporin yeniden büyümeyi önleyebilir (Bedard, 2019).

Konjunktiva ve Göz Kapaklarının Hastalıkları

Üçüncü Göz Kapağının Derin Bezinin Prolapsusu

Gözün medialinde üçüncü göz kapağının altında çıkıntı yapan bir kitle mevcuttur. Bazen bu cherry göz olarak ifade edilir. Çıkan doku üçüncü göz kapağının derin bezinden ibarettir. Büyümüş olan glandular doku uzaklaştırılabilmekle birlikte salgı fonksiyonunu koruması için yerine yerleştirilmesi tercih edilir. Benzer uygulamaya köpeklerde de yapılır (Resim 43).

Konjunktivitis

Konjunktiva yangısı, gözyaşı akıntısı, ödem ve hiperemi ile karakterizedir. Bazı patojenler; myxomatosis ya da nadiren Treponema paraluisuniculi, primer konjunktivitis nedenidir. Konjunktivitis, primer ya da sekonder patojen olabilen Pasteurella multocida ile oluşabilir. Konjunktival kesede fazla miktarda bakteri vardır. Klinik olgularda çoğunlukla Staphylococcus aureus izole edilir.

Konjunktivite ortam hazırlayan faktörler, mekanik irritasyon, göz kapağı anormallikleri ve en önemlisi diş hastalıklarıdır. Kötü havalandırma ve idrarlı yataklık yüksek düzeyde amonyak oluşturur, konjunktivayı irrite eder ve sekonder bakteriyel konjunktivitis neden olur. İntensiv yetiştirmede yüksek protein diyetleri nitrojen atılımını ve amonyak düzeylerini artırır. Saman tozu gözleri irrite eder. Otun tohum ve küçük parçaları genellikle üçüncü göz kapağının altında konjunktival kesede birikir.

Kongenital ya da sonradan oluşan entropion, kirpik irritasyonu ve konjunktiva yangılanması ile sonuçlanır.

Kavga yaraları, yırtıcı saldırıları ve diğer tip traumalar, konjunktivanın yırtılma ve yaralanmalarına neden olur. Göz kapaklarının

yaraları iyileşir iken deformasyon ve skar doku oluşur. Bazı lop kulaklı tavşan ırklarının büyük kulakları gözlerin üzerine gelir ve göz kapaklarını mekanik olarak irrite eder.

Prekorneal gözyaşı filmi bakteriyel infeksiyona karşı önemli bir savunmadır. Konjunktivadan gözyaşının yetersiz direnaji prekorneal yaş filminin fonksiyonunu zayıflatır ve konjunktivite ortam hazırlar. Genişlemiş diş kökleri nasolakrimal kanalı bloke eder ve yetersiz gözyaşı direnajının en yaygın sebebidir. Bununla birlikte entropion ya da yapısal anormallikler punctum lakrimale'yi tıkayabilir.

Lokal antibiyotik pomatlar tedavide kullanılır. Bakteriyel kültür patojen bakteriyi belirlemek ve antibiyotik seçimi için gerekir. Konjunktivitisin nedeni belirlenmeli ve mümkünse tedavi edilmelidir. Konjunktivadaki yabancı cisimler uzaklaştırılmalıdır. Havalandırma ve hava kalitesinin iyileştirilmesi, temiz yataklık ve tozsuz kuru ot sağlanması tedavinin önemli bir kısmıdır.

Epiphora

Epiphora yüzden aşağıya doğru gözyaşının anormal akışıdır. Lakrimal bezler superior servikal ganglionların sempatik iplikleri, fasyal ve trigeminal sinirler yolu ile innerve edilir. Bu sinirlerin uyarımı gözyaşı salgılanmasını artırır. Pet tavşanlarda çoğu epiphora olguları dental hastalıklara bağlı yetersiz gözyaşı direnaji ile oluşturulur. Gözyaşı üretiminde artış, glaukom, uveitis ve keratokonjunktivitis, bozuklukların ağrı ya da irritasyonundan oluşabilir.

Tanı için baş bölgesi radyografisi gerekir. Tavşanlarda yüz dermatitisi kronik epiphora ile birlikte görülür. Bu bölge gözyaşı akıntıları ile keçeleşir. Bu bölgedeki deri yangılanır ve sekonder infeksiyonlar gelişir.

Tedavi, nedene bağlı olarak yapılır. Maksillar insizorların kök genişlemesi ile birlikte olan epiphora'yi tedavi etmek zordur. Temiz ve iyi havalandırılmış bir çevre gözyaşı üretimini azaltır. Göz pomatları, sekonder infeksiyonları kontrol etmede yararlıdır. Gözün aşağısındaki enfekte deriyi korumak için göz pomatları ve antiseptik koruyucu kremler yardımcı olur.

Akıntı nedeniyle oluşan birikintiyi uzaklaştırmak için tüylerin kesilmesi ve temizlenmesi gerekir. Çok yaygın keçeleşmenin temizlenmesi için sedasyon ya da genel anestezi gerekebilir.

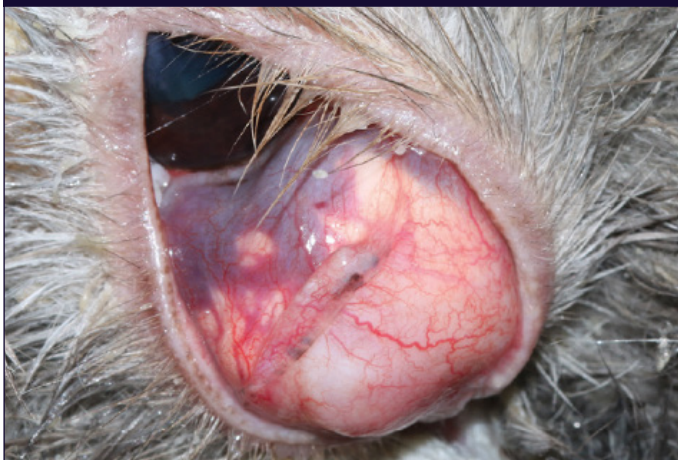Epiphora tedavisi için insizor dişlerin uzaklaştırılması önerilir. İnsizor dişlerin köklerinin anormallikleri dişi çekme zorluğu oluşturabileceğinden preoperatif radyografi gereklidir.

Nasolakrimal kanal engellenmesine bağlı olan epiphora'yi tedavi etmenin diğer metodu kanalı basınçla yıkamaktır. Yıkama uygulamasına bazı tavşanlar tolerans gösteremez. Bu durumda sedasyon ve genel anestezi gerekebilir. Nasolakrimal kanal alt medial göz kapağında bir çıkış noktasına sahiptir. Görebilmek için alt göz kapağını hafifçe gözden uzağa çekmek yeterlidir. Bilinçli yada sedasyondaki hayvanlarda lokal anestezi uygulaması yıkamanın daha iyi tolere edilmesini sağlar.

Metal bir lakrimal kanül yerleştirilebilir ya da bir yumuşak plastik IV kanül kullanılabilir. Steril serum fizyolojik kanal içine nazikçe enjekte edilir. Kanal içinde bulunan mukus, irin ve atıkların çıkması umulur. Kanal içine sıvı verildiğinde göz öne doğru yer değiştirebilir. Bu durumda sıvı retrobulbar ve subkonjunktival doku içine girebilir. Her iki durumda da şişlik serumun emilmesi ile ortadan kalkacaktır.

Resim 43.

Üçüncü Göz Kapağı Bezinin Prolapsusu



Çoğu olguda sorun diş hastalığının ilerlemesi ile kendiliğinden çözülür. Nasolakrimal kanal yırtılması, nasal geçiş gözyaşı direnaji için alternatif bir yol sağlar.

Dacryocystitis

Dacryocystitis, medial göz açısında daha belirgin olan bol ve kötü kokulu mukopurulent bir akıntı ile karakterizedir. Medial açı altındaki deriye yapılan basınç punctum lacrimale boyunca ip şeklindeki purulent materyali açığa çıkarır. Bazı olgularda lakrimal kese görülebilir ve irinle dolgunluğu palpe edilebilir. Sekunder konjunktivitis mevcuttur. Keratitis ve korneal ödem, kornea üzerinde sürekli bulunan purulent materyalle birlikte bulunur. İleri olgularda kornea ülseri gelişir. Bu olgularda purulent göz akıntısı, medial açı civarındaki alanın palpasyonunda ağrı ve bleferospazm bulunur. Detaylı muayene için sedasyon ve anestezi gerekir (Resim 44).

Primer bakteriyel dacryocystitis tavşanlarda pasteurollis'e bağlı oluşmakla birlikte, çoğu olguda pet tavşanlarda diş hastalıkları ve nasolakrimal sistemin tıkanması ile oluşur. Nasolakrimal kanalın daraldığı iki kısım vardır. İlki, lakrimal foramen boyunca giden kanalın başlangıcıdır. İkinci kısım diş kökü ve damak kemiği arasında kanalın büküldüğü maksillar insizorların tabanındadır. Genellikle bu noktada tıkanma oluşur. Özellikle kök genişlemiş ise insizor kökdeki eğilme tıkanma yapabilir. Tıkanmanın proksimalindeki kanalın maksillar bölümü genişler ve mukopurulent materyalle dolar. Sekunder bakteriyel infeksiyon oluşur. Bakteriyel kültür yapılır. Fokal epitelyal erezyonlar, lenfosit, makrofaj ve heterofillerin submukozal infiltrasyonu dacryocystitis bulunan tavşanların nasolakrimal kanalında bulunmuştur.

Dacryocystitis aynı zamanda yanak dişleri değişimleri ile birlikte dir. İlerlemiş diş hastalıklı olgularda genişlemiş üst premolar kökleri bozulur ve özellikle zygomatic çıkıntıda maksillar kemiği deler. Bazı olgularda bu dişlerin ektopik kökleri civarında oluşan kemik reaksiyonları nasolakrimal kanal üzerinde etki yapar. Apse bu kökler civarında oluşur ve tamamen kanalı bloke edebilir. Maksillar molarların genişlemiş kökleri orbitanın tabanında yerleşen lakrimal bez içine alveolar kemik boyunca büyür. İlerlemiş diş hastalıklarında tüm maksillar dişlerin köklerinde değişimler olabilir. Nasolakrimal kanalın genişlemesi, eğilmesi ve tıkanması bazı alanlarda mevcut olabilir. Hastalığın ilerlemesi ile nasolakrimal kanalın maksillar bölümü büyük oranda maksillanın kenarındaki lateral çıkıntı ile genişler. Bloke ve genişlemiş kanal lakrimal ve konjunktival kese içine dökülen mukopurulent akıntı ve atıklarla dolar. Lakrimal bez maksillar molar dişlerin hastalanmış kökleri ile enfekte ve penetre olduğunda, gözyaşı üretiminde azalma olur (Maini vd., 2019) (Resim 45).

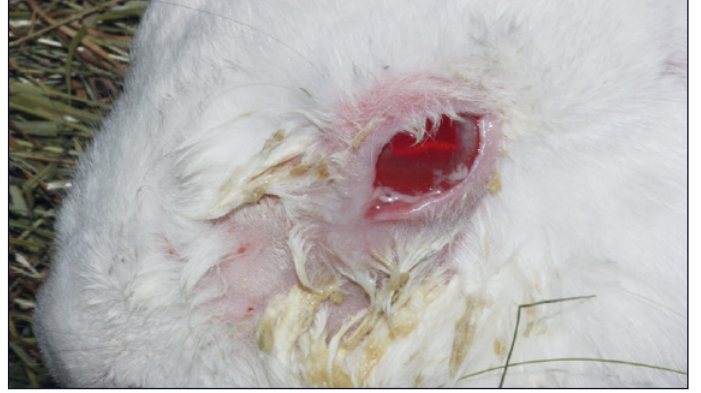Tanıda, muayene ve bakteriyoloji kadar radyografi ve ayrıntılı diş muayenesi de önemlidir. Genel anestezi, nasolakrimal kanal irrigasyonu ve radyografi için gereklidir.

Nasolakrimal Kanalın İrrigasyonu

Dacryocystitis tedavisi, serum fizyolojik ya da steril su ile nasolakrimal kanalın kanülasyonu ve yıkanmasını ile yapılır. Tavşanların burun mukozası hassastır ve özellikle eğer kanal yırtılmışsa ve sıvı burun yolunu irrite etmiş is yıkama uyarıcı olabilir. Bazı tavşanlar genel anestezi altında bile bağıarak reaksiyon gösterirler. Genel anestezi, araştırma, yıkama ve irrigasyon için her zaman gereklidir. Nasolakrimal kanal irrigasyonu öncesi elde edilen radyografi bilgi vericidir. Radyografi, uygulamanın zorluğu ve tedavi

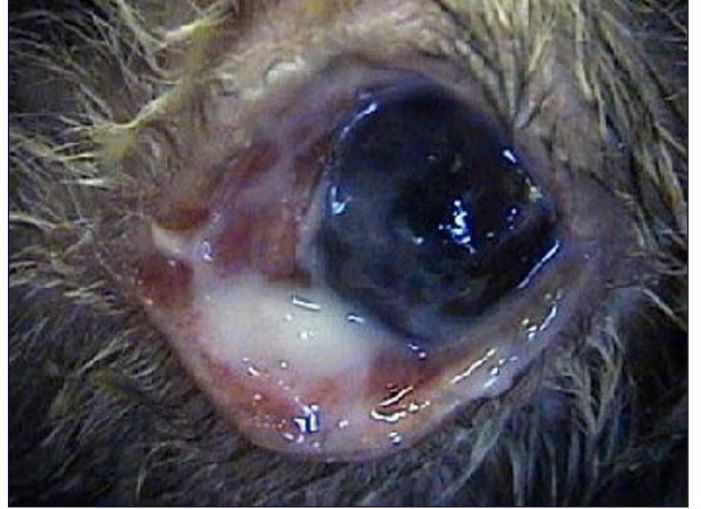Resim 44.

Bir Yeni Zelanda Tavşanında Dacryocystitis, Keratitis ve Periorbital Derinin Dermatitisi



Resim 45.

Bir Tavşanda Dacryocystitis



edici olup olmadığı konusunda fikir verir. Dacryocystitis'li çoğu tavşan büyük diş problemlerine sahiptir.

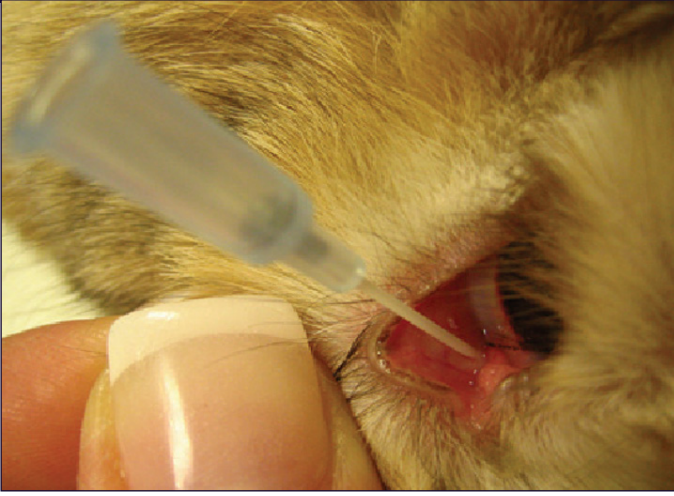Purulent akıntıyı yıkamak gözyaşı direnajını artırır ve enfekte akıntıyı uzaklaştırır. Bu uygulama, genellikle primer bakteriyel nasolakrimal kanal infeksiyonunu ve diş hastalıkları ile oluşan sekonder infeksiyonları tedavi etmede başarılıdır. Yıkama ile elde edilen enfekte materyal bakteriyolojik hassasiyet ve kültür için toplanabilir. Uygulamadan sonra antibiyotikler kataterle nasolakrimal kanal içine uygulanır. Enjektör içine birkaç damla pomat konularak uygulanır.

Nasolakrimal kanal değişimleri 1-2 ml kontrast maddenin verilmesi ile görülebilir. Sodyum/meglumine iohalamate gibi dilüe preparatlar injeksiyonunun kolay olması nedeni ile avantaja sahiptir. Konsantre solüsyonlar daha açık görüntü verir ve kanalda daha fazla kalır. Bloke olana göre açık kanalda iyi görüntü elde etmek daha zordur. Kontrast materyali, açık kanal boyunca buruna akar ve kolaylıkla burun yoluna nefesle çekilir ve istenen görüntüyü elde etmeyi zorlaştırır.

İyi bir aydınlatma nasolakrimal kanal irrigasyonu için gereklidir. Punctum lacrimale, alt göz kapağının nazıkçe çevrilmesi ile medial açıda

Resim 46.

Nasolakrimal Kanal Alt Göz Kapağının Birkaç mm İç Kısımındadır. Nasolacrimal Punctum İçine Bir Angiocut Kanülü Yerleştirilerek İrrigasyon Yapılır



belirlenir. Bir pens ile göz kapağı korneadan uzakta tutulmaya çalışılır. Küçük bir plastik irigasyon kanülü lakrimal kanal içine punctum lacrimale boyunca yerleştirilir. Üst göz kapağında punctum yoktur. Büyük tavşanlarda kedi sondası kullanılabilir. Kanal eğer genişlemiş ise metal irigasyon kanülü kullanılabilir. Eğer metal kanül kullanılırsa nasolakrimal kanal ve lakrimal keseye zarar verilebilir. Travma skar doku oluşumu ve daralma ile sonuçlanabilir. Lakrimal kanal içine sonda yerleştirildikten sonra purulent materyali dışarı çıkarmak için steril su yada serum fizyolojik ile yıkama yapılır. Bazı olgularda yıkama ile irin burundan dışarı çıkar. Özellikle eğer kanal tıkanmış ve genişlemiş ise purulent içerik nasolakrimal kanalın maksillar bölümünde kalır. Nazikçe punctum lacrimale'ye parmak ile basıncı uygulayarak kanaldan aşağıya zorlama ile blok açılabilir. Alternatif olarak kanalın maksillar bölümü lakrimal foramen boyunca kanülü ilerleterek yıkanabilir. Bunu yapmak bilinci yerinde olan hayvanlarda mümkün değildir. Plastik katater kullanmak daha yararlıdır. İrrigasyon süresince nazik basıncı uygulanmalıdır. Eğer kanal tıkalı ise lakrimal kanalın yırtılma riski vardır. Eğer yırtılma olursa irigasyon sıvısı periorbital dokular içine girer (Resim 46).

Nasal açıklıktan nasolakrimal kanalı kanüle etmek zordur. Delik dardır ve lokalize etmek zordur.

Göz Küresinin Hastalıkları

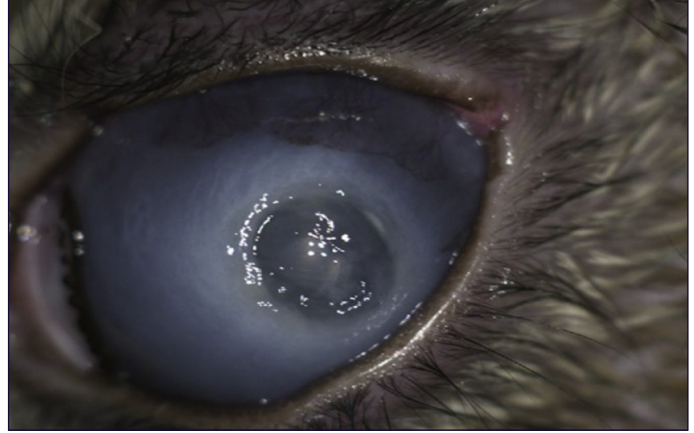
Keratitis, Keratokonjunktivitis ve Kornea Ülseri

Pet tavşanlarında kornea yangısı, infeksiyon, trauma, prekorneal gözyaşı filmi anormalliği (sıklıkla diş hastalıklarına bağlı), sistemik ya da beslenme bozukluklarına bağlı oluşabilir. Vitamin A yetersizliği laboratuvar tavşanlarında keratitis oluşturabilir.

Pet tavşanlarında kornea ödemi ve/veya ülser sıklıkla keratitis ile birlikte oluşur. Prekorneal gözyaşı filmi, keratitis oluşumunu etkileyen bozukluklar, yara ve infeksiyonlardan korneayı korumada önemli rol oynar. Dacryocystitis ile birlikte tavşanlarda yetersiz gözyaşı direnaji, korneada punctum lacrimale'den purulent materyal ile temasta olduğu medial açıda keratitise neden olabilir. Kornea, diğer tavşanların oluşturduğu trauması ya da ot parçaları ile enfekte olabilir ve derin kornea ülseri oluşabilir. Etkilenen tavşanlar-

Resim 47.

Bir Tavşanda Derin Kornea Ülseri



da yangılı konjunktiva ile çevrili yangılı opak korneanın merkezinde geniş sarı nekrotik ülser mevcuttur. Ağrı, göz kapaklarını kapama ve gözyaşı akıntısı belirtileri mevcuttur. İyileşme zor olabilir ancak çoğu olgu medikal tedaviye cevap verir. Sistemik cephalixin ve topikal ilaçlar tavşanlarda etkili bir kombinasyondur. Topikal uygulanan fusidik asit, kornea ve ön kamara sıvısına girer. Gram (+) infeksiyonlara karşı minimum inhibitör konsantrasyon korneada 24 saat ve üzerinde devam eder. Gentamisin, yangılanmış gözde zayıf bir emilime sahiptir ve normal gözden emilmez (Resim 47).

Uveitis

Tavşanlarda uveitis genellikle kan yolu ile yayılan *P. multocida* tarafından meydana getirilir. Büyük iridial apseler ve panoftalmis gelişebilir. Uveitis aynı zamanda trauma ya da delici yabancı cisimler tarafından oluşturulan ya da şiddetli keratitise bağlı oluşabilir. Sekonder uveitis ve bakteriyel infeksiyonlar aynı zamanda Encephalitozoon cuniculi ile birlikte oluşur. Tedavi başarılı olsa bile sıklıkla kapalı açılı glaukom oluşur.

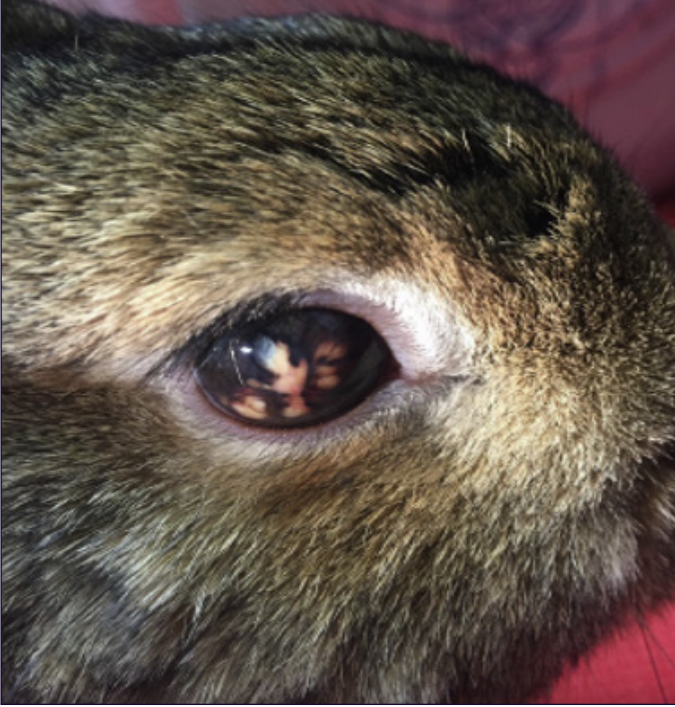
Encephalitozoon Cuniculi'ye Bağlı Uveitis

E. cuniculi tavşan ve diğer hayvanları etkileyen bir protozoon parazittir. Çoğu olgular asemptomatiktir. Bununla birlikte tortikollis ya da renal hastalıklar gibi nörolojik belirtiler oluşabilir. Encephalitozoonosis aynı zamanda göz hastalıkları meydana getirir. Lens rupturu, uveitis ve katarkt oluşumu genç tavşanlarda bulunan klinik belirtilerdir. Anterior lens kapsulası kendiliğinden yırtılır ve zonal granuloz lenle oluşturulan uveitis meydana gelir. Encephalitozoon cuniculi sıvı lens korteksi içinde görülebilir. Lens kapsulasının çok ince ya da olmadığı uterustaki tavşanların gelişen lense *E. cuniculi* organizmasının yayılımı ile vertikal geçiş olduğuna inanılmaktadır. Parazit, anterior yüzeyinde onun en ince noktasında lens yırtılmasına neden olur ve lens materyali anterior kamaraya girer ve phacoclastic uveitis oluşturur (Resim 48).

İridal apseler, hipopiyon ve akut uveitis pet tavşanlarda sık görülür. *P. multocida* sekonder fırsatçı olarak enfeksiyona dahil olur. Sero-lojik testler *E. cuniculi*'yi ortaya çıkaracaktır. Tanı, lens ve çevreleyen dokuların histolojik muayenesi ile yapılır.

Uveitis tedavisinin başarısı, tedaviye alınan yanıt ve belirtilerin şiddetine bağlıdır. *E. Cuniculi*'ye bağlı phacoclastic uveitis'in çoğu olguları medikal tedaviye cevap vermez. Genellikle enukleasyon gerekir. Bazı olgularda herhangi bir tedavi gerekmez.

Resim 48. Yaşlı Bir Tavşanda *Encephalitozoon Cuniculi* ile Birlikte Oluşan *Phacoclastic Uveitis* (Varga, 2014).



Albendazole ya da fenbendazole paraziti öldürmede etkilidir. Yanıgsel bozuklukları tedavi etmez.

Katarakt

Kongenital katarakt laboratuvar tavşanlarında belirtilmiştir. Katarakt aynı zamanda açık sebebi olmaksızın pet tavşanlarda görülür. Katarakt tavşanlarda diabetes mellitus belirtisi değildir (Resim 49).

E. cuniculi infeksiyonunun sonucu lens rupturu, katarakt oluşumu ile sonuçlanır. Lens materyalinin opak kalıntıları anterior kamarda görülebilir. Bu durum genellikle tek taraflı ve asemptomatiktir. Yangı delili yoktur. Tedavi semptomatiktir. Seroloji ile ortaya çıkarılır ve tedavi için Albendazol ve fenbendazol kullanılır.

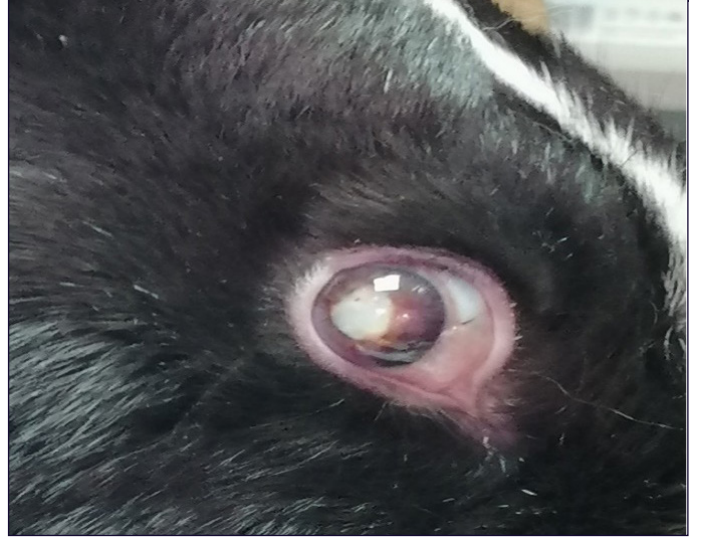Lenfoma

Lenfoid dokunun neoplastik bozuklukları pet tavşanlarda oluşan en yaygın tümörlerdir. Bu duruma nispeten genç hayvanlarda rastlanır. Herhangi bir organ gözün iç dokuları ve özellikle choroid, ciliar gövde, iris ve anterior kamara neoplastik dokular ile etkilenebilir. Aynı zamanda dalak, karaciğer ve diğer organlar etkilenebilir.

Tavşan Gözünün Enukleasyonu

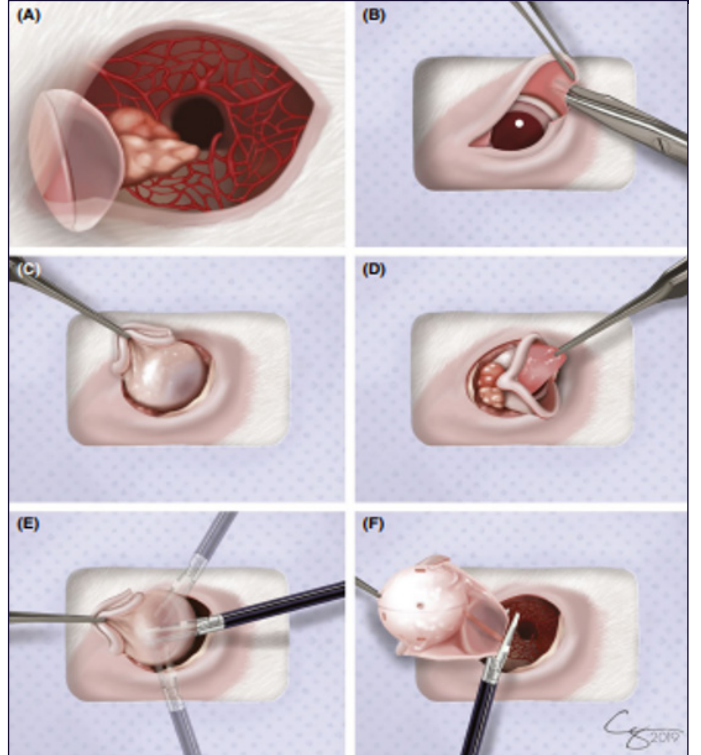
İnatçı glaukoma ya da endophtalmitis gibi ağrılı ve kör göz oluşturan durumlar için enukleasyon endikedir. Tavşanlarda retrobulbar hastalık ve exophtalmus en yaygın endikasyonlardır. Çünkü enukleasyon orbitayı incelemek için gerekir. Üst yanak dişlerinin periapikal apseleri, retobulbar şişlik ve göz küresinin protrüzyonuna neden olur. Tavşanlarda endophtalmitis medikal tedaviye iyi cevap verebilir. Cerrahi uygulama diğer türlerdeki benzerdir. Farklı olarak orbitanın uygulama diğer türlerdeki benzerdir. Farklı olarak orbitanın uygulama diğer türlerdeki benzerdir. Farklı olarak orbitanın uygulama diğer türlerdeki benzerdir.

Resim 49. *Encephalitozoon Cuniculi*'ye Bağlı Bir Tavşanda *Phacoclastic Uveitis* ve Olgunlaşmış Katarakt



Resim 50.

Göz Küresinin Enukleasyonu. A-Orbital Venöz Pleksus B-Konjunktiva ve Orbicularis Oculi Kası Arasından Tünel Açılması C-Dairesel Deri Ensizyonundan Sonra Derin Doku İmkânı Oluşur. D-Diseksiyon Safhası. Üçüncü Göz Kapağı ve Harder Bezi Yapışmalarının Diseksiyonu E-F- Ligasure Kanam Durdurmanın Uygulanması. Sağlam Kalan Salgı Yapan Dokuların Ve Venöz Pleksusun Ligasyonu (Moore vd., 2020)



durdurma petleri ile durdurulmaya çalışılır. Operasyonun en zor kısmı, optik sapın ligatüre edilmesidir (Resim 50). Cerrahi klips kullanımı daha kolaydır. Çoğu tavşan operasyon sonrasında görüş kaybını dengeleyebilir (Kathryn vd., 2016).

BÖLÜM 8

ORTOPEDİ

Serhat ÖZSOY

Ortopedi

Orthopedics

BÖLÜM HAKKINDA

Bu bölümde tavşanlarda ortopedik problemler ve tedavileri, tavşan iskeletinin osteomyelitis tümörleri, osteomyelitis ve septik artritis konuları ele alınmaktadır.

Anahtar kelimeler: Ortopedik problemler, iskelet tümörleri, osteomyelitis

ABOUT the CHAPTER

In this chapter, orthopedic problems of rabbits and their treatments, tumors of the rabbit skeleton, osteomyelitis and septic arthritis subjects are explained.

Keywords: Orthopedic problems, skeleton tumors, osteomyelitis

Tavşanlarda ortopedik olguları oluşturan travmatik yaralanmalar veteriner hekim müdahalesi gerektirir. Tavşanlarda infeksiyöz hastalıklar nadiren ortopedik hastalıkların primer nedenidir. Bunlar genellikle eklem infeksiyonunu içerir. İskeletin neoplastik hastalıkları tavşanlarda yaygın değildir.

İlk fiziksel muayene şüpheli trauma ve iskelet hastalıklarında çok büyük öneme sahiptir. Operasyondan sonra başarılı rehabilitasyonu bozan faktörler planlanan işlerin başarısı için kritiktir. Ortopedik problemlerin operasyon ile tedavisinde solunum, kalp ve nörolojik analizler yararlıdır.

Problemleri alan kadar tüm vücudun radyografik olarak değerlendirilmesi yapılmalıdır. Radyografik protokolda anteroposterior ve lateral radyografiler gereklidir.

Tavşanlarda fizyoloji, ağrı cevabı ve postoperatif gastrointestinal durgunluğun bilinmesi, ortopedi operasyonu planlandığında göz önüne alınması gereken kritirlerdir. Operasyon öncesi 2-4 saat açlık tavsiye edilir. Preoperatif analjezik verilmesi postoperatif gastrointestinal durgunluk ihtimalini azaltabilir.

Tavşanların yabancı materyal reaksiyonu aşırı granülasyon doku oluşumuna meyil oluşturur. Tavşan cerrahisinde dikiş ipliği seçimi önemlidir. Örgülü materyal kullanıldığında dikiş ipliği reaksiyonları postoperatif komplikasyon olarak ortaya çıkabilir. Aşırı granülasyon doku oluşumu ya da fistülleşme dikiş reaksiyonları ile oluşabilir ve operatif girişim gerekir. Dikiş ile ilgili komplikasyonları önlemek için vücut içinde monofilament emilebilir ipliklerin kullanılması gerekir. Deriyi kapatmak için deri zımbaları kullanılabilir.

Travmatik tavşan yaralanmaları araç kazaları, insan ayağı ile ezilme, düşme, eşyaların çarpması, köpek ya da kedi tarafından ısırılma ile olur. Sahibi tavşanın bir ya da daha fazla ayağını kullanmadığını ifade eder. Tavşanlar av hayvanıdır ve acıya dayanıklılık gösterirler. Onlar ağrı ile karşılaştıklarında sessiz ve sakin kalırlar. Bu, traumanın gerçek şiddetini sahibinin anlamasını zorlaştırır. Oluşan ağrı ile başlayan, onu takip eden iştahsızlık, mide ve bağırsaklarda oluşan gaz ile birlikte klasik sekonder bir problem oluşur.

Ekstremiteleri kırıklarını tedavi etmedeki temel amaç, fonksiyon kaybını önlemek ve ağrıyı rahatlatmaktır. Kedi ve köpeklerde uygulanan kırık tedavi metotlarının tavşanlara uygulanması gerekli değildir. Örneğin tavşan kemiklerinin nazikliği ve uygun implant azlığı farklılık nedenleridir. Tavşanların aktivite düzeylerinin yüksekliği, korkma ve irkilme özelliklerinin olması, korkuyu algılama ve yanıtının yüksek düzeyli olması göz önünde tutulmalıdır.



Serhat Özsoy

İstanbul Üniversitesi-Cerrahpaşa, Veteriner Fakültesi, Yabancı Hayvan Hastalıkları ve Ekoloji Ana Bilim Dalı, İstanbul, Türkiye
E posta: serhatozsoy@yahoo.com

Bu bölümü alıntıla / Cite this chapter as:
Özsoy, S. (2023). Ortopedi. S. Özsoy (Ed.), *Tavşan Hastalıkları* içinde (s. 80-83). İstanbul: İÜC Yayınevi.



CC BY 4.0: Telif Hakkı ©Yazar(lar), "Bu derginin içeriği Creative Commons Atıf 4.0 Uluslararası lisansı altında lisanslanmıştır."

Travmatik geçmişi olan hastalar değerlendirildiğinde ilk tedavi fizyolojik dengesizlikleri düzeltmek, kırıkları tedavi etmek ve ağrı için analjezik vermektir. Arka bacaklarda derin ağrı duyusunun mevcudiyeti için nörolojik muayene gerçekleştirilir. Bu muayene arka bacaklarda paresi ve paraliz olgularında kritiktir. Spinal kırıklar ya da çıkıklar değerlendirilir (Coleman vd., 2005, Gallego vd., 2019).

Radyografi primer trauma alanı yanında tüm vücut için uygulanmalıdır. Standart radyografik protokol kırık bölgesinin ve tipinin belirlenmesinde yardımcıdır. Kırık tedavisinden önce antibiyotik ve analjeziklerin verilmesi gerekir.

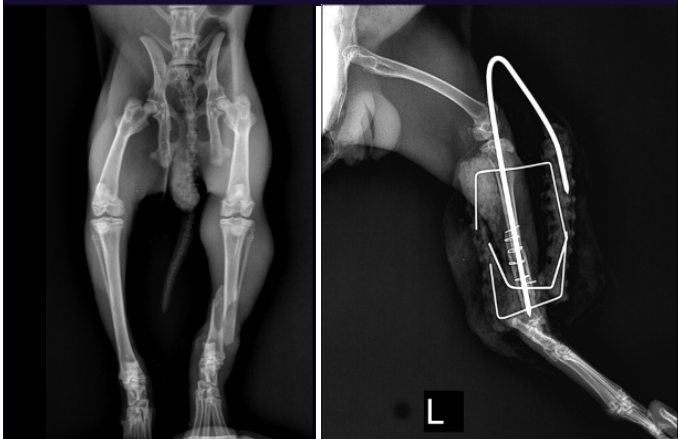
Ön ya da arka ayakların kapalı ve açık kırıklarında intramedullar pinler, kemik plakaları, serklaj telleri ve eksternal fiksasyon aletleri kullanılır. İskelet kitlesi kedilerde %12-13 iken, tavşanlarda %7-8'dir. Bu pin seçimi ve uygulamasını etkiler. Kapalı orta diyafiz humerus, ulna, radius, tibia ve femur kırıklarında tek bir intramedullar pin uygulaması tavsiye edilir. Rotasyonel stabiliteyi önlemek için bandaj ile desteklenmelidir. Femoral kırıklar hariç diğerlerinde normograt yolla uygulama yapılması mümkündür. Kemik plakaları, humerus ve femur kırıklarında kullanılabilir. Humerus, ulna, radius, femur ve tibianın distal ve proksimal uç kırıklarının tedavisi intramedullar pin uygulaması ile yapılır. Tek ya da çift taraflı eksternal fiksasyon tespit pinleri için Kirschner pinleri kullanılır ve bağlayıcı barlar için Kirschner-Ehmer sistemi, Maynard sistemi, X-Lite termoplastik alçı ve akrilik gibi tespit ediciler kullanılır (Resim 51-56).

Tavşanlarda koksofemoral çıkıklar görülebilir. Tavşanlarda çok belirgin trochanter minör ve kısa femur boynu, kedi ve köpeklerden farklıdır. Koksofemoral çıkıklar travmatik, kalça displazisi ve spontan femoral kapital fizyal kırıklara bağlı oluşur. Travmatik çıkıklar kraniyodorsal ve ventral doğrultularda oluşur. Çıkıkların tedavisinde bandajlı ya da bandajsız kapalı yerleştirme, toggle pin uygulaması, iliofemoral dikiş uygulaması, femoral baş ve boyun ostektomisi teknikleri kullanılmıştır.

Operasyon yapılan tavşanlar yem tüketimi ve dışkı çıkışı için düzenli izlenmelidir. Operasyondan sonraki 24-48 saat içinde yiye-

Resim 51.

Ergin Olmayan Bir Tavşanda Oblik Distal Tibia Kırığı. Kırığın Operatif Tedavisinde Tie-in Eksternal Fiksasyon Yöntemi Uygulanmış. Pinleri Tutucu Olarak X-Lite Plastik Alçı Kullanılmış. Bu Uygulama Açık ya da Kapalı Kırıklarda Güvenilirdir

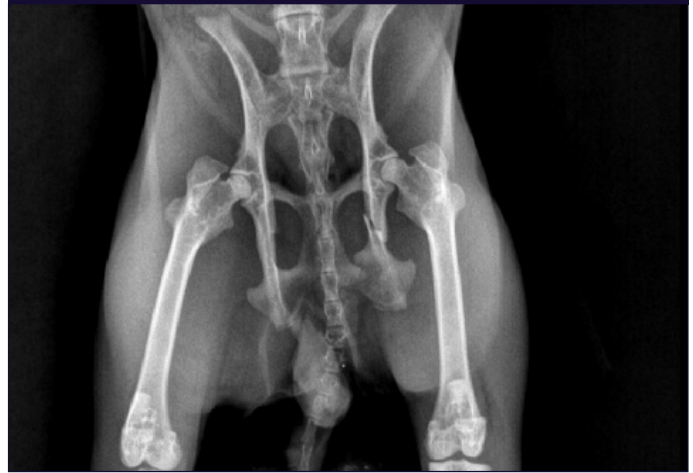

cek alımı ve dışkı çıkışı normale dönmelidir. Kullanılan bandajlar kuru tutulmalı ve şişme açısından kontrol edilmelidir. Eksternal fiksatörler sargı ile korunur ise kafeste ya da evde takılarak zarar görmeleri engellenir. Postoperatif dönemde yataklık materyali olarak kalın havlu ve kağıt kullanılabilir. Operasyon sonrası antibiyotik uygulaması gereklidir. Analjezikler yararlıdır ve operasyon sonrasında 24-72 saat süreyle devam ettirilmelidir (Kawamoto vd., 2018).

Açık kırıklar genellikle diğer hayvanların ısırık yaralarına bağlı oluşur. Operasyon öncesi antibiyotik ve yaranın yıkanması uygu-

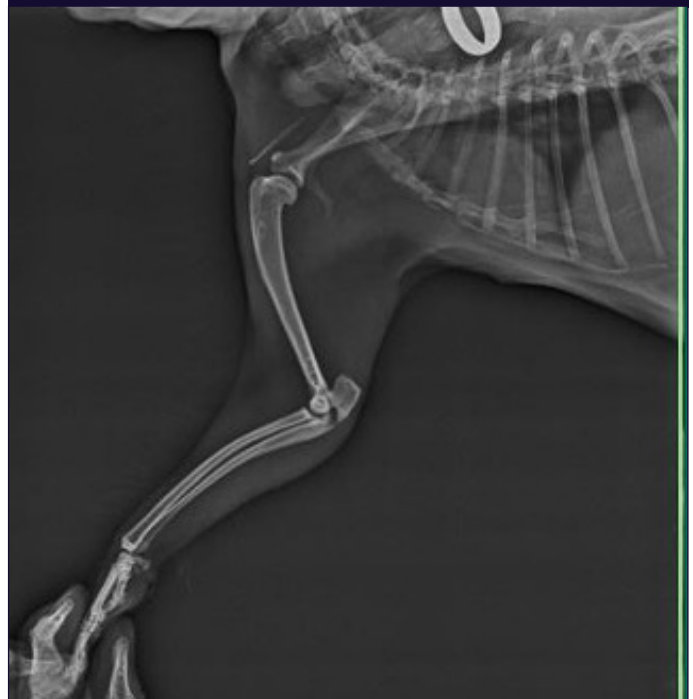Resim 52.

Bir Tavşanda VD Radyografide İschii Kırığı. Bu Kırık Dinlenme ile İyilesebilir



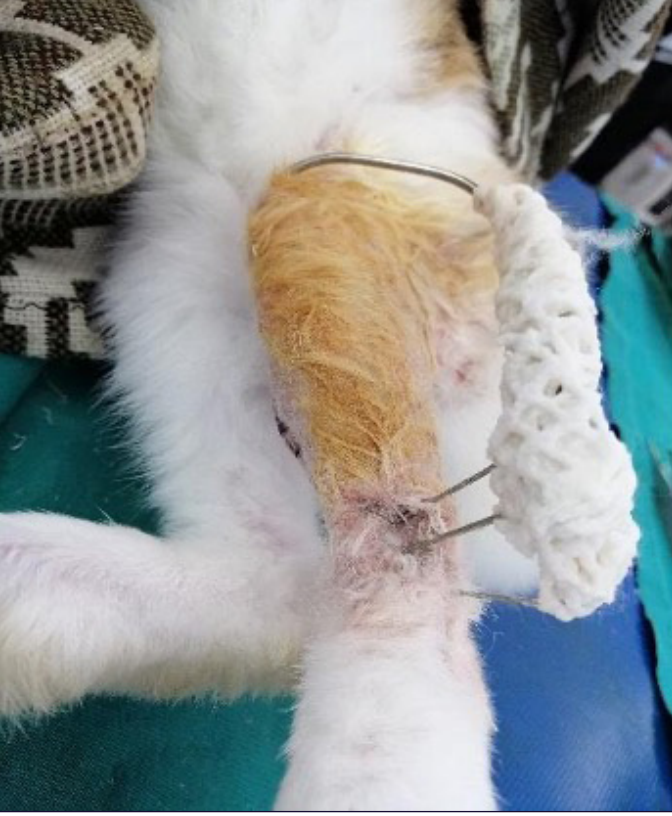Resim 53.

Bir Tavşanda Olekranon Kırığı. Operasyon ile İntramedullar Kirschner Pini ve Gergin Bant Uygulaması Yapılarak Kırık Tespit Edilir



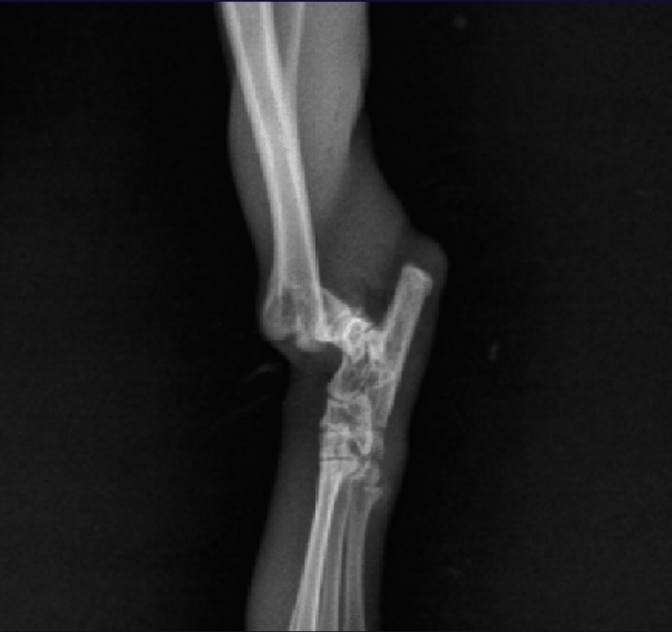Resim 54.

Bir Tibia Kırığında Tie-in Eksternal Fiksasyon Yöntemi ile Kırık Tedavisi. Eksternal Fiksasyon Pinleri X-Lite ile Tespit Edilmiş



Resim 55.

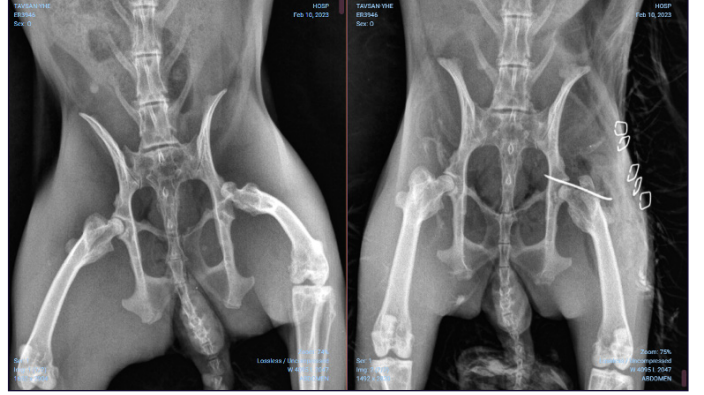
Genç Bir Tavşanda Distal Tibia Kırığı. Bu Kırık İntramedullar Kirshner Pinleri ile Tespit Edilir



lamaları gereklidir. Açık kırık bölgesi operasyondan önce sulandırılmış povidon iode ile yıkanır ve temizlenir. Operasyon sırasında kırık uçları temizlenir ve antibiyotikli serum fizyolojik ile yıkanır.

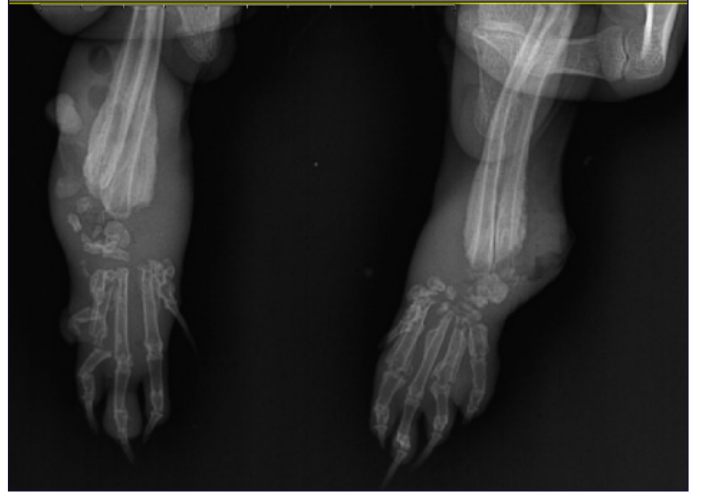Resim 56.

Bir Tavşanda Kraniyodorsal Koksofemoral Luksasyon ve Trans-Trochanterik Kirschner Pin Kullanılarak Çıkiğın Tespiti. Pin Yaklaşık İki Hafta Kaldıktan Sonra Çıkarılır. Bu Süre Sonunda Eklem Çevresinde Oluşan Skar Doku Yoğunluğu Eklemi Normal Pozisyonunda Tutar



Resim 57.

Bir Tavşanda Eklem Çevresindeki Apse ile İlişkili Olarak Her İki Ön Ayağın Karpal Eklemünde Karpal Dizi Kemiklerin, Antebrachium Kemiklerinin Distal Kısımında Osteomyelit ve Septik Artritise Bağlı Kemik ve Kıkırdak Dokularında Erimeler Mevcut. Bu Tavşanın Her İki Ayağındaki Problem Nedeni ile Ötenazi Uygulanması Gerçekçi Olabilir. Ancak Apselerin Tedavisi ya da Ampütasyonu Uygulanması Düşünülebilir



Gevşek kan pıhtıları ve ölü dokular temizlenir. Kemik iliği içine mikroorganizmaları itmesini önlemek için açık kırıklarda intramedullar pin kullanılmamalıdır. Aerobik ve anaerobik bakteriler için antibiyotikler postoperatif 7-10 gün kullanılmalıdır. Operasyondan sonra dışkı çıkışı ve gıda alımı izlenmelidir. Her 2-4 günde bir pansuman değiştirilerek cerrahi alanın iyileşmesi değerlendirilir. Aerobik ve anaerobik kültürler değerlendirilir. Bazı olgularda tedavi başarısız olur ise amputasyon düşünülmelidir. Bu pet tavşanlar için geçerlidir. Üç bacaklı tavşanlar avcılardan kaçmaları gerekmediğinde uzun yaşarlar (Sassai vd., 2018)

Travmaya bağlı olan çoğu olguda amputasyon tavşanın hayatta kalması için bir alternatiftir. Ön bacak amputasyon alanları, 1-parmak, metakarpus ya da karpal kırıklar, neoplazi ve osteomyeli-

tis için karpal ampütasyon. 2- radial, ulnar ya da humeral kırıklar, neoplazi ya da osteomyelitis için skapula-humeral ampütasyon alanlarıdır. Bu ampütasyon alanlarının seçimi tavşanın hareketi, kullanımı ve fonksiyonuna bağlıdır. Karpusun ampütasyonu ön bacağın bir derece destek benzeri kullanımına olanak sağlar. Karpus ve proksimal humerus arasındaki ampütasyon, kafes yada diğer yaşam alanlarında bazı yerlere takılan bir çıkıntıya neden olur. Arka bacak ampütasyon alanı ön bacadakine benzer tarzda yapılır. Parmaklar, metatarsal ya da tarsal kemiklerin infeksiyonu ya da düzeltilemez hasarı için ampütasyon tarsal eklemde olmalıdır. Femurun diyafizinden yapılan ampütasyon operasyon ile tedavinin mümkün olmadığı femur ya da tibianın kırık, osteomyelitis ve neoplazilerinde düşünülmalıdır. Ekstremitte ampütasyonu yapılmış tavşan kafeslerinde altlık olarak ot, talaş ve sentetik yataklık materyali gibi malzemeler kullanılmalıdır. Sağlam bacak üzerine gelen ekstra yük, yumuşak tabanın kullanılmadığı durumlarda tarsal eklemde basınç yaraları ve artritis meydana gelmesine neden olur (Resim 57).

Tavşan İskeletinde Görülen Tümörler

Tavşanlarda iskelet tümörleri topallık ve ekstremitenin şişliği ile ortaya çıkar. Tümörlerin operasyon ile uzaklaştırılmasından önce fiziksel muayene, abdominal palpasyon ve toraks askültasyonu olası bir metastazın belirlenmesi için gereklidir. Bir iskelet tümörünün yayılmasını ya da nüksünü engellemek için en iyi uygulama ekstremitenin en proksimalinden yapılacak ampütasyondur (Tablo 12).

Tablo 12.

Tavşanlarda Ekstremiteleri Etkileyen Tümörler (Rich, 2002)

Neoplazmlar	Sıklığı	Bölge
Osteosarcoma	Yaygın	Bacak, Mandibula
Osteoma	Yaygın değil	Mandibula
Undifferentiasarcoma	Yaygın değil	Bacak

Osteomyelitis ve Septik Artrit

Pasteurella ve Staphylococcus infeksiyonları sistemik ve lokal yayılım gösterir. Karpal ya da tarsal eklemde oluşan şişliklerden yumuşak, kremi, kazeöz apseler ortaya çıkar. Bu tablo, özellikle tel kafeste yaşayan aşırı ağırlıktaki tavşanlarda yaygındır. Bu şişliklerde aynı zamanda anaerobik mikroorganizmaların da olabileceği düşünülmalıdır. Operasyon öncesi anaerobik organizmalara etkili antibiyotikler kullanılmalıdır. Tavşanlarda osteomyelitis ve septik artrit olgularında agresiv tanı ve tedavi protokolü izlenmelidir. Tam vücut radyografisi, tam kan sayımı, kan kimya paneli ve mikroorganizma kültürleri hastalığın sistemik etkilerini ve prognozu belirlemede gereklidir. Daha yeni teknikler olan antibiyotik emdirilmiş toprak ve hiperozmotik pansuman uygulaması apse tedavisinde kullanılmaktadır. Ekstremitte ampütasyonu bu hastalığın tedavisi amacıyla kullanılan bir seçenektir.

Postoperatif Bakım

Birçok olumsuz faktör nedeni ile başarılı postoperatif bakım bozulur. Kedi ve köpeklerdeki standart postoperatif kurallara ek olarak tavşanlarda birkaç ilave yapılmalıdır. Operasyon öncesi ve sonrasında (12-24 saat sonrasında) analjezikler verilmelidir. Geniş bir cerrahi operasyon ve fazla yumuşak doku zedlenmesi olan durumlarda operasyondan sonra 48-72 saat süreyle analjezikler sürdürülmelidir. Taze, temiz yumuşak yataklık, evde ya da hastanede kullanılmalıdır. Operasyon yapılan ayağın karşısındaki ayakta ekstra ağırlığa bağlı basınç yaraları meydana gelebilir. Bu nedenle yumuşak yataklık sürekli kullanılmalıdır. Kontaminasyonun olmadığı olgularda antibiyotik tedavi operasyondan sonra 3-5 gün süreyle devam ettirilir. Açık kırık, kontamine olmuş operasyon alanları ve osteomyelitis olgularında 7-14 gün antibiyotik tedavisi sürdürülür. Hareket için arka ayaklarına dayanan tavşanlarda lomber kaslara injeksiyon yapılması önerilir. Bu uygulama az ağrı oluşturur ve arka bacak kaslarında az skar oluşturur. Klinisyenler postoperatif dönem süresince gastrointestinal durgunluğa yönelmelidirler. Besin desteği, doku ve kemik iyileşmesi için sağlanmalıdır.

BÖLÜM 9

NÖROLOJİK VE LOKOMOTOR

HASTALIKLAR

Serhat ÖZSOY

Nörolojik ve Lokomotor Hastalıklar

Neurological and Locomotor Diseases

BÖLÜM HAKKINDA

Bu bölümde, tavşanların nörolojik hastalıkları, Encephalitozoon cuniculi infeksiyonu, vestibular hastalık, bu hastalıkların ilaç tedavisi, Bulla osteotomisi, genel kas zayıflığı, splay leg, spinal bozukluklar ve tedavileri anlatılmaktadır.

Anahtar kelimeler: Encephalitozoon cuniculi, vestibular hastalık, splay leg, spinal bozukluk, nörolojik hastalık

ABOUT the CHAPTER

In this chapter, neurologic diseases of the rabbits, Encephalitozoon cuniculi infection, vestibular disease and pharmaceutical treatment of these diseases, Bulla osteotomy, general muscle weakness, splay leg, spinal disorders and their treatments are explained.

Keywords: Encephalitozoon cuniculi, vestibular disease, splay leg, spinal disorder, neurological disease

Nörolojik Hastalıklar

Detaylı nörolojik muayene tavşanlarda zordur. Fakat proprioreceptive yetersizlikler, paresis ya da paralysis kolay belirlenebilir. Birçok eksternal belirti, gözle muayenede nörolojik hastalığı şüphelendirir. Kürk ve perineum bölgesi taranma azlığı ya da perineal dermatitis, spinal hastalıklar ya da diğer nörolojik problemleri gösterir. Cheyletiellosis ve matlaşmış kürk azalmış hareketliliği gösterir. Omurganın palpasyonu ile birlikte ağrı ya da agresyon geçmişi belirlenebilir.

Nörolojik muayeneye genel fizik muayene tamamlandıktan sonra yapılır. Bir av hayvanı olarak tavşanlar azalmış tehdit refleksine sahiptir ve hareketsiz kalmaya bağlı olarak umulan ağırlı uyarıya cevap vermeyebilir. Refleksler diğer türlerdeki gibi aynı tarzda değerlendirilir. Genellikle nörolojik muayeneye, elle tutma gerektiren, stres ya da ağrı oluşturma ihtimali olmayan bölgelerle başlanır. Nörolojik muayenenin amacı, eksternal uyarıya cevapla birlikte motor ve duysal fonksiyonları değerlendirmektir. Bu sinir sistemi içinde değişmiş fonksiyonların lokasyonunu belirler. Sinir sistemi fonksiyon kaybına bağlı olan klinik belirtiler lezyon tipi ne olursa olsun benzer olacaktır. Anormallik lokalize edilir ve ilave test belirlenir. Örneğin CT, pasteurellosis tarafından oluşturulan periferik vestibular hastalığın tanı ve tedavi planlanmasında yararlı olacaktır. Oysaki MRI, encephalitozoon tarafından oluşturulan merkezi vestibular hastalık tespiti için yararlıdır.

Laboratuvar araştırmaları yararlıdır. Hematolojide monositosis, nötrofilia, lökositosis kronik infeksiyon delillerini gösterebilir. Bununla birlikte bu değişimlerin olmaması kronik yangı ve apse ihtimalini ortadan kaldırmaz. Biyokimyasal değerlendirmede özellikle serum potasyum ve glikoz ölçümleri bilgi vericidir. Karaciğer ve böbrek fonksiyon testleri nörolojik belirtilerin metabolik sebeplerini ifade eder. Serobrospinal sıvı toplanması için sisternal giriş ve myelografi yapılabilir. Sisternal giriş lumbal girişe göre daha kolaydır.

Radyografi, paresi ve paralysis olgularında gereklidir. Omurganın kemiksel anormallikleri, kırık, subluksasyon ya da spondilosis gibi bozukluklar radyografide görülebilir. Tesadüfi bulgular olan urolithiasis ya da gastrointestinal aşırı hareketlilik görünümü önemlidir. Baş radyografileri, dorsoventral radyografide görülebilen vestibular hastalık ve timpanik bullayı araştırmak için kullanılabilir.



Serhat Özsoy

İstanbul Üniversitesi-Cerrahpaşa, Veteriner Fakültesi, Yabancı Hayvan Hastalıkları ve Ekoloji Ana Bilim Dalı, İstanbul, Türkiye
E posta: serhatozsoy@yahoo.com

Bu bölümü alıntıla / Cite this chapter as:
Özsoy, S. (2023). Nörolojik ve lokomotor hastalıklar. S. Özsoy (Ed.), *Tavşan Hastalıkları* içinde (s. 85-90). İstanbul: İÜC Yayınevi.



CC BY 4.0: Telif Hakkı ©Yazar(lar), "Bu derginin içeriği Creative Commons Atıf 4.0 Uluslararası lisansı altında lisanslanmıştır."

CT ve MRI, lokomotor ve nörolojik bozuklukları araştırmak için kullanılan ileri görüntüleme teknikleridir. CT tarama, tavşanlarda orta kulak hastalıklarını anlamada çok katkı sağlar. Oysaki MRI nörolojik belirti oluşturan intrakraniyal lezyonların tanısına katkı sağlar. CT topallık oluşturan ya da nörolojik belirtilere katkıda bulunan eklem ve spinal anormalliklerin tanısında çok yararlıdır.

Encephalitozoon Cuniculi

Encephalitozoon cuniculi farklı türleri etkileyen bir microsporidian parazittir. Encephalitozoonosis tavşanlarda yaygındır. Bu parazit böbrek ve beyinde granulamatoz lezyonlar meydana getirir. Fokal nekroz, böbreğe oyuklu bir görünüm verir. E. cuniculi aynı zamanda phacoclastic uveitis oluşturur. E. cuniculi'nin klinik görünümü subklinik orta dereceli renal yetersizlikten nörolojik bozukluğa değişir. İnfeksiyon latent olabilir ve asla belirti göstermeyebilir. Parazit, çoğu tavşan kolonisinde yaygındır. En yaygın görülen klinik belirti vestibular hastalıktır. Parazitin bulaşması sporlarla enfekte olan idrar yolu ile olur. Sporlar, çoğaldıkları bağırsak mukozaya hücrelerine yayılır ve vücuda onların yayılmasını sağlayan retikuloendotelial sisteme girerler. Organizma sonuç olarak beyin, böbrekler ve miyokardiyumda lokalize olur. Böbreklerde E. cuniculi tubuler epitel hücrelerde bulunur ve sporları idrarla atılır. Çapraz infeksiyon tavşan ve kemirgenler arasında olur (Künzel vd., 2018).

Encephalitozoon Cuniculi İnfeksiyonunun Klinik Görünümü

Nörolojik Belirtiler

Akut

E. cuniculi ile birlikte nörolojik belirtilerin başlangıcı ani olabilir. İleri durumlarda tavşanlar ölü bulunabilir.

- Vestibular hastalık
- Baş eğikliği
- Nöbet
- Ataksi
- Posterior paresis

Kronik

- Sallanma ya da dinlenme sırasında kafa sallama
- Dalgalılık
- Saldırganlık
- Sağırlık
- Körlük
- İdrar yapamama/tuvalet alışkanlığı bozulması
- Denge kaybı
- Yenmemiş sekatrof

Böbrek Hastalıkları

- Polidipsi/Poliüri
- İdrar yapamama
- Orta derece böbrek yetmezliği
- Kronik böbrek yetmezliği

Göz Hastalıkları

- Lens Yırtılması
- Uveitis
- Sekunder hipopiyon
- Katarkt
- Görüş kaybı

Encephalitozoon Cuniculi ile İlgili Merkezi Sinir Sistemi Belirtileri

Merkezi sinir sistemi (MSS) belirtileri granulamatoz ensefalitis ile ilişkilidir. Ani ölüm, nöbet, dengesizlik, tortikollis, paresis ya da paraliz görülür. Beyin hücreleri çevre dokular içine paraziti bırakmak için parçalandığı zaman belirtiler hızlı gelişir. Orta dereceli nörolojik belirtiler sahibinin gözlemi ile belirlenebilir. Bazı tavşanlar dinlenme sırasında nistagmus ya da sallanma belirtileri gösterir. Bazıları ataksik ya da dengesizdir. Sağırlık ve davranış değişiklikleri seropozitif hayvanlarda belirlenebilir. İdrar yapamama, polidipsi ve poliüri, E. cuniculi infeksiyonu ile birlikte görülür. En yaygın belirlenen nörolojik belirtiler, yuvarlanma ya da hemiparetik ve kendi kendine doğrulma kabiliyetine sahip olmayan bir hayvanın, hafif ya da ileri derecede başının bir tarafa eğilmesi ile görülen vestibular hastalıktır (Latney vd., 2014).

Lezyonlar, MSS'inde infeksiyondan sonraki 30 güne kadar gelişmez. Değişimler astrogliosis ve perivasküler lenfositik infiltrasyon ile birlikte fokal irinli olmayan granuloz meningo-ensefalomiyelitise aittir. Granulomlar lenfosit, plazma hücreleri, microglia, epitheloid hücreler ve bazı dev hücreler tarafından çevrelenmiş merkezi nekroze alanları ile karakterizedir. Diğer örneklerde yoğun glial hücre birikimi belirtilmiştir. Beyinde tercih alanları yoktur. Çoğu kronik olgu örneğinde organizma belirlenemeyebilir.

Vestibular Hastalık

Tavşanlarda vestibular hastalık, boyunun dönmesi, tortikollis, otitis media ya da interna, labirintis ya da baş eğilmesi olarak ifade edilir (Resim 58). Ayırıcı tanı listesinde neoplazi, apseler, trauma, vasküler hastalık, toksoplazmosis ve diğer nörolojik hastalıkların spesifik olmayan sebepleri bulunur. Vestibular hastalık pet tavşanlarda sıklıkla E. cuniculi'nin görünümünü olarak tanımlar. Pasteurellosis temel ayırıcı tanıdır. Vestibular sistem, yer çekimi ile ilişkili duruşun ve başın pozisyonu ile ilgili gözlerin hareketinin sürdürülmesinden sorumludur. Periferik vestibular sistem labirint, vestibular ganglion ve 7. kranial sinirin vestibular kolundan ibarettir. Labirint, petrous temporal kemik yolu ile çevrelenmiş iç kulakta yerleşmiştir. Vestibular sinir, kranial boşluk içine internal acoustic meatus boyunca gider ve cerebromedullar açıda rostral medullaya girer. Vestibular sinirin aksonları, serebellum ya da medullada vestibular çekirdek içinde biter. Sentral vestibular hastalık beyin sapındaki lezyonlardan meydana gelir. Oysaki periferik vestibular hastalık, vestibular sinir boyunca ya da iç kulaktaki vestibular apparatus ve kohleadaki lezyonlara bağlıdır.

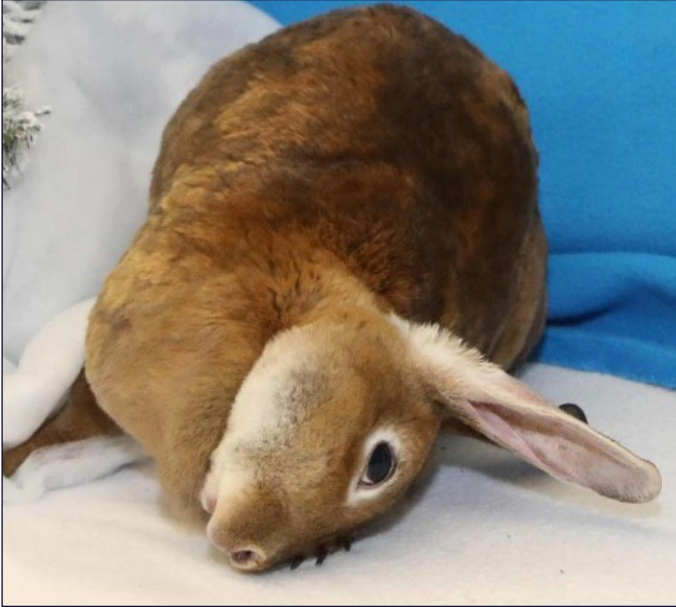Askarit Baylisascaris larvaları tortikollis oluşturabilir. Vestibular hastalığın iki temel nedeni vardır. Pasteurellosis ve E. cuniculi infeksiyonları. Pasteurella multocida infeksiyonu burun boşluğundan orta kulağa vestibular yol ve iç kulağa eustachian tüpü boyunca yayılır. Bazı olgularda beyin apseleri vestibular yol boyunca bulunabilir. Encephalitozoonosis, immün fonksiyonu deprese ettiğinden her iki hastalık da oluşabilir (Gallego, 2019).

Encephalitozoonosis ve Pasteurellosis Arasındaki Farklılıklar

Toksoplazmosis ya da beyin tümörleri gibi diğer hastalıklar sık olmamakla birlikte vestibular belirti oluşturabilir. Kesin tanı, iç kulak ve beyin dokularının post-mortem muayenesinde yapılabilir. P. multocida infeksiyonu vestibular yol boyunca oluşan apseler ve iç kulağın purulent infeksiyonu ile birlikte görülür. Apselere ulaşılamaz, bu nedenle tedavinin amacı antibiyotikle yayılımı engellemek ve duvar oluşturmaktır. Hastalık ilerlemeye meyillidir. E. cuniculi

Resim 58.

Encephalitozoon Cuniculi'ye Bağlı Vestibular Hastalıkta Baş Bir Yöne Değişen Oranlarda Eğililebilir (Künzel vd., 2018).



beyin ve spinal kord boyunca granülatoz lezyonlar oluşturur. Semptomlar beyin hücrelerinin parçalanması ile birlikte oluşur. Bu durum ilerleyici değildir ve prognoz belirtilerin şiddetine bağlıdır. Eğer başlangıçta hayatı tehdit etmezse tavşan hayatta kalabilir, kısmen ya da tamamen iyileşebilir.

Çoğu olguda pasteurellosis periferik vestibular hastalık oluştururken encephalitozoonosis sentral vestibular hastalık oluşturur. Klinik muayene, sentral olanı periferalden ayırır. Özellikle panikte, yuvarlanıyor ve durdurulamıyor ise tavşanların nörolojik muayenesi zordur. E. cuniculi'yi dışarıda bırakmak için serolojik testler gerekebilir. Beyin ve böbrekte lezyon gelişmeden önce ve enfeksiyondan sonra kanda antikorlar belirlenir. Pozitif IgM ve IgG titresi aktif encephalitozoonosis'te mevcut iken, pozitif IgG kronik enfeksiyonu gösterir. E. cuniculi'ye maruz kalmış tavşanlarda pasteurellosis gelişebilir. Bununla birlikte pozitif serolojik test kesin tanı ortaya çıkarmaz. Fakat vestibular hastalığın kesin tanısı olarak encephalitozoon'u güçlü bir şekilde ileri sürer. Hematoloji, pasteurellosis ve bakteriyel enfeksiyonu gösteren lökositosis veya

nötrofiliyi ortaya çıkarır. Encephalitozoon bulunan tavşanlarda orta dereceli renal yetersizlik mevcuttur.

Dış kulak kanalının muayenesi tanıya yardımcı olmaz. Özellikle lop kulaklı tavşanlarda horizontal kanalda purulent materyal vardır. Endoskop ya da otoskop ile timpanik membranı görmek için materyali uzaklaştırmak zor olabilir. Dış kulak kanalında irin mevcudiyeti, purulent enfeksiyonun vestibular semptomların sebebi olduğunu ifade etmez. Radyoloji, pasteurellosis'in vestibular belirtilerinin sebebi olduğunu ileri süren enfeksiyonun mevcudiyetini gösteren timpanik bullada'ki lezyonları gösterir.

Vestibular Hastalıklı Tavşanların Prognozu ve Tedavisi

Vestibular hastalık belirtileri hızlı gelişir ve genellikle serolojik sonuçlar elde edilmeden önce tedavi gereklidir. Klinik muayenede encephalitozoon ve pasteurellosis arasındaki ayırım zordur. Bu nedenle ileri olgularda prognoz zayıftır ve buna göre yaklaşım gerekir. Encephalitozoon'a bağlı vestibular hastalığın orta dereceli olguları sıklıkla tedavisiz iyileşebilir. E. cuniculi'yi elemine etmek ve temastaki tavşanlara yayılımını önlemek için fenbendazol tedavi protokolünde bulunmalıdır.

Hem encephalitozoon hem de pasteurellosis vestibular hastalık geliştiğinde zayıf prognoza sahiptir. Klinik belirtilerin şiddeti ile bağlantılı olarak prognoz bozular. Bununla birlikte bazı tavşanlar iyileşir ve orta dereceli baş eğikliği ile idare etmeyi öğrenirler ve nispeten normal yaşamlarına dönerler. Eğer lezyon durağan ya da yavaş değişiyor ise sinir sistemi vestibular bozuklukları dengeleyebilir. Hasta tavşanda klinik olarak düzleme görülecektir ve stres döneminde dengeleme kabiliyetine bağlı olarak gerileme olacaktır. Akut vestibular lezyonlarda hareketsizlik dönemi iyileşmeyi yavaşlatır. Akut vestibular hastalıklı bir hayvanın kafeste sınırlanması yaralanmayı önlemek için gerekli olmakla birlikte normal aktivite mümkün olduğu kadar çabuk cesaretlendirilmelidir. Tortikollisli tavşanlar eğer doğru pozisyonda olurlarsa yemek yiyebilirler. İştah, prognostik bir gösterge olarak kullanılabilir. Kendi isteği ile yiyemeyen ya da yemeyen vestibular hastalıklı tavşanlarda iyileşme olası değildir. Prognoz yemeye devam eden tavşanlar için daha iyidir.

Kortikosteroidler

E. cuniculi ile birlikte nörolojik belirtilerin tedavisinde kortikosteroid kullanımı tartışmalıdır. Diğer yandan E. cuniculi ile birlikte olan nörolojik belirtiler, çoğalan organizmalar tarafından beyin hücrelerinin yırtılması ile birlikte oluşan yangısel reaksiyonlara bağlıdır. Uygun dozda kortizonla çabuk tedavi bu yangısel cevabı baskılayabilir. Kortikosteroidler aynı zamanda diğer türlerdeki granülatoz ensefalomeningitisi tedavi etmek için başarı ile kullanılmıştır.

Başka bir görüşte kortikosteroidler, immun sistemi baskılayıcı özellikleri nedeniyle kontrendike olarak ifade edilmişlerdir. İnsanlarda encephalitozoonosis ile oluşan klinik hastalık tablosu yalnızca immun sistemi baskılanmış hastalarda bulunur. Deneysel çalışmalarda, cyclophosphamide ile immun sistemi baskılanmış tavşanlarda encephalitozoonosis'in öldürücü olduğu ifade edilmiştir.

Özellikle, şiddetli vestibular belirtilerin olduğu başlangıç safhasında tedavide kısa etkili ve immun sistemi baskılamayan dozda kortizon kullanımı endikedir. Deksametazon (0.2 mg/kg) kullanımı tavsiye edilmektedir.

Antibiyotikler

Tanı yapılmadan önce ilk safhalarda antibiyotik tedavi uygulanabilir. Genellikle timpanik membrandan çıkan irinin kültürü mümkündür.

Oksitetrasiklin, merkezi sinir sistemi belirtisi gösteren yirmiüç tavşanı tedavi etmek için kullanılmıştır. Oksitetrasiklin aynı zamanda *P. multocida*'ya karşı da etkilidir. Bununla birlikte orta kulaktan infeksiyonu elemine etmek için yeterli doku konsantrasyonunu elde etmek zordur. *P. multocida* için enrofloksasin minimum inhibitör konsantrasyonunu elde etmek için 12 saatte bir 5 mg/kg oral ya da parenteral uygulama gerekir. Tavşanlar, enrofloksasin ve marbofloksasine tolerasyon gösterirler.

Belirtilere Yönelik Tedavi

Antikolinergik, antihistaminik ve benzodiazepin'ler insanlarda vestibular problemleri tedavi etmek için kullanılmıştır. Bu ilaçlar vestibular belirtili tavşanların tedavisinde de yararlı olabilir. Prochlorperazine, α -adrenerjik durdurucu aktivasyonuna sahip bir phenothiazine derivativesidir. İnsanlarda labirinth ve vertigo tedavisinde kullanılmıştır. Tortikollisli tavşanlarda semptomatik tedavi için şurup formu kullanılabilir. Diazepam ve midazolam gibi benzodiazepin'ler akut vestibular lezyonlarla birlikte olan akut nörolojik belirtileri baskılamada yararlı olabilir. Bu ilaçların uzun süre kullanımı vestibular sistemdeki algısal dengeyi baskıladıklarından doğru değildir.

Bulla Osteotomisi

Diğer türlerde bulla osteotomisi otitis media tedavisinde lokal tedavi için bir yoldur. Direnaji sağlamak ve timpanik bulladan purulent materyali uzaklaştırmak için kullanılır. Bulla osteotomisi pasteurellosis'e bağlı vestibular belirtilerden etkilenen tavşanların orta kulaklarından irinin direne edilmesini sağlar.

Nöbet

Nöbet diğer türlerde olduğu gibi tavşanlarda da oluşur. Encephalitozoon cuniculi, beyin hücrelerinin parçalanması ile oluşan yangısel cevap ile birlikte nöbet oluşturabilir. Nöbet ani gelişir ve etkilenen hayvanlar kör olur ya da komadadırlar. Bazıları tam olarak iyileşebilir. Nöbet, hepatik lipidoz ya da viral hemorajik hastalık gibi hastalıkların son safhasında görülür. Tümör ve apse gibi alan tıkayan lezyonlar nöbet oluşturabilir. Arteriosklerosis ve meningeal damarların mineralizasyonunun laboratuvar tavşanlarında nöbet nedeni olduğu ifade edilmiştir. Epilepsi özellikle mavi gözlü tavşanlarda rapor edilmiştir. Semptomatik tedavi diğer türlerdeki gibidir. Diazepam ya da midazolam damar içi verilebilir. Midazolam kas içi ya da deri altı verilebilir. Eğer bu mümkün değil ise midazolam intranasal verilebilir. Tavşanlarda uzun süreli olarak phenobarbital kullanılabilir. Doz diğer türlerdeki gibidir.

Tavşanlarda Generalize Kas Zayıflığı

Bu durum floppy tavşan sendromu olarak bilinir. Etkilenmiş tavşanlar gevşek paresi ve paralizden, değişen derecelerde kas zayıflığına kadar farklı belirtiler gösterirler. Tavşanlar hareket edemezler ancak yeme ve içme kabiliyetine sahiptirler. Tavşanlar sabah zayıf durumda bulunur. Çoğu olgu destek tedavi ile sıklıkla 3 gün içinde iyileşir. Bununla birlikte tekrarı mümkündür. Bu durumla ilgili hipokalemi ve bitki zehirlenmesi ileri sürülmüştür. Başlangıç dönemindeki tavşanlarda ötenazi gerekli değildir. Ayırıcı tanı aşağıdaki gibidir.

- Nörolojik: baskılayıcı spinal lezyonlar, serebrovasküler kazalar
- Metabolik: hepatik lipidoz, hipokalemi
- Toksikite: bitki ya da mikotoksinler, triazine pestisidler
- İnfeksiyon: *E. cuniculi*
- Kongenital: Myasthenia gravis
- Beslenme: vitamin E/selenyum yetersizliği

Resim 59.

Floppy Sendromlu Tavşanlar Genel Vücut Zayıflığına Sahiptirler, Başlarını ve Vücutlarını Hareket Ettirmekte Zorlanırlar (Meredith vd., 2016).



Tavşanlarda Generalize Kas Zayıflığının Mümkün Sebepleri

Hipokalemi

Hipokalemi, serum elektrolitlerinin ölçüldüğü 'floppy tavşan sendromu' olgularında tespit edilmiştir. Deneysel olarak potasyum yetersizliği tavşanlarda oluşturulmuştur. Etkilenen hayvanlar, kas distrofisi gelişmeden önce huzursuzluk gibi davranış bozuklukları gösterir. Paraliz, arka bacaklardan ön bacaklara ve boyun kaslarına ilerler. Sonuç olarak tavşanlar hareket edemezler. Paralize bağlı olarak ve vücudun her kısmı gevşektir. Paraliz, rat ve domuzlarda büyüme için yeterli olan %0.3 diyet potasyum düzeyleri ile oluşur. Tavşanlar için gereken diyet potasyumu %0.6-0.9 olarak belirtilmiştir. Herbivor olarak tavşanlar normal olarak potasyumdan zengin diyet tüketirler. Bu nedenle primer diyet yetersizliği olmaz fakat iştahsızlığa bağlı gelişebilir (Resim 59).

Sağlıklı hayvanlarda total vücut potasyumunun yaklaşık %95'i hücre içindedir. İnsulin, aldosterone ve kateşölinler, potasyum dengesinde önemli rol oynar ve hipokalemi etkiye sahiptirler. Bununla birlikte gevşek tavşan sendromlu çoğu tavşanda iştahsızlık geçmişi yoktur. Bağırsaklardan potasyum emilimi değişebilir ve böbrekler atılım oranlarını değiştirme ile total vücut potasyumunu düzenler. Aldosterone, tubuler epitelyumda iyon değişim mekanizması üzerindeki etkileri yolu ile potasyumun böbrek atılımını değiştirir. Tavşanlarda serum aldosterone konsantrasyonlarındaki değişimler yumuşak ve sert dışkı atılımı ile ilişkilidir. Kolon içine potasyum salgılanması geçen dışkının tipi ile değişir. Diğer türlerde hipokalemi, barsaklar ya da böbrekler yoluyla aşırı potasyum atılması ile olur.

Tavşanlarda sindirim duvarı boyunca elektrolit geçişi karmaşıktır. Sindirim ve hareket bozukluklarında potasyum değişimi bozulur. Eğer yiyecek alımı iştahsızlıkla kısıtlanmışsa, hipokalemi sindirim yolundaki aşırı kayıpla oluşabilir. Yumuşak dışkı (%1.8), sert dışkıya (%0.57) göre daha yüksek potasyum içerir. Mukus, potas-

yum bakımından zengindir. Özellikle mukuslu ishal, hipokalemi oluşturur. Deneysel oluşturulan koksidiyozda, tavşanlarda belirgin hipokalemi oluşturulmuştur.

Diğer türlerde masif kateşölamın bırakılması hipokalemi oluşturabilir. Tavşanlarda deneysel olarak intravenöz adrenalin infüzyonu önemli derecede plazma potasyum düzeylerinde azalmaya neden olur. Tavşan gibi kateşölamine hassas türlerde hipokaleminin stres, korku ya da hipotermi ile oluşması mümkündür.

Tavşanlar hakkında yeterli bilgi yokluğu nedeni ile potasyum eklenmesi diğer türlerdeki gibi temel prensiplere bağlı olarak yapılır. Eğer plazma potasyum konsantrasyonları 2.5 mmol/L altına düşmüşse intravenöz yolla verilmelidir. Tavşanlarda serum potasyum konsantrasyonları anestezi süresince düşebilir.

Toksinler

Toksitite tavşanlarda generalize kas zayıflığı veya gevşek tavşan sendromunun sebebi olarak ileri sürülmüştür. Amerikada rapor edilen wooly pod milkweed içeren otun sindirimi ile meydana gelen 'baş aşağıda sendromu' olarak bilinen bozukluk oluşur. Etkilenmiş hayvanlarda koordinasyon kaybı ve boyun kasları paralizisi gelişir. Salya ile bulaşmış kaba kıl örtüsü, normalden az vücut ısısı ve katran benzeri dışkı oluşabilir. İyileşme mümkündür, eğer tavşan fazla zehirli ot tüketmemiş ise yiyecek ve su, ulaşacağı bir noktaya konulur ve tavşan yemesi ve içmesi için tutulur. Post-mortem muayenede birçok organda bölgesel kanamalar belirlenir. Toksik temel reçineli bitkilerdir.

Bazı herbisidler kas zayıflığı oluşturabilir. Bu nedenle gevşek tavşan sendromuna dahil edilebilir. Triazine'ler, bunların kullanıldığı bitkilerin yedirilmesi ile zehirlenmeye neden olurlar. Bunların tekrarlanan kullanımları dirençli ot ve bitkilerin oluşumuna neden olur. Ot, toksik olan bu ilaçlı bitkilerle kontamine olabilir. Kas gevşekliği, zayıflık ve parapleji rapor edilen belirtilerdendir. Bu durum nadiren öldürücüdür. Semptomatik tedavi ve bakım uygulanır. Post-mortem muayenede kalp ve böbrek kanamaları, karaciğer ve böbrek konjesyonu görülür. Taze mide içeriği analiz için gereklidir.

Splay Leg

Splay leg ayakta durmayı önleyen ekstremiteleri etkileyen herhangi bir durumu tanımlamak için kullanılır. Tavşanlarda iskelet sistemini etkileyen birkaç kongenital anormallik vardır. Bunlar normal hareketi önleyen ekstremitede deformiteleri ya da sublukasyonla sonuçlanır. Genellikle bu durum ekstremiteyi addukte etme yetersizliğine bağlıdır. Arka bacaklar daha fazla etkilenir. Ancak ön bacaklarda da görülebilir. Bu bozukluk tek taraflı olabilir. Tedavi çoğu olguda mümkün değildir. Bazı tavşanlar bu sorunla birlikte yaşayabilir (Resim 60).

Beslenmeye Bağlı Kas Bozuklukları

Diğer türlerde vitamin E ve selenyum yetersizliğine bağlı kas bozuklukları genel kas zayıflığı oluşturur. Vitamin E ve selenyum antioksidandır. Selenyum doku metabolizması süresince oluşan peroksidazların detoksifikasyonlarını başlatan glutathion peroksidaz enziminin bileşenidir. Vitamin E bir antioksidandır peroksidaz gelişimini önler. Rat gibi diğer türlerde selenyum/Vit E yetersiz gıdalarla gelişen karaciğer nekrozu, selenyum ya da vitamin E eklenmesi ile önlenir. Tavşanlar-

Resim 60.

Splay Leg Bozukluğu



da da gelişen kas hastalıkları, vitamin E ilavesi ile önlenir. Selenyum etkisizdir. Tavşan dokuları bu fenomeni açıklayan selenyum içermeyen glutathion peroksidaza sahiptir. Vitamin E yetersizliği ticari işletmelerde genç tavşanlarda kas hastalıklarının sebebi olarak ifade edilmiştir. Etkilenen hayvanlar sırtları üzerinden doğrulmaya muktedir olamazlar. Posterior paraliz ilerler ve ölüm oluşur. Miyokardiyal fonksiyon bozukluğu oluşur. Karaciğer koksidiyozu etkeni Eimeria stiedae, yağda çözünür vitamin metabolizmasını bozar ve gıdalardan alınan E vitamini gereksinimi artar. Çözünmemiş yağ asitleri ya da sebze yağları vitamin E gereksinimini artırır. Yapraklı yeşil sebzeler ve tahıllar iyi vitamin kaynaklarıdır.

Spinal Bozukluklar

Spinal Kord Anatomisi

Tavşanlarda spinal omurganın her bölümündeki vertebra sayısı; C7, T13, L7, S4, C16 olarak sıralanır. Dura mater spinal korda sıkıca yapışmamıştır. Bu nedenle spinal kordu çevreleyen bir epidural alan vardır. Brachial pleksus C4, C5, C6, C7, C8, T1'den ve lumbosakral pleksus L4, L5, L6, L7, S1, S2, S3'den orijin alır. Spinal cord, cauda equina olarak spinal kanalda posterior spinal sinirler boyunca giden yaklaşık S2-S3 düzeyinde bir filament olarak incelenir. Bu diğer türlere göre daha kısadır.

Pet Tavşanlarda Spinal Hastalıklarda Görülen Klinik Belirtiler

Vertebral spondilosis, kifosis, skoliosis ve lordosis pet tavşanlarda yaygındır ve radyografide tesadüf bulgu olarak gözlenir. Yürüyüş anormallikleri yaşamı bir kafeste geçen bir tavşan için onun sıçradığını hiç görmeyen sahibi tarafından sıklıkla gözden kaçır. Tavşanlarda spinal ağrı onların doğası gereği sık belirlenemeyebilir. Tavşanlar, kedi ve köpek gibi bağırmazlar. Onun yerine sessiz ve hareketsiz kalırlar. Bununla birlikte onlar sahiplerine ve arkadaşlarına karşı alışıkan olunmayan bir saldırganlık gösterirler. Çoğu pet tavşan, spondilosis, kifosis, lordosis ve hemivertebra spinal deformitelerine sahiptir. Klinik belirtiler belirgin olmayabilir ya da deri, ürogenital ve sindirim hastalıkları belirtileri ile ortaya çıkar.

Vücutun Esnekliğindeki Bozulma ile İlgili Aşağıdakiler Meydana Gelir

- Anormal yürüyüş
- **Tüy temizleme zorlukları:** Tavşanlar vücutlarının çoğu kısımlarına ulaşamazlar (özellikle kuyruk ve dorsum boyunca olan alanlar). Ölü kıl ve deri birikir.
- **Cheyletiellosis:** Tavşanlar, deri parazitlerini ve kabukları uzaklaştırma kabiliyetine sahip değildir.
- **Yenmemiş sekatrof:** Çıkarıdıkları sekatrofları yemek için anüse ulaşamazlar.
- **Perineal dermatitis:** Tavşanlar enfekte ve topraklı olan anüs ve genital bölge civarına ulaşamayabilirler.
- **Fasiyal dermatitis ya da gözyaşı boyaması:** Tavşanlar ön bacakları ile kulaklarını ve yüzünü temizlemek için arka kısımlarının üzerine oturma kabiliyetine sahip değildirler.

Spinal ağrı aşağıdakileri oluşturur,

- Sahibi ya da arkadaşlarına karşı saldırganlık
- Sindirim sistemi hareketinde azalma
- Sessizlik, cevapsız tavır
- Harekette isteksizlik

Spinal kord kompresyonu nörolojik yetersizlik oluşturur

- Dengesizlik
- Proprioception azlığı
- Paresi-paraliz (Resim 61)
- İdrar yapamama
- Dışkı yapamama

Spinal Hastalıkların Sebepleri

Tavşanlarda birkaç spinal bozukluk sebebi vardır. Asemptomatik olabilen hemivertebral gibi kongenital defektler oluşur. Düşük kalsiyum diyetleri vertebral kemik yoğunluğunda azalma oluşturur. Bir çalışmada, tavşanlarda 14 hafta kalsiyum yetersiz diyet ile beslenme sonrası %20 vertebral kemik yoğunluğunda azalma belirlenmiştir. Metabolik kemik hastalığı pet tavşanlarda spinal deformite meydana getirir. Büyüyen genç tavşanlar nutrisyonel osteodistrofiye daha hassastır. Kalsiyum yetersiz tahıl ve sebze yedirilmesi kalsiyum yetersizliği oluşturabilir. Çoğu genç tavşan karışık tahıl gıdalarla içeride büyütülürler. Kalsiyum ve vitamin D yetersiz gıdalar ile hızla hipokalsemik olurlar.

Spinal deformiteler, hareketsizlik ve küçük kafeslerde bulunma ile oluşabilir. Kafeste yetiştirilmiş tavşanlar arasında lomber kırıklar yaygındır. Deformite dereceleri kafes büyüklüğü ile bağlantılıdır ve dişiler daha fazla maruz kalır. Laktasyon ve gebeliğe bağlı yüksek kalsiyum gereksinimine ilaveten, duruştaki değişimler ve egzersiz azlığı spinal deformitelerle sonuçlanır.

Dejeneratif disk hastalığı tavşanlarda da oluşur. Disk protrüzyonu ve nuklear ekstrüzyon, tavşanlarda arka bacak paralizlerinin sebebi

Resim 61.

Tavşanlarda Paraliz Spinal Bozukluklara Bağlı Oluşur (Varga, 2014).



olarak post-mortem muayenede tespit edilmiştir. Zorlayıcı hareketler omurganın hiperfleksiyonunu oluşturur ve disk zedelenerek kırık ve çıkıklar oluşur. Korku oluşturan uyarılar ve ani seslerden sakınmak ve tavşanların arka tarafını desteklemek önemlidir.

Spontan dejeneratif spinal hastalıklar, laboratuvar tavşanlarında belirtilmiştir. Omurgada üç spontan dejeneratif değişim mevcuttur; nukleus pulposusun kondroid metaplazisi, nukleus pulposusun kalsifikasyonu ve spondilosis. Üç aylık ve 8.5 yaş arasındaki 35 tavşanın incelenmesinde, spondilolitik lezyonlar özellikle servikotorasik bölgede aynı zamanda lomber vertebralarda da rastlanmıştır. Bu çalışmada, torakolumbal bölgede apofizyal eklemelerin osteofitosisi spondilolitik değişimlerden daha sıklıkta idi. Dejeneratif değişimler 3 ay kadar erken yaşta tavşanların nukleus pulposusunda bulunmuştur. Lezyonların sıklığı ve şiddetinin 9 aylık yaşta sonra arttığı belirlenmiştir. Disk kalsifikasyonu daha yaşlı tavşanlarda lomber bölgede dikkat çekmiştir. Tavşan vertebra büyüme plakları 3 yaşına kadar kapanmaz.

Tavşanlarda Spinal Hastalıkların Tedavisi

Spinal hastalıkların tedavisi kedi ve köpeklerdeki benzer prensiplerle yapılır. Tedavi, tavşanın hayat kaitesi ve durumun ciddiyetine bağlıdır. NSAİ ilaçlar uzun süreli yangı giderici ve analjezik tedavi için kullanılabilir. Meloksikam, uzun süreli tedavi için yararlı bir üründür.

Spinal kırıklar, subluksasyonlar ve diğer baskılayıcı lezyonlar için prognoz genellikle kötüdür. Spinal cerrahi girişimleri mümkün olmakla birlikte kedi ve köpeklere göre başlangıç safhasındadır. Ötenazi, paralizli hastalarda hassas bir seçenektir.

BÖLÜM 10

KALP VE SOLUNUM HASTALIKLARI

Serhat ÖZSOY

Kalp ve Solunum Hastalıkları

Cardiac and Respiratory Diseases

BÖLÜM HAKKINDA

Bu bölümde, solunum sisteminin anatomi ve fizyolojisi, solunum hastalıkları, pasteurellosis, rinitis, otitis media, burun boşluğunun endoskopik muayenesi, solunum güçlüğü, ısı çarpması, kardiyovasküler hastalıklar ve tedavileri anlatılmaktadır.

Anahtar kelimeler: Solunum sistemi, kardiyovasküler sistem hastalıkları, pasteurellosis, otitis media

ABOUT the CHAPTER

In this chapter, anatomy and physiology of the respiratory system, respiratory diseases, pasteurellosis, rhinitis, otitis media, endoscopic examination of the nasal cavity, dyspnea, heat stroke, cardiovascular diseases and their treatments are explained.

Keywords: Respiratory system, cardiovascular system diseases, pasteurellosis, otitis media

Solunum Sisteminin Anatomi ve Fizyolojisi

Tavşanlar hassas buruna sahiptir ve koku hassasiyetleri iyidir. Her üst dudakta 20-25 burun kıllı vardır. Sağlıklı tavşanlar dinlenme dışında ya da hasta olmadıkça her dakikada 2-120 kere seğirme gösterirler. Burun boşluğu bakteri ve yabancı partükülleri tutan koruyucu mukus tabakası ile kaplanmıştır. Mukus, koku hassasiyetini iletir ve su kaybını önler. Nasal bezler nasal boşluk içine ciddi derecede sıvı salgılar. Tavşanlarda nasal septum boyunca glandular doku vardır. Nasal boşluk ve maksillar sinüs arasındaki duvarı tıkayan lateral nasal bez olarak bilinen bir bez kümesi mevcuttur. Bu nazal bezlerin fonksiyonu termoregulasyonda rolü olan alınan havayı nemlendirmektir. Frontal sinüs bulunmamaktadır.

Orofarinks dardır ve dilin tabanında daha geniştir. Glottis küçüktür. Soluk alma burun boyunca gerçekleşir. Epiglottis yumuşak damak ile bağlanmıştır. Bu durum tavşanları zorunlu burundan soluyucu yapar. Ağızdan soluma şiddetli solunum güçlüğü sırasında yapılır.

Her akciğer kraniyal, orta ve kaudal loblara bölünmüştür. Sağ akciğer üzerinde aksesör lob vardır. Tavşanlarda solunum hareketi temel olarak diyaframatiktir. Bu artan intraabdominal basınçla solunum kısıtlanacağını ifade eder. Torasik boşluk daha küçüktür. Diğer türlerle karşılaştırıldığında timus küçülmez, anterior torasik boşluğu tıkayabilir ve hayat boyunca büyük kalır.

Solunum Hastalıkları

Pasteurellosis

Pateurella multocida tavşanlarda birkaç hastalık oluşturur. Pasteurellosis yabancı tavşanlarda bilinen bir problem değildir. Fakat ticari ve laboratuvar tavşanlarında ciddi bir hastalık oluşturur. Pet tavşanlarda P. multocida çoğu sekonder infeksiyonda fırsatçı patojen olarak bulunmakla birlikte, primer infeksiyon yaygın değildir. Stresin arttığı ya da dışarıdan sürüye yeni tavşan katıldığı durumlarda infeksiyona rastlanır. Solunum hastalığı en yaygın görülendir. Özellikle gençlerde akut infeksiyon ve sepsis oluşur. Ergin pet tavşanlarda kronik ve tekrar eden infeksiyon daha yaygındır. Rinitis, konjunktivitis, nasolakrimal kanal infeksiyonu, otitis media, trakeitis ve bronkopnömoni P. multocida tarafından meydana getirilir. Bakteri diğer alanlara farklı bakteriler ile ortak olarak bu-



Serhat Özsoy

Istanbul Üniversitesi-Cerrahpaşa, Veteriner Fakültesi, Yabancı Hayvan Hastalıkları ve Ekoloji Ana Bilim Dalı, İstanbul, Türkiye
E posta: serhatozsoy@yahoo.com

Bu bölümü alıntıla / Cite this chapter as:
Özsoy, S. (2023). Kalp ve solunum hastalıkları. S. Özsoy (Ed.), *Tavşan Hastalıkları* içinde (s. 92-98). İstanbul: İÜC Yayınevi.



CC BY 4.0: Telif Hakkı ©Yazar(lar), "Bu derginin içeriği Creative Commons Atıf 4.0 Uluslararası lisansı altında lisanslanmıştır."

lunduğu burun boşluğundan yayılır. Bol nötrofilik eksudasyona ilaveten mukosal ve humoral antikor cevabına rağmen infeksiyon sıklıkla kalıcıdır.

Pasteurellosis'e Bağlı Solunum Hastalıkları

Evcil tavşanlar pet satış yerleri ya da üreticiden satın alındıklarında *P. Multocida* ile sıklıkla enfekteldirler. Yeni alınan genç tavşanlarda rinitis ve diğer solunum yolu problemlerinin pasteurellosis'e bağlı olması ihtimaldir. Daha yaşlı hayvanlarda stres ve kötü yetiştiricilik, latent infeksiyonun yayılımına neden olur. Yüksek düzeyde amonyak ve tozlu otlar ile oluşan kötü hava kalitesi solunum yolunu irrite eder ve sekonder infeksiyona ortam hazırlar. Havalandırma ve iyi hava kalitesi hastalığın önlenmesinde önemlidir. Hastalık hayvanlar arasında yayılır ve çoğu üretim tesisinde bölgeseldir. Hapşırma mesafesi bireyler arasında infeksiyon yayılımının kontrolü için gereklidir.

Rinitis

Tekrar eden hapşırma ve üst solunum yolunda duyulan gürültülü ses rinitisin görünümüdür. Rinitis ve sinusitis, pasteurellosis'in belirtisi olabilir. Bununla birlikte staphylococcus ya da bordetella gibi diğer organizmalar da bu belirtilere neden olabilir. Tavşanlarda üst solunum yolu hastalıklarının ayırıcı tanısında, burun yabancı cisimleri, maksilla insizor ya da premolarlarının periapikal apseleri göz önünde bulundurulur. Bu bozukluklar pet tavşanlarda yaygındır. Bu nedenle nezlenin tüm olgularının infeksiyöz etkenlere bağlı olduğu ya da irinli burun akıntılı tüm tavşanlarda pasteurellosis bulunduğu varsayılmamalıdır.

Pasteurellosis'in başlangıç safhasında burun akıntısı ciddidir ve bu durum antibiyotik tedaviye cevap verir. İlerlemiş olgularda burun akıntısı koyu, sarı ve yapışkandır. Mukopurulent akıntının çoğu burundan akar ve çevre deride kabuk oluşur. Tavşanlar ön ayakları ile bu akıntıları silerler ve buralar keçeleşmiş ve boyanmıştır. Burundan soluma, öksürük, hapşırma ve horultu kadar yaygın değildir. Solunum sesleri, tavşanlarının hırıltı çıkardığını düşünen sahipleri tarafından duyulabilir. Koku hassasiyetinin azalmasına bağlı olarak iştahsızlık oluşur. Aynı zamanda çiğnemek ve nefes almak zordur. Tüylerin taranması zordur. Antibiyotik tedaviye cevap ileri olgularda zayıftır ve nüks yaygındır. Kronik rinitisli tavşanların burun yolları ve sinusların post mortem muayenesi bu olguların tedavilerinin neden zor olduğunu gösterir. Burun boşluğu paranasal sinuslar içine yayılan irin ile doludur. İrin koyu ve yoğunlaşmıştır. Şiddetli atrofi ve erezyon oluşturan turbinatların osteomyelitisi ve mukoz membranların ülserasyonu vardır. Burun boşluğunda irin mevcudiyeti gaz değişimini engeller, fiziksel rahatsızlık ve irritasyon oluşturur (Resim 62).

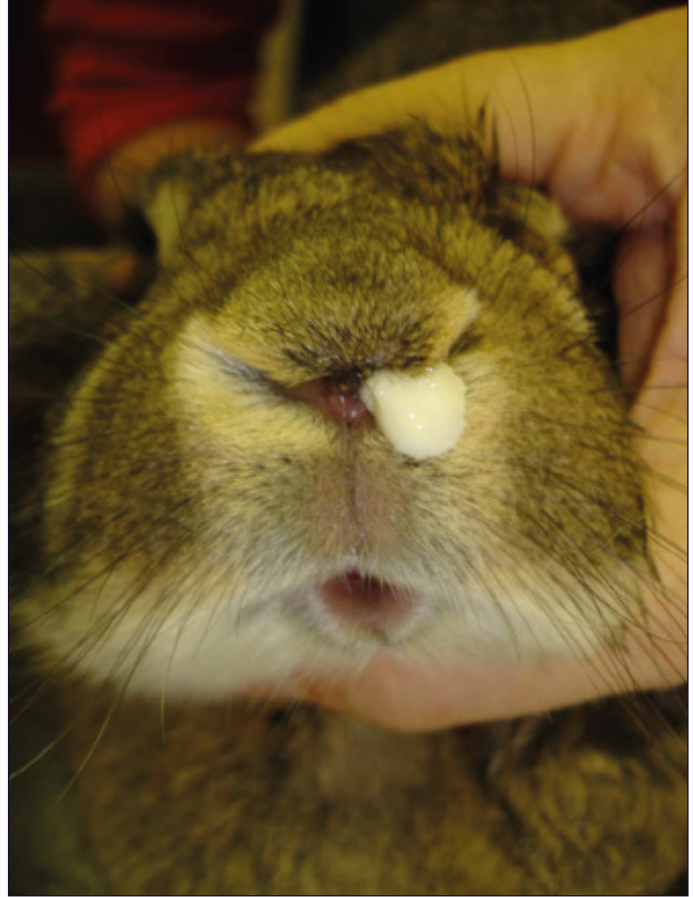Rinitisin Ayırıcı Tanısı

Klinik geçmiş, pasteurellosis'i ileri sürebilir. Genç tavşanlarda süttten ayrılma ile oluşan stres ya da transporttaki değişimler üretim tesislerinde onları infeksiyona maruz bırakır. Burundaki yabancı cisimler rinitis oluşturabilir. Tavşan topluluklarında myxomatosis, göz akıntısı ve rhinitisle birlikte mevcut olabilir. Hava yolu infeksiyonlarının solunum yolu belirtileri oluşturma ihtimali vardır. Myxomatosis ilerler ve her zaman öldürücüdür.

Burun yolundaki mevcut bakteriyi belirlemek için kültür ve antibiyotik hassasiyet testi gereklidir. Tavşanların burnu hassastır ve bilinci açık hayvanlarda burun boşluğunun derinine bir sürüntü

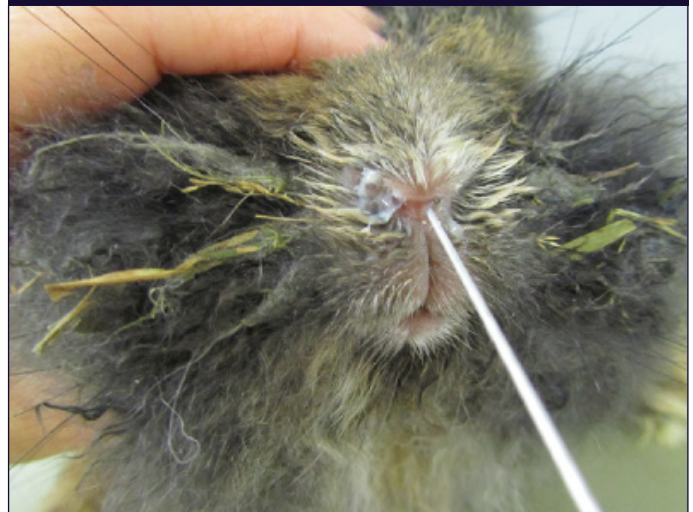Resim 62.

İrinli Burun Akıntısı Tavşanlarda Üst Solunum Hastalıklarının En Yaygın Belirtisidir. Tek Taraflı Akıntıda Burunda Yabancı Cisim ya da Tümör Varlığı Düşünülmelidir (Jhanson-Delaney vd., 2011).



Resim 63.

Derin Burun Sürüntüsü Elde Etmek İçin Sedasyon ya da Genel Anesteziye Bir Tavşanda En Az 2-3 cm Derinliğe Ulaşmak Gerekir (Jhanson-Delaney vd., 2011).



çubuğu sokmak zordur. Bunu yapmak için genellikle sedasyon ve anestezi gerekir (Resim 63). Kültür sonuçlarında kontaminasyon hatalı sonuçlara neden olabilir. Doğru olmayan sonuçların en yay-

gın nedeni örnek toplamadan önce burun deliklerinin temiz olması ve sürüntü çubuğunun burnun yeterince derinine ulaşmasıdır. Bakteriyel kültürlerdeki hatalı pozitif ve negatif sonuçlar, bakteriyel suş identifikasyonunda kullanılan farklı laboratuvar metodlarındaki hatalara bağlı oluşabilir (Jhanson-Delaney vd., 2011).

Neden olan dış problemleri gözle ve radyografide belirlenir. Baş radyografilerinde burun ve diş yapıları değerlendirilir. Paranasal sinüsler belirlenebilir ve anormallikler radyografi ile tespit edilebilir. Khonal sinüs yoğunluğu eksudat varlığını gösterir. Ethmotir-bunat erezyonu iyi bir radyografide görülebilir. Büyük apseler veya rinolit, diş kökü infeksiyonu nedeniyle nasal yolda oluşabilir.

Otitis Media

Pasteurella multocida primer olarak burun boşluğunda kalır. Fakat eustachian tüpü yolu ile timpanik bullaya yayılabilir ve orta kulağı etkiler. Enfeksiyon vestibular apparatus ve iç kulağı etkilemek için yayılır ya da vestibulocochlear sinir ve acustic meatus boyunca yol izler. Post-mortem muayenede apseler kranial boşlukta bulunabilir.

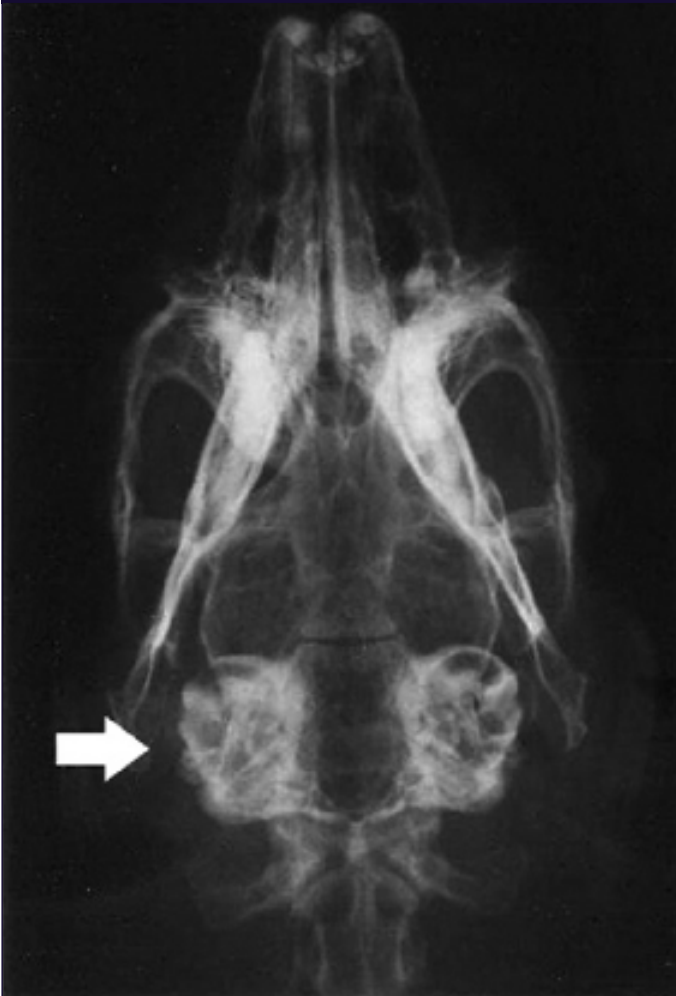Yaşayan tavşanlarda otitis media tanısı koymak kolay değildir. Çoğu olguda klinik muayene ve rutin görüntüleme yeterli değil-

dir. Tavşan başının radyografisi kedi ve köpeklerdekine benzer sıvı bulguları için hassasiyet ve özgünlüğe sahiptir. Dorsoventral görüntü en yararlı olanıdır. Dış kulak kanalında eksudat mevcudiyeti otitis media mevcudiyetini göstermez. Çoğu pet tavşanda ve özellikle lop kulaklı olanlarda mumumsu kulak akıntısı mevcudiyetine bağlı olarak timpanik membranı görmek zordur. Pet tavşanların kulak kanalının post-mortem muayenesi genellikle dış kulak kanalını tıkayan yoğunlaşmış irin mevcudiyetini açığa çıkarır. Timpanik bulladaki irin, her zaman otitis interna ve vestibular belirtiler meydana getirmez. Radyolojik değişimler sıklıkla baş radyografisinde tesadüfî bulgular olarak görülür. Dış kulak kanalında ve/veya timpanik bullada irin bulunan tavşanlarda duyma bozulacaktır. Bununla birlikte onlar klinik olarak normal gözükürler. Bazı sahipler tavşanlarında duyma yetersizliği belirleyebilir. Tavşanlardaki saldırganlık davranışı, sessiz yaklaşımla tavşanın ürkmesi nedeniyle savunma olarak düşünülür. Bilgisayarlı tomografi ve ultrasonografik muayene daha yararlı ve hassas bilgi verebilir (Resim 64, 65).

Mezbahadaki tavşanların değerlendirmesinin yapıldığı bir çalışmada, 2001 genç tavşanın %4'ünde, erginlerin %32'sinde otitis media tespit edildiği ifade edilmektedir. Ante-mortem muayenede hayvanların klinik olarak sağlıklı olduğu belirlenmiştir. Büyük lezyonlar, timpanik bullayı dolduran beyaz koyu eksudatın mevcudiyeti idi. Bullayı saran mukoz membran kalınlaşmış, yarısaydam ve renksiz idi. Eustachian tüpü genişlemiş ve irinle dolmuştu. Mikroskopik lezyonlar mukoza ve altındaki periosteumda ve timpanik bullanın lümeninde heterofil birikiminden ibaretti. Etkilenen kulakların bazılarında timpanik membran ve kulak kemikleri üzerindeki basit pullu epitel ileri olgularda mukoza nekrozu ile birlikte squamoz metaplaziya uğramıştır. Periosteal değişimlerin olduğu tavşanlarda kalınlaşmış periost içine heterofil, plaz-

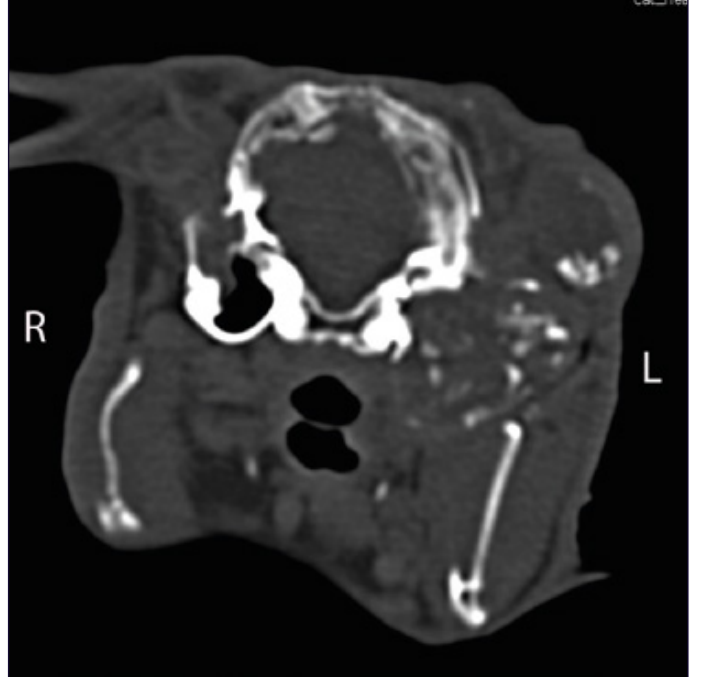
Resim 64.

Dorsoventral Radyografide Sağ Timpanik Bullada Yoğunluk Artışı Görülüyor (Varga, 2014).



Resim 65.

Bası Sol Tarafa Doğru Eğik Olan Tavşanın Transversal Tomografisinde Sol Timpanik Bullada İlerlemiş Erime Görülüyor (Meredith vd., 2016).



ma hücreleri ve lenfositler dahil olmuştur. Genellikle granülasyon dokusu mevcuttu. Bazı olgularda, timpanik membran yırtılmış ve irinli eksudat dış kulak kanalı ve timpanik boşlukta bulunuyordu (Mancinelli, 2019).

Pnömoni

Septisemi ve akut irinli pnömoni, *P. Multocida* taarfindan meydana getirilebilir. İnfeksiyon perakut olabilir ve hızla ölüme neden olabilir. Kronik pnömoni ve aynı zamanda toraks boşluğunda apseler oluşabilir. Hareket azlığı ve artan solunum oranı sahibi tarafından belirlenemeyebilir. Bu tavşanlar zayıf gaz değişimine bağlı zayıf anestezik dayanıklılığa sahiptirler.

Pasteurellosis'in Tedavisi

Pasteurellosis, tedavisi zor bir hastalıktır. Akut üst ve alt solunum infeksiyonları antibiyotik ve nonsteroid anti-inflamatuvar ilaçlara hemen cevap verebilir. İshal oluşturmayan ve fakat *P. multocida*'ya etkili bir antibiyotik seçilmelidir. Bunlar, enrofloksasin, trimethoprim sülfamiazol kombinasyonları, tetrasiklinler, parenteral sefalosporin ya da penisillindir. İn vitro bir çalışmada, *P. multocida* izole edilen çoğu tavşan penisilin, kloramfenikol, tetrasiklin, eritromisin, novobiosin ve nitrofurantoina hassasiyet, kanamisin, neomisin ve sülfonamidlere ise değişen hassasiyet görülmüştür. Pasteurella multocida, genellikle klindamisin ve linkomisin dirençlidir. Maksillar sinus mukozasında yoğunlaşan fluoroquinolon'lar pasteurella tedavisi için iyi bir ilk seçim ilaç grubudur. Penisilinler laboratuvar tavşanlarında rinitisi tedavi etmek için yaygın bir şekilde kullanılmışlardır. Bordetella bronchiseptica gibi diğer patojenlerin takip eden infeksiyonları tedaviye cevabı etkileyebilir. Tilmicosin koyunlarda akut pasteurellosis tedavisinde etkili bir antibiyotiktir. Tavşanlarda bu ilaç öldürücü ters reaksiyon ihtimaline rağmen tedavide kullanılmıştır.

Antibiyotiğin uzun süreli ve periyodik kullanımı uzun süreli infeksiyon kontrolü için gerekebilir. Antibiyotikler burun içine doğrudan girebilirler. Bazı tavşanlar bu uygulamaya dayanabilirler. Gentamisin göz ilacı burun damlası olarak kullanılabilir. Damla uygulamadan önce purulent eksudat uzaklaştırılmalıdır.

Kronik pasteurellosis, ilaçlara fiziksel bariyer oluşturan yoğun, yapışkan mukopurulent bol akıntı mevcudiyeti ile ortaya çıkar. İrin burun yolu, paranasal sinüs, timpanik bulla ve hatta beyin gibi ulaşamaz yerlerde dir. Trepinasyon gibi cerrahi bir uygulama, irini uzaklaştırmak, lokal ilaçlara yol oluşturmak ve direnç sağlamak için kullanılabilir. Baş eğikliği ve iştahsızlık gibi vestibular belirtilerle birlikte şiddetli inatçı kronik otitis media tedavisinde bulla osteotomisi önerilmiştir.

Pasteurellosis'in başarılı tedavi şansı irinin uzaklaştırılabildiği alanlarda daha büyüktür (uterus ve testis gibi enfekte organların ya da apselerin uzaklaştırılması ya da enfekte nasolakrimal kanalın yıkanması). Dacryocystitis, yüz apseleri ya da irinli burun akıntıları sıklıkla neden olan dış hastalıkları ile birlikte dir.

Rinitis olgularında sıvı alımı ile yeterli sistemik hidrasyonu sağlamak önemlidir. Dehidrasyon, sekresyonun yoğunluğunu artırarak, ciliar fonksiyonu azaltarak, mukozanın yangı ve dejenerasyonuna neden olarak kuru hava yoluna neden olur. Diyetle taze yapraklı bitkilerin bulunması ve onların yeterince nemli ve suyla ıslatılmış olması, tavşanın su alımını artırır. Su, nemlendirici aletler ya da banyo gibi buharlı ortamlarla sağlanabilir. Tavşan-

lar aşırı ısıdan uzak tutulmalıdır. Nebulizasyon, bazen antibiyotik, konjesyon giderici, rahatlama sağlayıcı, akıntıları rahatlatan ve solunum yolu içine diğer maddelerin giriş metodu olarak kullanılmıştır. Nebulizasyon yolu ile giren ilaçların timpanik bulla ya da paranasal sinusa ulaşması ve kalın mukopurulent eksudatı geçmesi olası değildir. Mukolitik ilaçlar bromhexine ya da N-acetylcysteine rinitisli tavşanlarda nebulizasyon için tavsiye edilir. Diğer türlerde N-acetylcysteine mukozal yüzeyi irrite eder ve belirli antibiyotikleri inaktive eder. Sistemik bromhexine tavşanlarda mukolitik olarak kullanılmıştır.

Genellikle sahipleri insan dekonjesanlarını tavşanlara verir. Nezle tedavisinde uygulanan böyle ürünlerin kullanımı kanıtlanmamıştır. Oxymetazoline yaygın bir topikal dekonjesyon ilacıdır. Oxymetazoline burun damlaları, mukozal kan akımını azaltma ile normal savunma mekanizmasını bozar.

Gözün yüzeyine fluoroquinolon'ların 6 saat ya da daha fazla süre ile uygulanması çoğu göz patojeni için gerekli ilaç yoğunluğunu sağlar. Ciprofloksacin göz damlalarının kullanımı rinitis ve sinusitis tedavisinde ek olarak kullanılır. Çünkü gözyaşı nasal sinüs içine direne olur.

Solunum Hastalıklarının Diğer İnfeksiyöz Sebepleri

Mantar Etkenler

Tavşanlar burun yolunda ve genel olarak aspergillozis gibi fungal solunum hastalıklarından etkilenebilir. Memelilerde aspergillozis primer pulmoner hastalıktır. Bununla birlikte infeksiyon bulaşıcı değildir. Hastalık örneğin otlardan gelen sporların inhalasyonuna bağlı oluşabilir. Bu durum zayıf hijyen ve havalandırma ile ilişkilidir. Çok sayıda tavşanın bir arada tutulduğu durumlarda görülür. Pneumocystis pneumonia bağışıklık sistemi düşük olan bireylerde pneumonitis ve pneumoni meydana getiren fungal organizmaların grubudur. Pneumocystis oryctolagi süt emen yavrularda pneumoni oluşturur.

Solunum güçlüğü olan tavşanlar

- Tavşanlar zorunlu burundan nefes alırlar. Bu nedente açık ağız soluk alma her zaman anormaldir (Resim 66).
- Üst solunum yolu güçlüğü genellikle solunum alma çabası ile mevcuttur.
- Alt solunum yolu soluk alma güçlüğü genellikle soluk verme çabası ile mevcuttur.
- Hırıltılı soluk alma dikkat çekebilir.
- Oksijen verilebilir fakat tavşan aşırı ısıdan uzak tutulmalıdır.
- Hasta uygun ise tanısal testler, göğüs ve baş röntgenleri, kan değerlendirmesi, kültür ve hassasiyet testleri ve akıntı sitolojisi değerlendirmeleri kullanılabilir.
- Metabolik asidoz ve ısı vurması, solunum güçlüğüne benzer belirtiler oluşturur.

Burundaki Yabancı Cisimler

Ot parçaları, ot tohumları ve kıl kökleri buruna girebilir ve nasal boşlukta bulunur. Tekrarlayan akıntı, burun sürtme ve tek taraflı akıntı (kanlı, mukoid ya da mukopurulent) burunda yabancı cisim varlığını gösterir. Eğer yabancı materyal nasofarinks içine derine girer ise horuldama ve solunum güçlüğü oluşur. Nasal yol açıklığı ve tıkanması değerlendirilir ve solunum sesleri dinlenir. Bazen burun deliğinden saç veya ot ucu çıkabilir. Yabancı cisim nazıkçe çıkarılır. Diğer olgularda endoskopi gerekir, yabancı cisim çıkarılması tam iyileşme ile sonuçlanır.

Resim 66.

Solunum Güçlüğü ve Ağız Açık Solunum Tavşan Gibi Zorunlu Burun Solunumu Yapan Hayvanlarda Tehlikeli Bir Durum Oluşturur (Fraser vd., 2009).

**Tablo 13.**

Tavşanlarda Endoskopi (Varga, 2014)

Alan	Endoskopi tipi	Endikasyon	Açıklamalar
Orofarinks	Rijit 2.7 mm 0° 4 mm tercih 30° yararlıdır	Dil ve Diş	1-Muayeneden 1-2 saat önce yemek verilmez 2-Ağızdaki sektrotof görüşü etkiliyebilir
Larinks	Rijit 2.7 mm 0° yada 4 mm 0°	Larinks ve çevre dokular Endotacheal tüp yerleştirmek için kullanılabilir	1-Pozisyon önemlidir 2-Tavşan larinks küçüktür bu nedenle 2.7 mm gerekir
Rinoskopi	1.2 mm 0° (mikro Endoskop kılıf) Büyük tavşanlarda 2.7 mm 0°	Burun boşluğu muayenesi Ot başağı gibi yabancı cisim	1-Endotracheal entübasyon gerekir sıvı kaçmaması için tüpün sıkı olması gerekir. 2-Yakalanamayan yabancı cisimler Nasofarinks ve özefagusla itilebilir.
Otoskopi	Rijit 2.7 mm 0° yada 1.2 mm 0°	Timpanik membran muayenesi	
Ösefagus Mide	Ortalama 2.5-3 kg tavşan için 7.9 mm flexible pediatrik Gastroskop		1-Tavşanların midesi hiçbir zaman boş değildir 2-Mide, engel oluşturabilir.

Tablo 13.

Tavşanlarda Endoskopi (Varga, 2014) (devamı)

Alan	Endoskopi tipi	Endikasyon	Açıklamalar
Kolon	Rijit 2.7 mm yada 4 mm 0°		Yalnızca descending kolonun distal kısmı görülebilir.
Laparoskopi	Rijit 4mm 0° yada 5 mm 0° CO° İnsüfilasyon	Abdominal organ görünüm ve biyopsi	1-Dikkatli anestezi gerekir. Sıkı endotracheal tüp ve asiste solunum 2-Karın boşluğunun genişlemesi solunumu zorlaştırabilir 3-Aseptik uygulama yapılı 4-Göbekten giriş yapılı ve ince duvarlı organlara zarar verilmemelidir. 5-Abdominal yağ görüşü tıkayabilir 6-Işık aktarma sorun olabilir 7-Postoperatif anestezi gerekir
Urogenital Yol	Rijit 2.7 mm 0° Ya da 1.2 mm 0° Mikroendoskop	Urogenital yol muayenesi İdrar kesesi boynundan küçük taşlar çıkarılabilir	Yalnızca dişilerde

Burun Boşluğunun Endoskopik Muayenesi

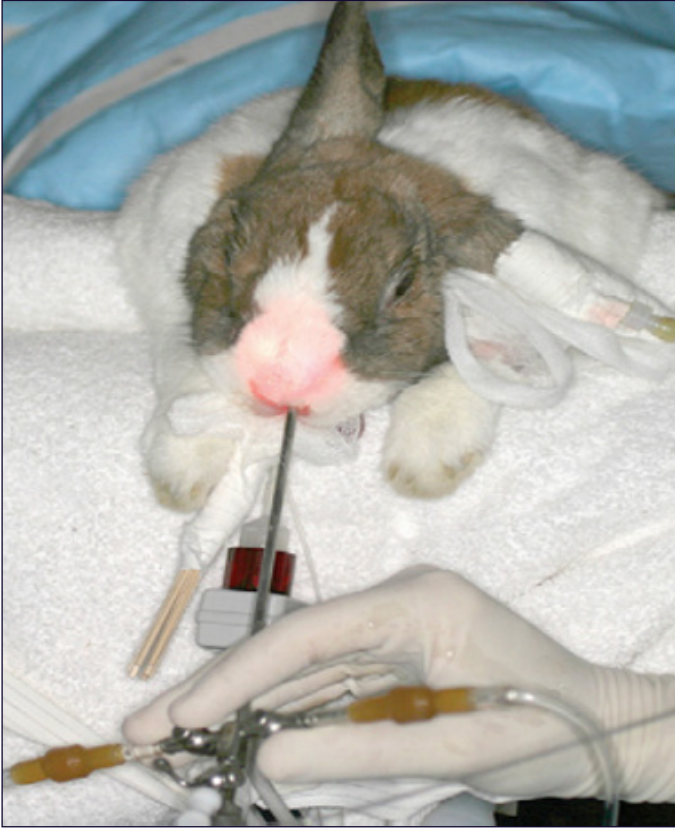Burun yolu endoskopik olarak muayene edilebilir. Akıntıyı temizlemek için yıkamak gerekir. Yabancı materyal uygulama sırasında yıkanarak çıkarılabilir. Tavşanlarda nasal yıkama sırasında ulaşılması zor olan larinks ve küçük nasofarinkse bağlı problemler olur. İrinli materyalin larinks ve trakeaya girmesini önlemek için dikkatli olunmalıdır. Endotrakeal entübasyon önemlidir. Sıvının ağız dışına gitmesi için tavşanlar pozisyonlandırılmalıdır. Nasal boşluk rigid endoskop ile muayene edilmelidir (örneğin 1.9 mm needlescope ve irrigasyon kılıfı). Endoskop burundan ventral meatus yolu ile nasofarinkse girer ve turbinat alanı ortaya çıkarmak için kullanılabilir (Tablo 13, Resim 67).

Solunum Güçlüğü

Metastatik tümörler solunum güçlüğü meydana getirebilir. Uterus adenokarsinomu akciğerlere metastaz yapabilir ve multiple spherical yoğunluk olarak görülür. Üst solunum yolu hastalıklı bazı tavşanlar burundan nefes alamadıklarından solunum güçlüğü gösterirler. Diğer türlerdeki gibi eksternal trauma göğüs yaralanmaları ve solunum problemleri oluşturur. Yırtıcıların ısırık yaraları ciddi problemler oluşturabilir ve infeksiyon meydana getirebilir. Bir küçük dış yara gözden kaçabilir. Diğer alanlardan kan yoluyla yayılarak toraks boşluğu içinde infeksiyona neden olabilir. Askültasyon ve radyoloji klinik muayenelere yardım için kullanılır.

Resim 67.

Rinoskopi 2.7 mm Teleskop ve 4.8 mm Operasyon Kılıfı Kullanılarak Yapılabilir (Meredith vd., 2016).



Solunum güçlüğünün ayırıcı tanısı

- Üst solunum yolunu etkileyen hastalıklar, P. multocida, nasal yabancı cisimler, apikal diş apseleri vb. 'dir.
- Alt solunum yolunu etkileyen hastalıklar, herhangi bir sebepten oluşan pnömoni, viral hemorajik hastalık, trakeal ya da bronşiyal yabancı cisimler, pulmoner ödem, travmatik akciğer kontüzyonu sayılabilir.
- Akciğer alanını etkileyen hastalıklar, kardiomegali, pleural effüzyon, kaburga kırıkları, diyafram hareketini etkileyen artan abdomen basıncı, alan tıkayan lezyonlar, apse ya da metastatik neoplazmlar.
- Solunum zorluğu oluşturan solunum sistemi dışındaki hastalıklar örneğin, ısı çarpması ya da metabolik asidozdu.

Isı Çarpması

Tavşanlar eğer iklime alıştırlırsa, sağlıklı ve yeterli yataklık mevcut ise düşük sıcaklıklara dayanırlar ve rahatsız olmadan sıfırın altındaki çevre ısılarında yaşarlar, Onların yoğun kürkü soğuk hava yalıtımı sağlar. Vahşi yaşamda tavşanlar oyuklarına girerek uç ısılardan korunurlar. Tavşanlar terlemez ve etkili soluma yapamayabilir. Onların kulakları termoregulasyonda önemli bir kısımdır. Isı çarpması belirtileri diğer türlerdekine benzer; bunlar iştahsızlık, solunum oranında artış, halsizlik, pulmoner ödem, siyanoz ve ölüm. Bazı olgularda ağız ve burundan kanlı sıvı gelebilir. Yüksek rektal ısı (40°C üstünde), ısı çarpmasını gösterir. Isı 42°C-45°C üstüne çıktığında ölüm oluşur. Isı çarpmasındaki patolojik değişimler kan dolaşımında azalma (vasodilatasyona bağlı), azalmış serebral perfüzyon, serebral işemi ve ödemdir. Azalmış

perfüzyon, böbrek ve karaciğer fonksiyonunu etkiler. Metabolik asidoz ve elektrolit anormallikleri oluşur. Tedavi, soğuk su banyosu, kulakları ıslatma, soğuk hava üfleycileri ve intravenöz sıvı ile vücut ısısının azaltılmasını amaçlanır. Aseptomazin gibi damar genişleticilerin verilmesi yararlı olabilir. Asit-baz dengesi ve elektrolit parametrelerin yakından izlenmesi tedaviye yardım edebilir.

Kardiyovasküler Hastalıklar

Kalp hastalıkları ile ilgili kaydedilmiş bilgiler, laboratuvar tavşanlarında görülen infeksiyonlar, toksinler ya da diyetle ilişkili hastalıklardır. Kalp hastalıkları aynı zamanda pet tavşanlarda oluşabilir. Daha fazla bilgi uzun yaşayan tavşanlardan elde edilebilir. Ventral Septal defekt gibi kongenital anomaliler ve valvular hastalık gibi yaşla ilişkili kalp problemleri oluşur. Yaygın gözlenen klinik belirtiler ekzersiz toleransı ve solunum güçlüğüdür. Bununla birlikte bu belirtiler ağırlık kaybı ve iştahsızlık gibi çok spesifik olmayabilir. Muayenede mukoz membranlarda siyanoz ve kalp murmur veya aritmi belirlemek mümkündür. Tanı ve takiben tedavi kedi ve köpeklerdeki gibidir. Klinik muayenede askültasyon, elektrokardiyografi ve göğüs radyografisi minimum veritabanını oluşturur. Çoğu olgulara elektrokardiyografi ile pozitif tanı konulacaktır. Normal parametreler için bazı referans değerler laboratuvar tavşanlarında belirlenmiştir. Birçok kalp hastalığı Yeni Zelanda ve French lop gibi büyük ırklarda ve dört yaş üzerindeki pet tavşanlarda gözlenmiştir.

Aritmi ve konjestif kalp yetersizliğinin tedavisi

Kardiyak aritmiler elektrokardiyografi kullanılarak karakterize edilir ve kalp dokuları ve fonksiyonu elektrokardiyografi ile değerlendirilir.

- Taşiaritmiler: Haftalar ve aylık periyodlar üzerinde devam eden hızlı kalp atımı konjesif kalp bozukluğuna neden olur. Kısa süreli olaylar senkopa neden olabilir.
 - 1-Supraventricular taşikardiler: Bunlar digoksin (0.005 mg/kg günde bir ya da iki kez) ile tedavi edilebilir. Bununla birlikte bu ilaç toksisitesi ile ilgili önemli bir risk faktörü vardır. İdeal olarak kan digoksin düzeyleri tedavinin ilk birkaç gününden sonra izlenmelidir. Düzeyler genellikle uygulamanın 7.-8. saatinde kontrol edilir. Tavşanlar dikkatli izlenir ve eğer sindirim yolu durgunluğu ve iştahsızlık var ise doz azaltılır ya da durdurulur. Diltiazem ve kalsiyum kanal blokerleri yavaşlayan atrioventricular ileti yolu ile taşikardiyi tedavi için kullanılır (0.5-1 mg/kg). Bu ilaçların dezavantajı, miyokardiyal kontraktiletiyi ve kan basıncı azaltmalarıdır.
 - 2- Acil durumlarda, hızlı ventrikular taşikardi intarvenöz lidokain tedavisine cevap verir (1-2 mg/kg İV)
 - 3-Sotalol ve mexiletine köpek dozlarında tavşanlar için kullanılmıştır.
- Bradyaritmiler: Şiddetli bradikardiler senkop ya da aralıklı zayıflığa neden olur.
 - 1-Anestezi süresince bradikardi glikopiroilat ile (0.01 mg/kg) tedavi edilmelidir.
 - 2-Şiddetli atrioventricular blok oral teofillin (10-20 mg/kg) uygulamasına cevap verebilir.

Konjesif kalp yetmezliğinin acil tedavisi

- Oksijen
- İnternal pinna üzerine yaklaşık 1 cm'lik deri üzerine nitroglicerinin

Tavşan Hastalıkları

- Furosemid 1-2 mg/kg
- ACE inhibitörleri: enalapril 0.25-0.5 mg/kg günde bir kere
- Pimobendan: 0.1-0.3 mg/kg günde bir, iki kez

Kardiyomiyopati

Kardiyomiyopati pet tavşanlarda oluşur. Dev ırklar daha hassastır. Fakat etiolojisi bilinmiyor. Hipertrofik, restriktif ve dilate formları rapor edilmiştir. Histopatolojik bulgular miyokardiyal fibrosis mevcudiyetini gösterir.

Tavşan miyokardiumu birkaç hastalık ile etkilenebilir. Vitamin E yetersizliği, coronavirus enfeksiyonu ve bazı bakteriyel enfeksiyonlar (salmonellosis ve pasteurellosis) laboratuvar tavşanlarında kardiyomiyopatinin sebepleri olarak kaydedilmiştir. Tyzzer'in hastalığı yalnızca intestinal ve hepatik lezyonlar oluşturmaz, fakat aynı zamanda yaşayan hayvanlarda miyokardiyal fibrosisle sonuçlanan bir miyokarditis oluşturur. Encephalitazoon cuniculi tavşanlarda miyokarditis nedeni olarak belirtilmiştir. Stres ve kateşölamiller kardiyomiyopatinin sebebi olarak kanıtlanmıştır. Miyokardial nekroz ve fibrosis, infüzyon yolu ile ketamin/xylazine verilerek anesteziye alınmış tavşanlarda kaydedilmiştir. Hipoksi ve koroner vasokonstriksiyon, hücre ölümü ve nekroz oluşturur. Tavşanlar sınırlı kollateral koroner dolaşıma sahiptir. Bu nedenle koroner vasokonstriksiyon yoluyla oluşturulmuş işemiye meyillidirler.

Arteriosklerosis

Arteriosklerosis, dejeneratif veya proliferatif değişimlerden meydana gelen arteriol duvar sertleşmesi ve kalınlaşmasıdır. Tavşanlarda aortik arteriosklerosis oluşur ve bu bozukluk inaktivite ve ağırlık kaybı gibi belirsiz semptomlar ya da nöbet meydana getirebilir. Aortanın mineralizasyonu hiperkalsemik tavşanlarda oluşur ve genellikle kalsiyum atılımını bozan böbrek hastalıkları ile birliktedir. Aortanın mineralizasyonu radyolojik olarak ve post-mortem muayenede görülebilir. Aortanın kalsifikasyonu sıklıkla böbrek kalsifikasyonu ile birliktedir. Yumuşak doku kalsifikasyonu vitamin D toksikasyonu olgularındaki gibi aşırı bağırsak kalsiyum emilimi ile meydana getirilebilir.

Coronavirus

Tavşanlarda coronavirus enfeksiyonu pleural effüzyon ve kardiyomiyopati ile sonuçlanır. Coronavirus testis dokusunda bulunur. Tavşan coronavirus'u ve kedi enfeksiyöz peritonitis arasında benzerlik vardır. Klinik belirtiler değişir fakat enfekte tavşanlarda genellikle ısı artışı vardır ve enfeksiyonun 5. gününde çoğu ölür. Post-mortem muayenede pulmoner ödem, pleural effüzyon ve sağ ventrikül dilatasyonu bulguları bulunmuştur. Felin enfeksiyöz peritonitis'deki gibi hipergammaglobulinemi, uveitis, asites ve miyokardiyal dejenerasyon ile ortaya çıkan kronik enfeksiyonun bir görünümüdür. Bir bağırsak formu bildirilmiştir.

BÖLÜM 11

ÜROGENİTAL HASTALIKLAR

Serhat ÖZSOY

Ürogenital Hastalıklar

Urogenital Diseases

BÖLÜM HAKKINDA

Bu bölümde, urogenital yol anatomisi, muayenesi, idrar muayenesi, Alt üriner sistem hastalıkları, çamurlu idrar ve perineal bölge hastalıkları, cerrahi uygulamalar, urolithiasis, böbrek hastalıkları, böbrek yetmezliği konuları anlatılmaktadır.

Anahtar kelimeler: Urogenital yol, çamurlu idrar, urolithiasis, böbrek hastalıkları, böbrek yetmezliği

ABOUT the CHAPTER

In this chapter, urogenital tract anatomy and examination, urine examination, lower urinary system diseases, sludgy urine and perineal region diseases, surgical applications, urolithiasis, kidney diseases and kidney failure subjects are examined.

Keywords: Urogenital tract, sludgy urine, urolithiasis, kidney diseases, kidney failure

Ürogenital Yolu Anatomisi

Tavşan böbreği, medullar doku içine pelvisin yaygın genişlemesi ile oluşan tek medullaya sahiptir. Tavşanlar, bölünmemiş tubuler epitelyum ile birlikte tubülleri böbrek dilimlerinden ayrılabilen memelilerdendir. Sağ böbrek torakolumbal bölgede elle muayene edilir ve sol böbreğin kraniyalindedir. Bazı bireylerde böbreğin ventral olarak yer değiştirmesine neden olan önemli miktarda perirenal yağ vardır. Her iki böbrek, abdominal radyografide genellikle görülebilir. İnce duvarlı idrar kesesi ventrokaudal abdomeni doldurur.

Dişilerde üretra, urogenital sinüs olarak adlandırılan vajinada vestibulum içine açılır. Bir bulbouretral bez urogenital sinusun dorsal duvarında yerleşmiştir ve klitoris ventral yüzey boyunca yer alır. Urogenital sinusun dış kenarları vulvayı oluşturur. Vajinal gövde idrarı tutabilen gevşek bir dokudur. Uterus her kornuda yer alan bir cervix ile birlikte iki kornuludur.

Ergin erkek, penisin her iki yanında bulunan iki dış testise sahiptir. Testisler yaklaşık 10-12 haftada keselerine inerler. Gıda yoksunluğu ve hastalıklar süresince testisler iyi gelişmiş external cremaster kası ile inguinal kanala çekilebilirler. Vas deferens üretranın prostatik segmenti içine açılan bir seminal vesiküle girer. Bir vesiküler bez seminal vesikülün dorsal duvarı içinde prostat bezi ile birlikte bulunur. Küçük bir bulbouretral bez çifti prostatın posteriorunda üretranın dorsal duvarında iki loblu bir şişlik oluşturur.

Dışta penis ve vulvaya hemen komşu iki derin inguinal alan vardır. Bu alan, içine beyaz mumumsu ya da yoğun kahverengi eksudat salgılayan inguinal bezlerle birlikte. Genital çıkışın hemen dorsali anüstrü.

Ürogenital yolun muayenesi

Cinsiyet dış genital bölgenin muayenesi ile belirlenebilir.

- Dişiler anüsün aşağısında yarık benzeri bir yapı olan vulva ya sahipken, erkekler yuvarlak bir görünüme sahiptir. Dişilerde anogenital mesafe erkeklerden azdır.
- Kısırlaştırılmamış erkeklerde testisler ve skrotal keseleri belirlemek aynı zamanda penisi dışarı çıkarmak ile mümkündür (Testisler 10-12 haftalık yaşta keselerine iner). Bazı durumlarda testisler vücut içine çekilir. Fakat skrotal keseler kalır (Bu kısım kastre edilmiş erkeklerde sıklıkla görülür).
- Erkek diğer erkeklerle saldırdığında, testisler ve skrotal keselerin yaralanmasını engellemek için saklayabilir. Bununla birlikte eski yaralanma izleri sıklıkla muayenede görülür.



CC BY 4.0: Telif Hakkı ©Yazar(lar), "Bu derginin içeriği Creative Commons Atıf 4.0 Uluslararası lisansı altında lisanslanmıştır."



Serhat Özsoy

İstanbul Üniversitesi-Cerrahpaşa, Veteriner Fakültesi, Yabani Hayvan Hastalıkları ve Ekoloji Ana Bilim Dalı, İstanbul, Türkiye
E posta: serhatozsoy@yahoo.com

Bu bölümü alıntıla / Cite this chapter as:
Özsoy, S. (2023). Ürogenital hastalıklar. S. Özsoy (Ed.), *Tavşan Hastalıkları* içinde (s. 100-105). İstanbul: İÜC Yayınevi.

- Bazı dişiler penise benzer anormal büyük klitorise sahip olduklarında ya da yapışmaların penis protrüsyonunu engellediği ventral penis yapışması durumlarında şüphe oluşabilir.
- Hermafrodit ve kriptorşid bireyler aynı zamanda var olabilir.
- Dış genital organlar simetri, şişlik, kızarıklık ve akıntı için muayene edilir. Kültür ve sitoloji örnekleri alınır.
- Testisler mevcut ise yeri ve büyüklüğü açısından muayene edilir.
- Sağlam dişilerde uterus genişlemişse ya da döneminde ise bazen abdominal palpasyonla belirlenebilir.
- Sağ böbrek genellikle torakolumbar alanda kolaylıkla palpe edilebilir. Sol böbrek biraz kaudalde bulunabilir. Yağlı bireylerde böbrekler sublumbar yağın artan miktarı ile ventrale itilebilir.
- İdrar kesesi pelvisin hemen kraniyalinde ventral abdomende elle muayene edilebilir. İnce duvarlı olması nedeniyle yırtılma olabileceği akılda tutulmalıdır (Jenkins, 2010).

Tavşanlarda Böbrek Fonksiyonu

Tavşanların böbrek fonksiyonu bilinen türlerden farklıdır. Tavşanlar renal reaksiyonlarından dolayı dehidrasyon iştahsızlık, stres, ağrı ve asit-baz bozukluklarının etkisine çok hassastır. Kalsiyum dengelemesi için tavşan böbreği, bulanık bir görünüm veren alkali idrarda kalsiyum karbonat çöküntüsü oluşturarak büyük miktarda kalsiyum atılımı sağlar.

Asit- Baz Bozukluklarına Böbreğin Cevabı

Tavşan alkali idrar çıkarır ve hidrojen iyonu çıkarma kabiliyeti sınırlıdır. Sonuç olarak asit-baz bozukluklarına hassastırlar. Diğer türlerde mevcut olan bazı renal dengeleyici mekanizmalar mevcut değildir. Karbondioksitin bikarbonata dönüşerek değişimini katalize eden bir enzim olan karbonik anhidraz geniş miktarlarda tubül epitelinde mevcuttur.

Diğer memelilerde amonyak bikarbonat konsantrasyonunun azalması ya da plazma pH'sındaki düşmeye cevap olarak glutamin deaminasyonu yolu ile böbreklerde oluşturulur. Tavşanlarda glutamin deaminasyonu plazma pH düzeyinin düşmesi ile değil yalnızca serum bikarbonat konsantrasyonlarının azaltılması ile oluşur. Hidrojen iyonu atmadaki sınırlı kabiliyeti nedeni ile tavşanlar metabolik asidoza hassastır.

Tavşanlarda ağrı ve stres böbrek kan akımı üzerinde önemli bir etkiye sahiptir. Adrenalin glomerular filtrasyon ve böbrek kan akımının uzun süreli ve belirgin azalmasından sorumludur. Suyun büyük miktarlarının (her 30 dakikada 40 ml/kg) zorla oral yolla verilmesi bazı tavşanlarda öldürücü olabilir. Onlar idrar çıkarmazlar, konvülsiyon gösterirler ve ölürlür. Oligüri şiddetlidir ve 30-120 dakika sürer.

Kalsiyum Atılımı

Tavşanlarda kalsiyum kolayca bağırsaklardan emilir. Yeterli kalsiyum yoğunluğu bulunan bir yiyecekten vitamin D'den bağımsız olarak kalsiyum Emilimi pasif olarak gerçekleşir. Tavşanlarda kan kalsiyum konsantrasyonu daha yüksektir ve daha değişkendir. Kalsiyum oranı, değişimlere hızlı cevap veren böbrekler tarafından düzenlenir. Cevaplar PTH ve 1.25-dihidroxyvitamin D₃ aracılığı ile olur ve gıda alımı ile oransal olan kalsiyum atılım oranlarını

oluşturur. Böbrekler, tavşanda kalsiyum düzenlenmesinde önemli bir rol oynar. Kalsiyum yoksunluğu durumunda böbreklerden kalsiyum geri Emilimi artar. Yüksek kalsiyum alımında böbrek idrarla kalsiyum atılımını arttırabilir. İdrar kalsiyum atılımı aynı zamanda kısıtlanmış fosfat alımı süresince artar. Kalsiyum karbonat, tavşanların alkali idrarını oluşturur ve beyaz bir çöküntüye neden olur.

İdrar Muayenesi

Tavşanlarda idrar farklı yollardan toplanabilir. Çoğu tavşan boş bir kaba idrar yapabilir ya da idrar sistosentez yapılarak karından alınabilir. Normal tavşan idrar rengi turuncudan soluk sarıya değişebilir ve kanla bulaştığında kırmızıdan kahverengiye değişir. Renk, diyet ve renkli bitki pigmentlerine bağlı olarak meydana gelir (Resim 68). Pancar kökü, lahana, brokoli ve karahindiba gibi bitkiler kırmızı idrar atılımına neden olur. Urolithiasis ve uterus hastalıkları gibi bazı klinik bozukluklar hematüriye bağlı kırmızı idrar oluşturur. Dipstick ile idrar muayenesi kan ve bitki pigmentlerinin ayırımını sağlar. Bununla birlikte eğer idrar yoğunlaşır ve güçlü renklenirse bu okumayı etkileyebilir. Alternatif olarak idrar kırmızı kan hücrelerinin mevcudiyeti için mikroskopik olarak muayene edilebilir ya da Wood lambası ultraviyole ışınlarına maruz kaldığında üriner pigmentlerin floresan ışığı yayması için kullanılır. Normal tavşan idrarı kalsiyum karbonat çöküntüsünün mevcudiyetine bağlı olarak bulanıktır. Çöküntü miktarı, tavşanın hidrasyon durumu, üreme, yaş, sağlık ve diyetin kalsiyum içeriği ile etkilendir. Genç, gebe ve laktasyondaki gibi yüksek kalsiyum gereksinimlerinde idrar berrak olacaktır. Yüksek kalsiyum diyetleri, dehidrasyon, idrar yapamama, üretral irritasyon ve idrar kesesinde kalın çamur oluşturan büyük miktarlarda kalsiyum karbonat çöküntüsü ile sonuçlanabilir. Normal kalsiyum karbonat birikimi ve anormal çamur arasındaki ayırım bazen zor olabilir. Normal tavşan idrarı radyografide radyopak olabilir (Resim 69).

Ek olarak kalsiyum karbonat ve amonyum magnezyum fosfat kristalleri, normal tavşan idrarında bulunmuştur. İdrar özgül ağırlığını mineral birikimi nedeniyle doğru değerlendirmek zor olabilir. Özgül ağırlık yaklaşık olarak 1.003-1.036'dır. İdrar doğal olarak alkalidir ve pH 8-8.2'dir. Glukoz ve protein belirtisi mevcuttur. İdrar dilüe edilir ve sediment, kristal, eritrosit, yangi hücreleri ve bakteri açısından muayene edilir. İdrar kültürleri, bakteriyel infeksiyonu onaylar ve antibiyotik seçimine yardım eder.

İdrarda kan, idrar yolu ya da üreme yolundan kaynaklanabilir. Ayırıcı tanı listesi diğer türlerdeki gibidir. Kısırlaştırılmamış diş tavşanlarda uterus hastalıkları sık görülür. Uterus adenokarsinomları, polipler ya da endometriyal venöz aneurizmalar yırtılabilir ve aralıklı kanama yapabilir. Tavşanlarda uterusun kan sıklıkla idrarla karışmış olarak çıkarılır çünkü vaginal vestibül, idrar yapma süresince idrarla dolar. Urolithiasis ya/ya da sistitis, hematüri oluşturabilir. Kronik polypoid cystitis renal infarktlar ve yaygın intravasküler koagülopati, laboratuvar tavşanlarında hematüri sebebi olarak belirtilmiştir.

Alt Üriner Sistem Hastalıkları

Pet tavşanlar üriner yol bozukluklarına meyillidir. Kedi alt üriner yol hastalıkları ya da kedi ürolojik sendromu, yağlı tembel kedi sendromu olarak adlandırılır. Bunun benzeri alt üriner yol bozukluklarına meyilli olan yağlı tembel tavşanlar için söylenebilir.

Resim 68.

İdrarın Farklı Renklerde Olmasında Lahana, Brokoli ya da Yüksek Düzeyde Beta Karoten İçeren Havuç Gibi Gıdaların Rolü Vardır (Meredith vd., 2016)

**Resim 69.**

Normal Tavşan İdrarı Kalsiyum Karbonata Bağlı Olarak Bulanıktır (Meredith vd., 2016)



Tam etiyoloji bilinmemektedir fakat birçok predispoze faktör vardır. Tavşanlarda bu sendrom, idrar yapamama, çamurumsu idrar ve idrar kesesi taşıını içerir. Üretra ve böbrek taşı görülebilir ve sonuçta böbrek yetmezliği oluşabilir.

Tavşanlarda alt üriner yol hastalıklarının belirtileri; normal olmayan idrar yapma, depresyon, kambur duruş, diş gıcırdatma, idrar azlığı, perineal tüylerin dökülmesi, idrar yapamama, çok su içme ve çok idrar yapmadır (Tablo 14). İdrarın gözle muayenesi, idrar analizi, sediment muayenesi ve kültür, sistitis ve bakteriyel infeksiyonu değerlendirmek için kullanılabilir. Abdominal radyografi, idrar kesesi, üreter, uterus, böbrekler ve omurganın değerlendirmesinde her zaman gereklidir. Ağız boşluğunun molar dişlerin keskin kenarlarının ve E. cuniculi için serolojik testler ilave araştırmalar için gerekebilir. Eğer özellikle uterus hastalığından şüpheleniliyor ise ultrasonografi muayenesi yararlı olabilir. Böbrek fonksiyonlarının değerlendirmesi, ürolithiasisli tavşanlarda özellikle böbrek ya da üreterlerde taş varsa gereklidir (Lempert, 2019)

Tablo 14.

Alt Üriner Sistem Hastalıklarının Belirtileri ve Hazırlayıcı Faktörler (Varga, 2014).

Klinik belirtiler	Hazırlayıcı faktörler
<ul style="list-style-type: none"> • İdrara bağlı tüy kaybı • İdrar yaparken ağrı • İdrarı belirli yere yapmanın azalması • Çok su içme/idrar yapma • Sindirim yolu durgunluğu • Kambur duruş • İdrarda görülen değişimler 	<ul style="list-style-type: none"> • Hareket kaybı 1-Spinal ağrı 2-Kalça ağrısı 3-Abdominal Ağrı • Yüksek kalsiyum diyeti • Denge kaybı 1-Orta kulak hastalığı 2-Encephalitazonosis • Belirgin davranışları uyaran sosyal faktör azlığı
1-İdrarda bulanıklıkta artış 2-İdrarda kanama 3-Renk değişimi	

Tavşanlarda Üriner Yol Hastalığında Hiperkalsemi ve Hiperkalsiürinin Rolü

Üriner yol bozukluklarına pet tavşanların hassasiyeti sıklıkla aşırı diyet kalsiyum alımına bağlanır. İdrarda kalsiyum artıklarının birikimi, hiperkalsemi ve hiperkalsiüri oluşum nedeni ile yüksek diyet kalsiyumuna bağlanır. Tavşanların olağan dışı kalsiyum metabolizması ve üriner yol bozukluklarının gelişimi arasındaki ilişki yüksek kalsiyum düzeyinden farklı olarak diğer faktörlerle ilişkili olarak araştırılmalıdır. Tavşanın böbreği kalsiyum atılımına adapte olmuştur ve idrarda çöküntü mevcudiyeti çoğu tavşanda normal bulgudur.

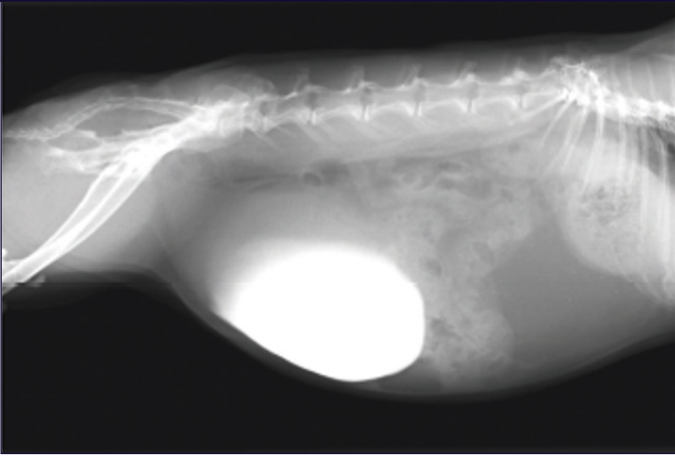
Yüksek kalsiyum alımı her zaman üriner yol hastalığı ile birlikte olmamak ile birlikte, düşük kalsiyum alımı çamurumsu idrar oluşumu ve ilişkili bozuklukları önler. Kalsiyum yetersizliği ya/ya da vitamin D yetersizliği, diş hastalıklarına ortam hazırlayan metabolik kemik hastalığı oluşturur. Hareket azlığı, uzun yaşam süresi ve değişik sosyal faktörler birlikte etki yapar.

Diyet fosfor düzeyleri kalsiyumun idrar atılımında önemli bir faktördür. Deneysel olarak diyet fosfor kısıtlaması önemli oranda hiperkalsiüri oluşturmuştur. Kalsiyum ve fosfor, hipofosfotemiye cevap olarak kemikten uzaklaştırılır ve aşırı kalsiyum idrar ile atılır. Fosfor dünyanın bazı bölümlerinde toprakta yetersizdir. Saman ve olgun ot, tahıllara göre zayıf mineral kaynaklarıdır. Tavşanlar yoncadaki fosfordan fazla yararlanamaz.

İdrarda kalsiyum birikiminin büyük miktarları ile birlikte idrar yapmama idrar yolu hastalığı meydana getirebilir. Pet tavşanların idrarı tutması için birçok davranış ve fiziksel sebep vardır. Yabani tavşanlar oyuktaki yuvalarının içine idrar yapmazlar. Kısırlaştırılmış tavşanlar sağlam olanlar kadar bölge işaretlemesi yapmazlar. Bölge işaretleme ve idrar uyarımı davranışı, onların bölgelerini tehdit eden komşuları yoksa yalnız yaşayan tavşanlarda yoktur. Bir kafeste yaşayan tavşanlar orada idrar yapmaya zorlanır ve mümkün olduğu kadar uzun süre idrarlarını tutabilirler. Spondilitis ya da tarsal eklem yaraları için ağrı duyan ya da aşırı ağır olan tavşanlar idrar yapmak için doğru pozisyona adapte olma zorluğu ya da isteksizliği gösterirler ve sonuç olarak idrar kesede kalır. Tavşanlarda idrar tutulması kese içinde idrar çökmesine neden olur. Ürinyasyon süresince üstte kalan kısım çıkarılır ve çöküntü kesede kalır. Sonuç olarak, sediment yoğun, koyu dışmacunu benzeri yapışkan çamur oluşturur. Sekonder bakteriyel infeksiyon ve idrar yapamama birbirini takip eder (Lempert, 2020).

Resim 70.

Lateral Abdomen Radyografisinde İdrar Kesesinde Kalsiyum Atılımı ile Birlikte Yoğun Çamur Görülüyor



Çamurlu İdrar

Kesede oluşan kalsiyum karbonat birikimleri kalın bir pasta veya çamur birikimine neden olur. Çamur kese içini irrite eder ve sistitis gelişir ve idrarda kan mevcut olabilir. Etkilenmiş tavşanlar kambur pozisyonda dururlar ve kötü durumdadırlar. İdrar yapma ağrılıdır. İdrardaki çamur üretrit oluşturur ve idrar tutulması kötüleşir. Kese genişlemiş ve dolgun hissedilir. Kesenin palpasyonu tavşan için rahatsızlık verir. İdrar küçük miktarlarda geçer ve üretradan damlayabilir. Perineal tüy dökülmesi olur. Boşaltılmış idrar hafif bulanıktır. Radyografide idrar kesesi yoğun sediment ile doludur. Genel anestezi altında yapışkan çamur materyalin büyük bir miktarı keseden uzaklaştırılabilir. Çamurumsu idrarda yoğun bir çöküntü oluşur. Oysaki normal idrardaki kalsiyum karbonat birikimi bir süspansiyon şeklinde çalkalanabilir. Çamurumsu idrar tavşan için ağrı vericidir. Çamur, idrar kesesi ve üretrayı irrite eder ve perineal bölgede ağrı ve irritasyon oluşturur. Sekonder infeksiyon ve sistitis yaygındır. Yüzeysel bakteriyel dermatitis, ağrı ve durumun kötüleşmesi ile idrar yapmada isteksizliğe neden olur. Üretrit idrar yapamama neden olur (Resim 70).

İdrar Yapamama ve Perineal Bölgede İdrar Tahrişi

Normal idrar yapmayı engelleyen herhangi bir durum perineal bölgedeki idrar tahrişi ile sonuçlanan olaylar zincirini başlatır. Ağrılı ürinyasyon, idrar yapamama, idrar tahrişi, perineal yangı ve perineal ağrının bir döngüsü oluşur. İdrar yapamama, encephalitozoonosis ya da spinal problemler gibi nörolojik problemlerin sonucu olarak kese kontrolünün kaybına bağlı olabilir. İdrar yapamayan tavşanlarda damla damla idrar akışı perineal bölgede sürekli nem ve yangı oluşumuna neden olur. Polidipsi ve poliüri meydana getiren hastalıklar idrar miktarını artırır. İdrar haşlaması idrarın fışkırma doğrultusunu etkileyen anatomik yapıların bir sonucudur. Böylece idrar deri üzerinde kalır, kronik yangı ve ağrı oluşturur. İnfeksiyon ya da ısırık yarası, idrar yapma doğrultusunu değiştirir. Aşırı ağır olan dişilerde temiz idrar yapmayı zorlaştıran ventral perineum civarında bir yağ kitlesi gelişir.

Obesite, parapleji, ülseratif pododermatitis ve spondilitis ya da küçük sıkışık kafeslerde yaşamak, meydana gelen ağrı ya da hareket problemleri, tavşanların idrar yapmak için doğru duruş oluşturmalarını engeller. Bunlar sürekli bir idrar havuzunda otururlar.

Hareketsizlik, idrar sızıntısı, üretrit, sistitis ve çamurumsu idrara ortam hazırlayarak kesede idrar birikimine neden olur. Ağrı ya da hareket problemleri tüy taranmasını engeller böylece perineal bölge yangılı ve enfekte olur. Topraklanmış, keçeleşmiş tüyler, diş hastalıkları, obesite ve hareket problemlerinin sonucu sekotrof yemeyebilir. Reprodüktif hastalıklar ya da Treponema cuniculi etkeni perineal infeksiyon ve perineal yangı meydana getirebilir.

Perineal alan yangılandığında sekonder bakteriyel dermatitis oluşur. Nem, toprak ve keçeleşmiş tüylerle durum daha da kötüleşir. Yangılanmış bölgenin yalanması ve taranması ağrılı olabilir. Yenmemiş sekotrof keçeleşmiş tüylere bulaşmıştır ve bu durumu kötüleştirir. Sahibi sıklıkla topraklanmış tüyleri uzaklaştırmadan temizlemeye çalışır. Yangılanmış deri ile temastaki nemli keçeleşmiş kontamine tüyler durumu kötüleştirir. Üretral giriş civarındaki ağrı ve yangı, idrar damlaması ile sonuçlanır. Böylece kötü bir döngü oluşur. Tedavi, bu kötü döngüyü bozmaya yöneliktir (Richardson, 2012).

Çamurlu İdrar ve İdrar Pişiği Gibi Alt Üriner Yolu Bozukluklarının Tedavisi

Mümkünse altındaki nedenler belirlenmeli ve ona yönelilmelidir. Encephalitozoon ya da spondilitis gibi başlatıcı faktörleri tedavi etmek mümkün olmadığında sahibine ötenazi seçeneği sunulmalıdır.

Kısa sürede kirlenmiş nemli kıllar kesilir ve kalçanın iç kısmı görülür. Bu uygulama zaman alır ancak gereklidir. Deriye zarar vermemek için dikkatli olunmalıdır. Tüyler uzaklaştırıldıktan sonra deri klorheksidin gibi bir antiseptikle temizlenir. Topikal tedavi uygulamadan önce bölge kurulanır. Fusiderm pomat etkilidir. Diğer pomatlar da kullanılabilir. Perineum ve kalça iç kısmındaki yüzeysel deri infeksiyonunun giderilmesi az ağrılı idrar yapılmasını sağlar. Böylece bu tavşanlar daha hareketli ve rahat olurlar. Morfin türevleri kullanılarak sedasyon sağlanması ağrı hisseden hayvanlarda birkaç saat analjezi avantajı sağlar. Temiz kuru yataklık esastır.

Uzun süreli analjezi, alt üriner yol hastalığı bulunan tavşanlarda ağrılı olan durumu ve yangılı perineumu tedavi etmek için gereklidir. Analjezi uygulaması, hareketliliği ve idrar yapmak için doğru duruşa adaptasyonu cesaretlendirir. Eğer gerekirse NSAİ ilaçlar ağızdan sahibi tarafından uzun süreli kullanılabilir.

Yüzeysel dermatitis, sistitis ve üretrit tedavisi için antibiyotikler gereklidir. Enrofloksasin veya trimetoprim sülfam kombinasyonları etkili ve güvenlidir. Patojenin belirlenmesi ve antibiyotik seçimi için antibiyogram ve idrar kültürü gereklidir. Uzun süreli antibiyotik kullanımı infeksiyonu elemine etmek için gereklidir.

Çamurumsu idrar, sedasyon ya da genel anestezi altında kesenin dikkatli elle manüplasyonu ile uzaklaştırılabilir. Yangılı kesenin kolay yırtılabileceği unutulmamalıdır. Çamurun daha etkili uzaklaştırılması için steril izotonik serum ya da steril su ile keseyi yıkamak için sonda uygulanır. Şeffaf idrar oluşana kadar nazik yıkamaya devam edilir. Kese aşırı doldurulur ise yırtılma meydana gelebilir dikkatli olunmalıdır. Bu çamurlu idrarın durumu radyografi ile teyit edilmelidir. Çamur, idrar taşlarını maskelenebilir. Postoperatif olarak her zaman analjezikler kullanılmalıdır.

İdrar yolundan geçen sıvı miktarının artması kalsiyum karbonat çöküntüsünün atılması ve idrarın sulandırılmasına yardım eder. İdrar atılımı verilen sıvılar yardımı ile olur. Meyve suyu ya da şeker ile suyun tatlandırılması, tavşanın daha fazla su içmesini sağlayabilir. Diüretik

Tavşan Hastalıkları

ilaçlar kullanılabilir ancak su içeren bitkilerin tavşanların diyetlerine katılması daha ucuz, güvenli ve memnuniyet vericidir. Karahindiba, Hint ragisi, sinir otu, civan perçemi diüretik özelliği olan ve tavşanların sevdiği bitkilerdir. Tavşanları çayır üzerinde serbest bırakılması ile su alımı, egzersiz ve üriyasyon cesaretlendirilecektir.

Dengeli bir diyet, aşırı kalsiyum ve fosfor içermemelidir. Kalsiyum ve fosforu eksik diyet yedirmemek önemlidir. Kalsiyum yetersizliği, diş hastalığı ve osteoporosis meydana getirir. Fosfor kısıtlaması idrar kalsiyum atılımını artırır ve hiperkalsiüri ve kemik kaybına neden olur.

Lifin çoğu iyi kalitede ot ya da çayırdan gelmelidir. Yonca otundan sakınılmalıdır. Dengeli konsentre gıdanın az miktarı her zaman önerilir. Yüksek kalsiyum içeren, süs lahanası, brokoli, turp, çin lahanası, su teresi bitkilerinden sakınılmalıdır. Diüretik özelliklerinden dolayı karahindiba bir miktar kabul edilebilir. Lahana, havuç, kereviz ve salatalık orta dereceli kalsiyum içeren sebzelerdir. Su içeriğini arttırmak için tüm sebzeler ıslatılmış olarak yedirilmelidir. Sadece yonca ile beslemek doğru değildir.

Alt Üriner Yol Hastalığı Bulunan Tavşanlarda Cerrahi Uygulamalar

Bazı tavşanlarda, özellikle obesite mevcut olan ya da ağırlık kayb edenlerde genital bölgeleri örten deride derin katlanmalar oluşur. Özellikle idrar yapma problemi bulunanlarda deri kolay enfekte olur ve bu nedenle de perineal bölge sürekli nemlidir. Enfekte ve yangılı deri ağrılıdır ve etkilenen tavşanlar tüylerini yeterince yalamakta isteksizdirler ya da yapamazlar ve idrar yapmak için uygun pozisyonda duramazlar. Katlanmış derinin cerrahi yolla uzaklaştırılması basittir ve etkili sonuç verir.

İdrarında çamur bulunan tüm olgular anestezi altında muayene edilmelidir. İdrar akış doğrultusunu değiştiren birkaç bozukluk vardır ve operasyon ile düzeltilebilir. Prepsiyumdaki kavgaya bağlı yara ve skar dokuları idrar akış doğrultusunu değiştirebilir. Bu nedenle idrar, kalçanın iç kısmındaki deriye yönlenebilir.

Üretra çıkışının dorsalindeki deri alanının uzaklaştırılması idrar yönünü perineal bölgeden değiştirme metodu olarak bildirilmiştir. Bu operasyon arka tarafını yükseltme kabiliyetini etkileyen tedavi edilemeyen olgularda endikedir. Kuyruk ampütasyonu gerekebilir. Spondilitis veya ülseratif dermatitis bulunan hayvanlar örnek gösterilebilir. Kuyruk derisi civarındaki hilal şekilli deri kuyruk ile birlikte uzaklaştırılmalıdır. Böylece anüs ve üretral çıkış dorsale çekilebilir. Kuyruk, 3. ya da 4. kuyruk vertebraından ampute edilir.

Urolithiasis

Urolithiasis tavşanlarda çamurumsu idrardan farklı bir durumdur. Bununla birlikte ikisi ilişkilidir. Ürolithiasis'e birkaç faktör ortam hazırlayabilir. Taş oluşturan iyonların idrar yoğunluğunu arttıran ya da kristal oluşumunu ilerleten herhangi bir faktör, kristallerin birikimine ve taş oluşumuna neden olabilir. Taş yapısının analizi mümkün nedenlerin öğrenilmesini sağlayabilir. Tavşanlar diğer türlerden farklıdır çünkü onların idrarı çok kristal içerir. Oxalate ve struvite kristalleri normal tavşan idrarında bulunabilir. Filtrelenmiş üratın %50'den fazlası rat ve köpeklerde geri emilir ve %40'dan fazlası atılır. Tavşanlarda filtrelenmiş üratın tamamı atılır. Diğer türlerde mevcut olan ürat-anyon değişim mekanizmasının tavşanlarda olmaması nedeniyle yüksek miktarlarda ürik asit atılımı olur.

Normal tavşan idrarında büyük miktarlarda kalsiyum karbonat birikimi bulunabilir. Urolithiasis pet tavşanlarda daha yaygındır.

Kalsiyum karbonat urolithiasis'in en olası bileşenidir. Bilinen ürolithiasis olguları kalsiyum karbonat taşlarına bağlıdır. Kalsiyum karbonat taş oluşumu yüksek kalsiyum içeren yiyeceklere bağlı olarak idrardaki aşırı miktarda kalsiyum karbonata bağlıdır (Resim 71).

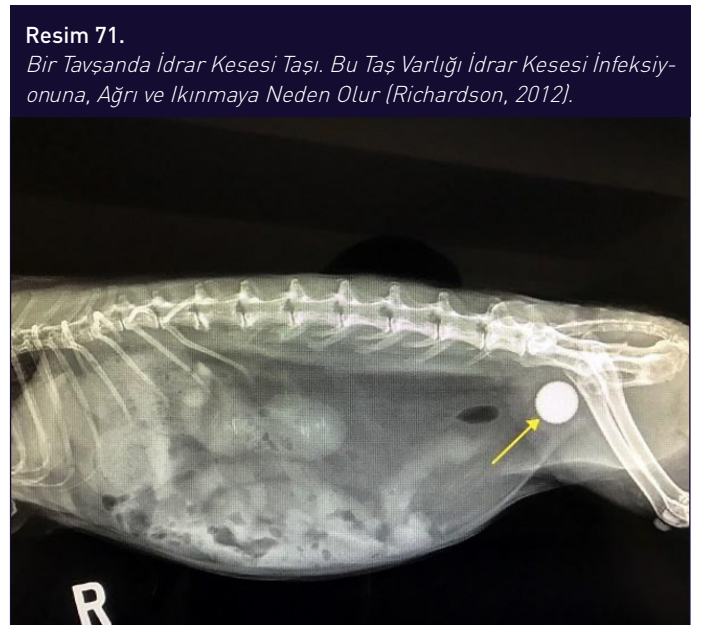İdrar yolunun mekanik tıkanması, yapışma, apse, tümörler ya da çamurumsu idrar tarafından meydana getirilir. Diyetle yüksek miktarda oxalate, kısıtlanmış su alımı, idrar pH'sındaki değişimler, idrar durgunluğu ve sistitis gibi diğer faktörler tavşanlarda ürolithiasis gelişiminde rol oynar.

İdrar kesesi taşlarını operasyonla uzaklaştırmak gerekir. Bazı olgularda taşlar üretrayı tıkar ve uzaklaştırmadan önce keseye geri itilmelidir. Böbrek taşları sıklıkla kese taşları ile birlikte bulunur. Böbrek taş mevcudiyeti için alınan abdominal radyografinin dikkatli muayenesi operasyon öncesi gereklidir. Böbrek taşı renal pelvisi tıkar ve sonuçta böbrek yetmezliği oluşur.

Sistotomi öncesi kesenin sistosentez ile boşaltılması tavsiye edilir. Özellikle eğer boyun kısmı taş ile tıkanmış ise idrar kesesinin elle boşaltılması kesenin yırtılmasına neden olabilir. Göbek ve pubis arasından orta hatta abdominal ensizyon yapılır. Kese ensizyon hattından çıkarılır ve uzunlamasına ensizyon yapılır. Taşlar uzaklaştırılır iken kese dikişler ile abdominal boşluk dışında tutulur. Kese lümenine girmeden basit ayrı dikişler ile idrar kesesi dikilir. Çabuk iyileşme sağlamak ve su geçirmez yapışkanlık sağlamak için kese duvarı iyi dikilmelidir. Modifiye Gambee dikişi uygundur. Tavşanlarda sistotomi dikiş hattı boyunca taşlar gelişebilir. Taş oluşumu geçici olabilir ve taş kalıcılığı kullanılmış dikiş materyalinin kalma süresine bağlıdır. Tavşanlarda kese çabuk iyileşir, dikiş hattının epitelizasyonu 3 gün sonra oluşmaya başlar. Düşük reaksiyonlu emilebilir dikiş materyali taş oluşumunu önleyecektir. Monocryl (4/0 poliglecaprone) dikiş materyali uygundur. Polyglactin diğer türlerde üriner yol cerrahisinde tavsiye edilmez, çünkü alkali ortamda hızlı hidrolize neden olur. Deneysel çalışmalar, tavşanlarda idrar kesesi dikişlerinin başarılı olduğunu göstermiştir.

Resim 71.

Bir Tavşanda İdrar Kesesi Taşı. Bu Taş Varlığı İdrar Kesesi İnfeksiyonuna, Ağrı ve İkinmaya Neden Olur (Richardson, 2012).



Böbrek Hastalıkları

Farklı böbrek hastalıkları tavşanları etkiler. Renal agenesis ve asemptomatik kongenital renal kist bildirilmiştir. Bakteriyel infeksiyonlarla birlikte olan lezyonlar, renal apseler, stafilokokal nefritis, pyelonefritis ve pyelitisi içerir. Lenfoma ve renal karsinoma gibi malignant neoplazmlar oluşur. Embriyonal neABOUTa gibi iyi huylu tümörler laboratuvar tavşanlarında yaygın görülen tümörlerdendir. Bu tümörler böbrek fonksiyonlarını etkilemezler ve tesadüfi post-mortem bulgu olarak bulunurlar. Renal amyloidosis, apse gibi kronik yangısel bozukluklarla birlikte bulunur. Renal fibrosis yaşlı tavşanlarda oluşur ya da encephalitozoon ile birlikte olabilir. Böbreklerden idrar akışının engellenmesi hidronefroza neden olabilir. Kısa dönemde renal fonksiyon bozulmasına ve uzun zamanda nephrolithiasis ve böbrek yetmezliğine yol açabilir.

Encephalitozoon Cuniculi

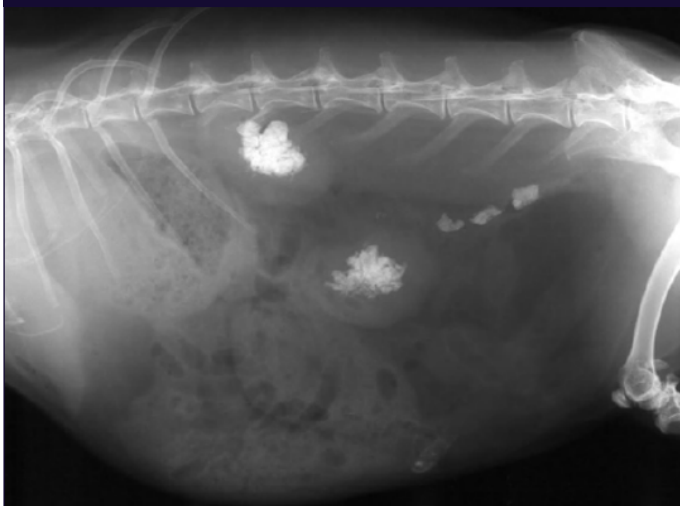Protozoon parazit Encephalitozoon cuniculi tavşanlarda böbrekler ve sinir dokuya meyil gösterir. E. cuniculi, post-mortem muayenede görülebilen böbrekte fibrosis alanları oluşturur. Sıklıkla tesadüfi bir bulgudur. Böbreğin yüzeyi üzerinde fokal, düzensiz, basık alanlar, çöküntülü görünüm verir. Histolojik olarak ilk lezyonlar, fokal segmental granulomatoz intersitital nefritisi gösterir. Lezyonlar renal tubülün tüm düzeylerinde mevcut olabilir ve ovoid sporlar, toplama tubülleri içinde serbest ya da yangısel odaklarda, makrofajlarda ve epitel hücrelerin içinde mevcuttur. Sporlar, gram boya ile yoğun olarak boyanır. Son safhalarda intersitisyel fibrosis oluşur ve parazit görülmez. Genellikle encephalitozoon ile birlikte önemli bir böbrek bozukluğu oluşmaz. Serolojik testler E. cuniculi'yi teyit için kullanılabilir. Uyumlu klinik belirtilerle birlikte pozitif IgM ve IgG titre bulguları aktif encephalitozoonosisi ileri sürer. Fenbendazol tedavi için kullanılabilir.

Böbreğin Kalsifikasyonu

Böbrek kalsifikasyonu, böbreğin kalsiyum atılım kabiliyetini aşan kan kalsiyum düzeyleri ile sonuçlanan herhangi bir bozuklukla birlikte olabilir. Vitamin D toksisitesi ve yüksek kalsiyumlu yiyeceklerin tüketimi, böbrek ve aorta gibi yerlerde yumuşak doku kalsifikasyonuna neden olur. Zayıf renal fonksiyona bağlı olarak bozulan kalsiyum atılımı nedeni ile özellikle aortada yumuşak doku kalsifikasyonu oluşur. Mineralizasyon böbreği içerebilir (Resim 72).

Resim 72.

Her İki Böbrekte ve Üreterde Kalsifikasyon Görülüyor (Varga, 2014).



Böbrek Yetmezliği

Akut Böbrek Yetmezliği

Böbrek yetmezliği bulunan tavşanların çoğu ölümcül durumun son safhasındadır ve bu bozukluk akıllı sıvı tedavisi ile tedavi edilebilir ve önlenabilir. Böbreğin yağlı infiltrasyonu karaciğer yağlanması ile birlikte oluşur ve akut böbrek yetmezliği oluşturur.

Akut böbrek yetmezliği toksik maddeler, böbrek kan akışında akut azalma (örneğin kanama) ve idrar yolu tıkanması tarafından meydana getirilebilir. Bu durum dönüşümlü olabilir ve başlatıcı sebepler için yapılan tedavi yanında sıvı verilmesi de çok önemlidir.

Tavşanlarda prerenal azotemi stres, korku, su yoksunluğu, şiddetli dehidrasyon, ısı vurmaları ve toksik durumlara birlikte oluşabilir. Tavşanlar üreyi yoğunlaştırmak için sınırlı kapasiteye sahiptir ve üre yüklemesi olduğunda fazla miktarda idrar gerekir. Dehidrasyon, diğer türlerde renal hastalığı gösteren yüksek üre ve kreatinin değerleri oluşturur. İlave tanısal ölçüler, kalıcı yüksek kan fosfat düzeylerinin belirlenmesi kadar idrar özgül ağırlığının belirlenmesini içerir. Adrenalin, renal kan akışını azaltabilir ve oliguri meydana getirir. Dolaşıma aşırı sıvı alınmamalı ve tavşanlar rehidrasyon süresince mümkün olduğunca stresten uzak tutulmalıdır.

Kronik Böbrek Yetmezliği

Kronik böbrek yetmezliği kronik, ilerleyici dönüşümsüz bir bozukluktur. İştahsızlık, çok su içme, çok idrar yapma, ağırlık kaybı, anemi ve uyuşukluk oluşur. Bu belirtiler özgün değildir ve diğer hastalıkları ve gastrointestinal hipomotilite ile karışabilir. Birçok hastalık, kronik böbrek yetmezliği oluşturabilir. Encephalitozoon cuniculi kan üre değerinde orta dereceli yükselme ve hipofosfotemi ile birlikte düşük dereceli böbrek hastalığı oluşturur. Çoğu olgular subkliniklidir. E. cuniculi infeksiyonu, skarlı fibrotik alanlar ve çöküntülü bir yapı oluşturarak böbreklerde granulomatoz lezyonlara neden olur. Üre ve kreatin düzeylerinin yüksek olduğu tavşanlarda radyografi alınmalıdır. Nefrolithiasis tavşanlarda böbrek hastalıklarının bir nedenidir ve radyografi ile belirlenebilir. İskeletin aşırı mineralizasyonu ve aortanın kalsifikasyonu görülebilir.

Kedi ve köpek gibi diğer türlerde kronik böbrek hastalığı, böbreklerde 25-OH-D nin 1.25 (OH₂) D'ye dönüşümünü (renal sekonder hiperparatroidizm) etkiler. Kalsiyum emilimi bozulur ve kemik demineralizasyonu oluşur. Tavşanlarda böbrek yetmezliği kalsiyum atılımını dengeler fakat emilimi üzerinde etkisi yoktur. Bağırsaklardan kalsiyumun pasif emilimi, vitamin D yoksunluğunda devam eder. Berrak idrarın atılımı ile hiperkalsemi oluşur. Bu, kemiklerin aşırı mineralizasyonuna neden olur. Aortanın kalsifikasyonu özellikle kalbin tabanındaki alanda kronik böbrek yetmezliği bulunan tavşanlarda görülür. Böbrek mineralizasyonu renal fonksiyonu bozulanlarda oluşur.

Kronik böbrek yetmezliği belirtisi gösteren tavşanlarda prognoz kötüdür. Bununla birlikte semptomatik tedavi yaşamı uzatabilir. Enfeksiyon durumlarında antibiyotik kullanılabilir. Diyet kalsiyumu kısıtlanır. Sıvı alımının sürdürülmesi ve elektrolitlerin sağlanması tedaviye yardımcı olur. ACE inhibitörleri, anabolik steroidler, fosfat bağlayıcıları ve antifibrotik ilaçlar kullanılabilir ve klinik olarak yararlıdır.

BÖLÜM 12

REPRODUKTİF HASTALIKLAR

Serhat ÖZSOY

Reproduktif Hastalıklar

Reproductive Diseases

BÖLÜM HAKKINDA

Bu bölümde, doğum, yalancı gebelik, uterus dışı gebelik, uterus hastalıkları ve tümörleri anlatılmaktadır.

Anahtar kelimeler: Doğum, gebelik, uterus hastalıkları

ABOUT the CHAPTER

In this chapter, obstetric, false pregnancy, extrauterine pregnancy, uterus diseases and tumors are explained.

Keywords: Obstetric, pregnancy, uterus diseases

Doğum

Doğumla ilgili problemler tavşanlarda nadirdir. Geç gebelik döneminde gebelik toksemisine hassasiyet vardır. Yemek yemelerini ve stresten uzak durmalarını sağlamak önemlidir.

Gebelik periyodu normal olarak 30-32 gündür. Yavrular 29-35 günler arasında doğabilir. Çiftleşmeden 10 gün sonra gebelik abdominal palpasyonla belirlenebilir. Fötüs ventral abdomende zeytin büyüklüğünde kitleler olarak hissedilebilir. Ondört gün civarında diğer abdominal organlar nedeni ile fötüsü belirlemek daha zor olabilir. Radyografik olarak fötüsler gebeliğin onikinci gününden sonra belirlenebilir. Fötüsün geri emilimi, gebeliğin 20. gününden önce olabilir. Bu işlem çok hızlıdır. Listeriosis ve treponematososis gibi infeksiyonlarda oluşmakla birlikte yavru atma yaygın değildir ve yalnızca gebeliğin 24. gününden sonra oluşur. Gebeliğin uzadığı durumlarda yavru sıklıkla küçüktür ve genellikle ölü doğan bir ya da iki anormal büyük yapı içerir. Otuzbeş günden sonra fetüs uterusu ölecektir ve eğer çıkarılamaz ise mumifikasyon ya da maserasyon oluşur.

Doğum sabah olur ve yaklaşık 30 dakika sürer. Artık kısımlar ilk fetustan saatler hatta günler sonra çıkabilir ve hala canlı olabilir. Her yavru plasenta ile doğar ve dişi tavşan tarafından plasenta hemen yenilir. Dişi, yavruları yalamaya ve temizlemeye devam eder. Atıkların geri kalanı çıkarılır iken yeni doğan tavşanlar emmek için memelere hareket eder.

Yalancı Gebelik

Çiftleşme yaklaşık 10 saat sonra ovülasyonu uyarır. Ovülasyon vaginanın metabolik uyarımı ya da yalancı gebelikte sonuçlanabilen diğer dişi tarafından üzerine çıkma etkisi ile oluşturulabilir. Kısırlaştırılmış ya da kısırlaştırılmamış iki cinsiyetteki tavşanlar dominatlık ya da heyecanlanma sırasında diğerinin üzerine binebilir. Yalancı gebelik tavşanların birbirlerine yakın olmaları ya da erkeklerin kokularından cinsel uyarımla meydana gelebilir. Cevap olarak ovülasyon meydana gelebilir ve progesteron salgılayan corpora lutea oluşumu ile sonuçlanır. Yalancı gebelik 16-18 gün devam eder. Dişi bu sürede erkeği kabul etmez. Bu sürenin sonunda dişi vücudundan tüylerini koparır ve yuva yapmaya çalışır. Dişi, bölgesini korur ve yaklaşıp saldırmaz.

Yalancı gebeliğin hormon kullanarak tedavi edildiği bildirilmekle birlikte çoğu durumda tedavi başarısızdır. Tekrar eden yalancı gebelik, kısırlaştırma veya birbirlerini uyarın dişilerin ayrılması ile önlenir.



CC BY 4.0: Telif Hakkı ©Yazar(lar), "Bu derginin içeriği Creative Commons Atıf 4.0 Uluslararası lisansı altında lisanslanmıştır."



Serhat Özsoy

İstanbul Üniversitesi-Cerrahpaşa, Veteriner Fakültesi, Yabancı Hayvan Hastalıkları ve Ekoloji Ana Bilim Dalı, İstanbul, Türkiye
E posta: serhatozsoy@yahoo.com

Bu bölümü alıntıla / Cite this chapter as:
Özsoy, S. (2023). Reprodüktif hastalıklar. S. Özsoy (Ed.), *Tavşan Hastalıkları* içinde (s. 107-108). İstanbul: İÜC Yayınevi.

Uterus Dışı Gebelik

Bu durum evcil tavşanlarda nispeten yaygındır. Abdominal boşluğun içine fertilize olmuş ovumun kaçması ya da gebe uterusun yırtılması ile olur. İmplantasyon genellikle parietal peritonda oluşur. Fetus mumifiye olur ve abdominal bir kitle olarak elle hissedilir. Radyoloji ve ultrasonografi ayırıcı tanı için kullanılır.

Fetuslar abdomende elle hissedilebilir. Fakat doğum olmaz. Tavşanlar yuva yapma belirtisi göstermezler ve sağlıklıdırlar. Fetuslar laparotomi ile alınır.

Uterus Hastalıkları

Sağlam dişilerde bazı uterus bozuklukları gözlenebilir. Uterus ya da ovaryum tümörleri, apseler, kist, piyometra ve hidrometra, klinik ve postmortem muayene sırasında belirlenebilir. Abdominal palpasyon, radyografi, ultrasonografi muayenesi, idrar analizi ve vulvanın inspeksiyonu, tanıda yararlıdır. Çoğu üreme yolu problemi belirgin klinik belirti göstermez. Kesin tanıdan önce tanısallaparotomi gerekir. Piyometra, purulent vaginal akıntı oluşturur. Çiftleşme ile aktarılan Pasteurella multocida etkeni tarafından meydana getirilebilir. Ovariohisterektomi en uygun tedavidir. Endometriyal venöz aneurizma tavşanlarda oluşabilir. Onlar kendiliğinden yırtılabilir ve intrauterin kanama oluşabilir. Hidrometra laboratuvar tavşanlarında bildirilmiştir.

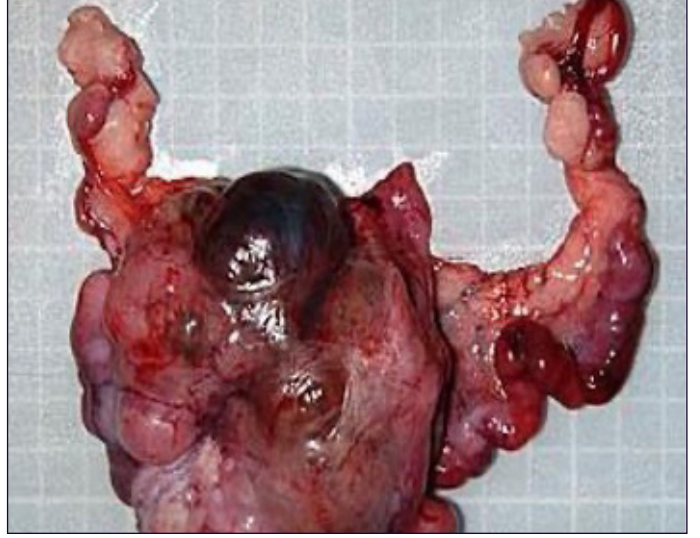
Uterus Adenokarsinoma

Dişi tavşanlardaki en yaygın tümör uterus endometriumunun adenokarsinomasıdır. Tümör insidensi yaş ile artar ve 4 yaşın üzerindeki hayvanlarda %60'a ulaştığı bildirilmiştir. Hollanda tipi tavşanlar uterus adenokarsinomalarına daha hassastır. Tümörler abdominal palpasyon yoluyla belirlenir ve biyopsi ya da otopsi ile kesinleştirilir. Uterus adenokarsinoması sıklıkla multisentriktir ve uterus içinde küresel polipli dokular olarak ortaya çıkar ve uterusun her iki kornusunu da içerir. Metastaz, karaciğer gibi abdominal organlara ve peritona lokal yayılımla olur ya da akciğer, beyin, deri ve kemik gibi uzak organlara kan yolu ile yayılır (Resim 73).

Kistik meme bezleri neoplazmlarla birlikte görülebilir. Hasta eğer akciğer metastazı oluşursa, iştahsızlık, solunum güçlüğü ve dep-

Resim 73.

Uterusta Bir Kornu İçinde Adenokarsinoma. Bu Tavşanda Bir Süredir Devam Eden ve İdrarla Birlikte Görülen Taze Kan Mevcudiyeti Hasta Sahibi Tarafından Bildirilmiştir. Hemotoktit Değerde Azalma ve Anemi Bulguları Belirlenmiştir. Ultrasonografi Uterusta Kanamalı Bir Kitle Varlığı İhtimalini Ortaya Çıkardı. Overiohisterektomi ile Hasta Kısırlaştırıldı ve Tümör Varlığı Ortaya Çıkarıldı. Hastada Bu Klinik Belirtiler Kısa Sürede Ortadan Kayboldu



resyon gibi diğer klinik belirtileri gösterebilir. Tanı, palpasyon ve kaudal abdomendeki uterus ile ilgili kitleleri ya da genişlemiş uterusun radyografi yada ultrasonografi ile belirlenmesi ile yapılır. Toraks radyografisi pulmoner metastazı belirlemek için gerekir. Bu tümör tedavisi için gerekli olan, hastanın kısırlaştırılmasıdır. Eğer tümör üreme yolunda sınırlı ise prognoz iyi olarak değerlendirilir. Bununla birlikte histopatoloji ile desteklenmelidir. Dişi tavşanlarda bu hastalığının önlenmesi için 2 yaşından önce ovariohisterektomi yapılmalıdır. Tavşanlarda bu tümör için başarılı bir kemoterapi protokolü yoktur (Browning, 2021).

BÖLÜM 13

GENEL CERRAHİ PRENSİPLERİ VE

KISIRLAŞTIRMA

Serhat ÖZSOY

Genel Cerrahi Prensipleri ve Kısırlaştırma

General Surgical Principles and Sterilization

BÖLÜM HAKKINDA

Bu bölümde derinin operasyon için hazırlanması, dikiş teknikleri ve kullanılan materyaller, deri insizyonu ve dikişleri, boşluklu organların dikilmesi, ovariohisterektomi ve kastrasyon anlatılmaktadır.

Anahtar kelimeler: Cerrahi prensipleri, Ovariohisterektomi, kastrasyon

ABOUT the CHAPTER

In this chapter, preparation of the skin for surgery, suture techniques and materials used, skin incisions and sutures, suturing of cavity organs, ovariohysterectomy and castration are explained.

Keywords: Surgical principles, Ovariohysterectomy, Castration

Derinin Hazırlanması

Tavşan derisi incedir ve yaralanmaya meyillidir. Çok sayıda birden fazla şaftlı kıl follikülünü içerir. Deriye zarar vermeden kılların uzaklaştırılmasında ve tıraş makinası bıçaklarının tıkanması nedeniyle zorluk yaşanır. Tavşan kılları tıraş makinası bıçaklarına sıkılabılır, bunu önlemek için makine yavaş ilerletilmelidir. Kıl döken kremler kullanılabilir ancak bunlar bulaşık bir durum oluştururlar. Operasyon alanına aşırı alkol uygulaması küçük ve zayıf tavşanlarda ısı kaybına neden olabilir. Aşırı fırçalama ya da tıraş makinelerinden derinin zarar görmesi postoperatif ağrıya ve özellikle perineum civarında tavşanın kendine zarar vermesine neden olur. Alkol içinde klorheksidin kullanımı preoperatif deri dezenfeksiyonu için uygundur.

Cerrahi Hazırlık

İyi bir ışıklandırma tavşan cerrahisi için önemlidir. Doku incedir, kedi ve köpeğe göre narin ve kolay yaralanabilir. Bazı cerrahlar optik büyütücüler ve operasyon mikroskobu kullanır. Operasyon süresince solunum hareketlerini gözlemek için şeffaf plastik örtü kullanılmalıdır. Genellikle küçük boyutlu aletlerden oluşan bir cerrahi operasyon seti gerekir.

Tavşanların kan hacmi 55-65 ml/kg'dır. Bu miktarın %10 ya da fazlası kaybedildiğinde önemli bir etki oluşmayabilir. Hipovolemik şok %20-25 ve üstündeki oranlarda kan kaybı ile oluşur.

Tavşanlarda operasyon sonrasında yapışma oluşma meyili vardır. Tavşanlarda omentum küçüktür ve bir organı omentumla sarmak mümkün değildir. Eldivenlerden bulaşan pudra ya da gazlı bezlerden pamuk ipliği gibi yabancı cisimler yapışma oluşumunu teşvik eder. Minimal doku tutulması ile nazik cerrahi teknik önemlidir. Özellikle kalın ligamentlerde yağ nekrozu oluşur. Yağ kalsiyum, potasyum ve sodyum gibi iyonlarla birleşerek gliserol ve yağ asitlerine ayrışır. Bu traumanın bir sonucudur.

Dikiş Teknik ve Materyalleri

Deneyisel çalışmalar dikiş materyali büyüklüğünün adhezyon oluşumunda doku aktivitesinden daha önemli olduğunu göstermiştir. Bu nedenle iyi dikiş tekniğine ilaveten doğru dikiş materyali seçimi tavşanlarda yapışma oluşumunu en aza indirmek için önemlidir. Polydioxanone (PDS 11) ya da poliglecaprone (Monocryl, Ethicon) (3/0,4/0, ya da 5/0) çoğu durum için kullanılır.



CC BY 4.0: Telif Hakkı ©Yazar(lar), "Bu derginin içeriği Creative Commons Atıf 4.0 Uluslararası lisansı altında lisanslanmıştır."



Serhat Özsoy

Istanbul Üniversitesi-Cerrahpaşa, Veteriner Fakültesi, Yabani Hayvan Hastalıkları ve Ekoloji Ana Bilim Dalı, İstanbul, Türkiye
E posta: serhatozsoy@yahoo.com

Bu bölümü alıntıla / Cite this chapter as:
Özsoy, S. (2023). Genel cerrahi prensipleri ve kısırlaştırma. S. Özsoy (Ed.), Tavşan Hastalıkları içinde (s. 110-112). İstanbul: İÜC Yayinevi.

Abdominal İnsizyonlar

Linea alba boyunca orta hat yaklaşımı tavşanlardaki çoğu abdominal uygulamalar için uygundur. İnsizyon hattının dikilmesi için 4/0 polydioxanone (PDS 11), yüksek gerilme direncine sahiptir ve direncini yavaş kaybeder. Alternatif olarak 4/0 poliglecaprone (Monocryl, Ethicon) kullanılabilir. Abdominal fasiya ayrı olarak dikilir. Deneysel çalışmalar, abdominal ensizyonu kapatmak için çift kat dikişin tek kat uygulamaya göre avantajlı olmadığını göstermiştir. Sürekli dikişlerde düğümler özenle yapılmalıdır. Alternatif olarak basit ayrı dikişler de kullanılabilir. Derialtı sürekli olarak dikilir. Gerekirse deri dikişleri ya da doku yapıştırıcıları kullanılabilir. Abdominal insizyonun kapatılması güvenli ve gerginlik olmadan yapılmalıdır. Sıkı dikişler ve peritonun işemisi, abdominal yapışma riskini artırır. Eğer dikiş hattı rahat ise çoğu tavşan ensizyona dokunmaz, bazıları dikişleri uzaklaştırabilir. Eğer deri altı dikişleri güvenli ise bir sorun oluşmaz.

Cerrahi zımba derialtı dikişine alternatif olarak deriyi yaklaştırmak için kullanılabilir. Zımbaları yerleştirmek çabuktur fakat tavşanın uzaklaştırması zordur. Yakalık, tavşanlar için başarılı bir uygulama değildir ve stres oluşturur.

Deri Dikişleri

Derinin gergin olduğu operasyonlar için (örneğin perineal dermoplasti) uzaklaştırılması gerekmeyen emilebilir deri dikişleri kullanılır. Polyglactin 910 (Vicryl) bu uygulamalarda başarılıdır. Tavşanlarda polyglactic aside yangısel reaksiyon orta derecededir. Kontamine yaralarda bazen dikiş yapmak gerekir. Apse cerrahisinden sonra enfekte deri yaralarının kapatılması gerekir. Deri dikişlerinden önce antibiyotik emdirilmiş topların yerleştirilmesi gerekir. Gömülmüş dikiş materyallerinin mevcudiyeti sekonder apse oluşumu için risk oluşturur. Risk, küçük düğüm ve uygun dikiş materyali kullanarak azaltılabilir. Örgülü ya da multiflament iplikler tercih edilmez. Bakteriler, makrofajlar tarafından uzaklaştırılma direncinin olduğu multiflament iplik boşluklarında kalır.

Boşluklu Karın Organlarının Dikilmesi

Poliglecaprone ya da polydioxanone emilebilir monofilament dikiş materyalleri tavşanlarda çoğu abdominal organın dikilmesi için uygundur. Asidik ortam nedeniyle midenin dikilmesinde katgüt uygun değildir. Poliglecaprone minimal reaksiyon oluşturur, tutulması ve düğümleri iyidir. Ayrı dikişler 2-3 mm aralıklı uygulanır ve uçları 2-3 mm kesilir. Submukozal tabaka, kollajen bolluğu nedeniyle yara iyileşmesinde çok önemlidir. Bağırsak onarımı sırasında submukozal tabaka boyunca dikişi geçirmek, mukozayı bükerek ve dokuyu çaprazlamadan doğrudan yara uçlarını karşı karşıya getirmek esastır. Tek kat dikiş ile enterotomi ensizyonunu dikmek tercih edilebilir. Çünkü çift dikiş ile kapatmak lümeni daraltabilir. Tavşan gibi barsak duvarı dar olan türlerde klasik içe dönen dikişler daralmaya neden olabilir. İdrar kesesinin dikilmesinde taş oluşma riski nedeniyle kese içine dikişlerin girmesinden sakınılmalıdır (Martorell, 2014).

Kısırlaştırma-Ovariohisterektomi

Dişi tavşanların kısırlaştırılması istenmeyen gebeliği, yalancı gebeliği, bölgesel saldırganlığı engellemek, uterus tümörlerini, piyometra ve diğer uterus bozukluklarını tedavi etmek ve önlemek için yapılır. Tavşanlar cinsel olarak ergin ve en azından 5 aylık yaşta olmalıdırlar. Ergin olmayanlarda uterus kornuları tel gibidir ve çok ince olan ovaryumları bulmak zordur. Obez tavşanlar operasyon öncesi zayıflatılmalıdır. Bazı tavşanlara kısırlaştırma sonrası analjezi uygulansa bile, 12-36 saat iştahsız olabilirler. Kısa süreli bir açlık dönemi bile yağlı karaciğerli bireylerde tehlikelidir (hepatik lipidoz oluşumuna meyilli olmaları nedeni ile). İdrar kesesinin elle boşaltılması sırasında organı travmatize etmemek için çok dikkatli olunmalıdır. Uterusa, göbük ve pubik symphysis arasındaki orta hattan 1-2 cm'lik ensizyonla kolay ulaşılabilir. Ensizyonun hemen altında yer alan ince duvarlı sekum ve idrar kesesine zarar vermektan kaçınılmalıdır. İnsizyon öncesi vücut duvarı penlerle yakalanarak kaldırılır.

Fallopian tüpleri uzun ve naziktir ve üç bölümü vardır; isthmus, ampulla ve infundibulum. Ovaryum ve ligamentlerini açığa çıkartmak için oldukça nazik davranmak gereklidir. Ligament ve kan damarları ligatüre edilir. Serviksin hemen önüne ligatür yerleştirilir. Üreter ve idrar kesesi damarlarına dikkat etmek gerekir. Ligatürün önünde az miktarda uterus dokusunun kalması adenokarsinom oluşum alanı için risk oluşturabilir. Bununla birlikte ovaryumların hormonal etkisinin ortadan kaldırılması bu riski azaltır. Alternatif yaklaşım serviksin vaginal tarafı civarına ligatür yerleştirmektir. Bununla birlikte bu alanda doku gevşektir ve sağlam ligatür yerleştirmek zordur. Kalan vagina kısmından idrar sızması ile oluşacak kontaminasyon mümkündür. Tavşanda kese boşaldığında vagina idrar ile dolar. Eğer ligatür çok gevşek yerleştirilir ise kan damarları ve üreterlerden oluşan bir risk vardır (Perpinan, 2019) (Resim 74).

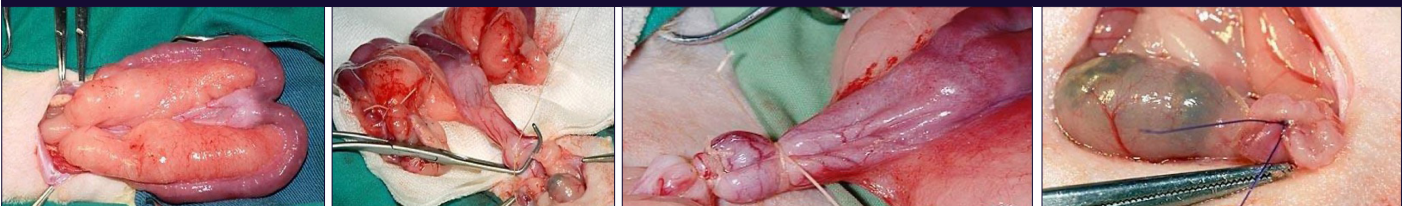Kastrasyon

Testisler skrotal kese içine 10-12 haftalık yaşta inerler. Tavşanlar yaşamları boyunca açık kalan inguinal halka boyunca testislerini geri çekebilirler. Bu cevap hafif anestezi altında bile testislerin elle tutulması ile elde edilebilir. Ergin olmayan ya da hasta tavşanlarda testisler abdomende ya da inguinal karnalda olabilir. İnguinal halka boyunca geri çekilmiş bir testis operasyonla skrotum içine getirilebilir. Tavşanlar sıklıkla kavga sırasında skrotuma saldırabilir. Bir ya da iki testis hedef alınabilir. İnguinal bölgede kalan spermatik kordon ve çevreleyen dokular bulunur.

Birkaç kastrasyon metodu vardır ve seçim cerrahın tercihinine bağlıdır. Bazı yazarlar testislerin preskrotal ya da abdominal ensizyonla uzaklaştırılmasını tercih eder. Operasyondan sonra abdominal organların dışarı çıkmasını önlemek ve inguinal halka-

Resim 74.

Ovariohisterektomi Safhaları



Tavşan Hastalıkları

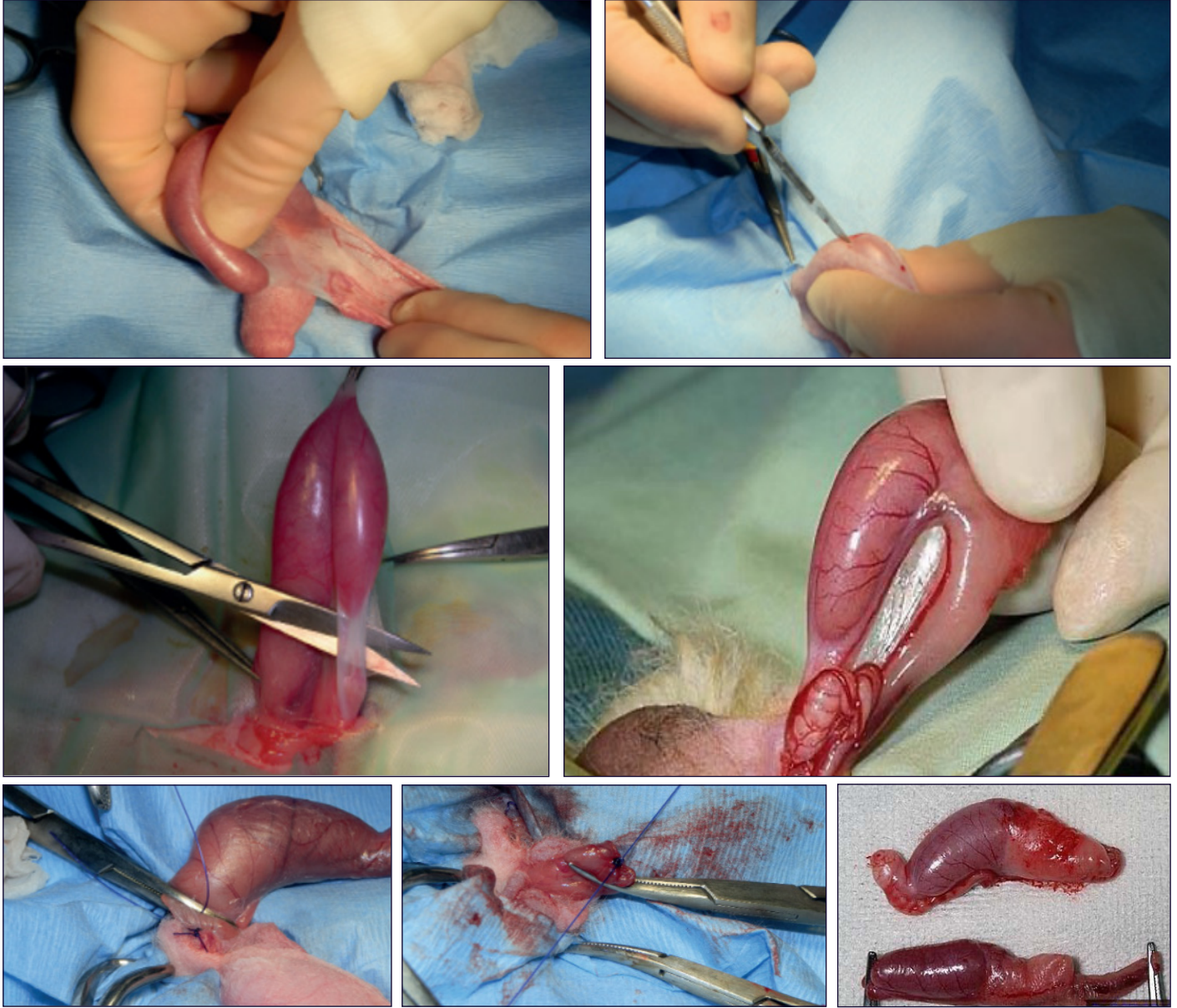nın kapatılması için diğer türlerde yapılanlar ile aynı prensipler uygulanır. Skrotum yolu ile geleneksel kapalı kastrasyon önerilir (Resim 75).

Alternatif bir diğer yöntemde testisler ensizyondan dışarı çekilir. Tunica vaginalis kolaylıkla bir makas ile diseke edilir. Mümkün

olduğunca inguinal halkaya yakın bir düzeyde tunika vaginalisi kaplayan spermatik kordona bir ligatür yerleştirilir. Testisler ve çevreleyen dokular ligatürün altından kesilir. Deri dikişleri gerekli değildir. Ancak uygulanır ise daha iyi olur. Fitik riski yoktur (Duhammele, 2018).

Resim 75.

Erkek Tavşan Kastrasyon



BÖLÜM 14

EVCİL TAVŞANLARIN İNFEKSİYÖZ

HASTALIKLARI

Serhat ÖZSOY

Evcil Tavşanların İnfeksiyöz Hastalıkları

Infectious Diseases of Domestic Rabbits

BÖLÜM HAKKINDA

Bu bölümde tavşan dış ve iç parazitleri, *E. cuniculi*, *Toxoplasma gondii*, bakteriyel hastalıklar, viral hastalıklar ve mantar infeksiyonları anlatılmaktadır.

Anahtar kelimeler: İç ve dış parazitler, *E. cuniculi*, bakteriyel hastalıklar, viral hastalıklar, mantar hastalıkları

ABOUT the CHAPTER

In this chapter, internal and external parasites of rabbits, *E. cuniculi*, *Toxoplasma gondii*, infectious diseases, viral diseases and fungal infections are explained.

Keywords: Internal and external parasites, *E. cuniculi*, infectious diseases, viral diseases, fungal diseases

Evcil tavşanlar parazitik, bakteriyel ve viral birçok infeksiyöz hastalığa hassastır.

Tavşan Parazitleri

Yabani tavşanlar evcil tavşanlara geçebilen farklı parazitlere ev sahipliği yaparlar. Parazit tip ve türleri coğrafik bölgelere göre değişebilir.

Ektoparazitler

Pire

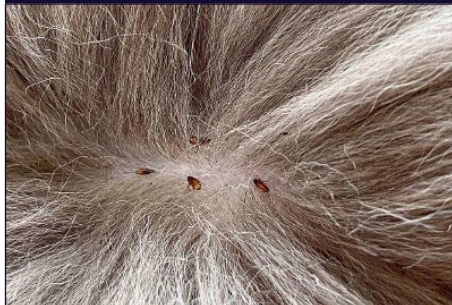Spilopsyllus cuniculi, Avrupadaki yabani tavşanları enfekte eden pire türüdür. Bu pireler kulak keçesi ucunda kümeler halinde bulunur. Bu pireler hareketlidir, çevre ve ev sahibi arasında hareket eder. Yabani tavşan pireleri genellikle evcil tavşanlar üzerinde bulunmaz. Bu pire küçüktür ve yaşam siklusu ev sahibinin üreme durumundan etkilenir. Yumurta olgunlaşması dişi üreme hormonlarına bağlıdır. Tavşan piresinin başarılı üremesi için, geç dönem gebe bir tavşan ile ya da yeni doğan yuvası ile temasta olması gerekir. Artan kan kortikosteroid konsantrasyonları yiyecek için dişi tavşana sıkıca yapışan pireyi cezbeder. Doğumun ilk birkaç saati içinde pireler dişi tavşandan yavrulara doğru hareket eder, çiftleşir ve yumurta yaparlar. Çıkan larvalar, gebe dişi tavşanların yuvalarında biriken pire kirleri ile beslenir. Bu şekilde pireler özellikle myxomatosis hastalığının önemli bir vektörü olarak bir nesilden diğerine yayılımı sağlar.

Ctenocephalis canis ya da *felis*, kedi ve köpek piresi pet tavşanlarda bulunandır. Bulaşma evdeki kedi ve köpeklerden olur. Pire bulaşması ile kaşıntı ve alerjik dermatitis gelişir. Pire ve kirleri, kürkün taranması ile tavşan üzerinde ortaya çıkar (Resim 76).

Fipronil, pire kontrolü için tavşanlarda kullanılmamalıdır. Bununla birlikte imidacloprid ve selamectin güvenli ve etkilidir. Çevresel kontrol ve diğer hayvanların tedavisi sağlanmalıdır.

Resim 76.

Farklı Pire Türleri Tavşanları Etkileyebilir. Bunlardan Bazıları, Spilopsyllus Cuniculi, Pulex Irritans, Ctenocephalides Canis ve Felis'dir.



Serhat Özsoy

İstanbul Üniversitesi-Cerrahpaşa, Veteriner Fakültesi, Yabani Hayvan Hastalıkları ve Ekoloji Ana Bilim Dalı, İstanbul, Türkiye
E posta: serhatozsoy@yahoo.com

Bu bölümü alıntıla / Cite this chapter as: Özsoy, S. [2023]. Evcil tavşanların infeksiyöz hastalıkları. S. Özsoy (Ed.), *Tavşan Hastalıkları* içinde (s. 114-124). İstanbul: İÜC Yayınevi.

Bit

Haemodipsus ventricosus yabani tavşanları etkileyen emici bitlerdir. Bunlar myxomatosis için vektör olarak işleve sahiptirler. Bu 1.5-2.5 mm uzunluğunda büyük bir bittir. Genellikle evcil tavşanlarda da bulunur.

Uyuz

Psoroptes cuniculi, dış kulak kanalında ülser ve kabuklanma oluşturan tavşanların yaygın kulak uyuzudur. Uyuz etkenleri büyük ve aktiftir ve çıplak gözle görülebilir. Onlar çok sayıda olduklarında yoğun iritasyon oluştururlar. Perineal deri katlanmaları gibi vücudun diğer alanlarında bulunurlar (Resim 77).

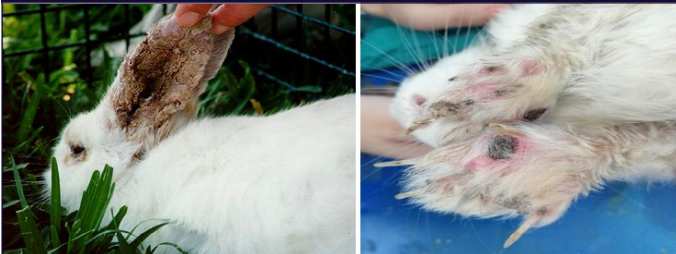Cheyletiella parasitovorax, evcil tavşanlarda fazla miktarlarda bulunur. Bulunduğu yaygın alanlar özellikle boyun üzeri, kuyruk tabanı ve sırt bölgesidir. Etkenler deri kazıntısı ile rahatlıkla mikroskopta görülebilir. Cheyletiella sıklıkla obesite, spinal bozukluklar ya da dental hastalıklarla birlikte bulunur. Bu parazit zoonotiktir ve insanlarda eritem ve kaşıntı oluşturur. Kaşıntılı lezyonlar insan boyun ve kolunda bulunur. Lezyonlar 24 saat içinde giderilir (Resim 78).

Leporacarus gibbus, tavşanların kürkünde yaygın olarak bulunur. Parazit mevcudiyeti belirtmeye neden olmaz. Büyük miktarlarda bulunması bazı mevcut hastalıkları gösterir. Kalça, sırt ve kasık bölgelerinde yerleşen etkenler genellikle sebaceous bez sekresyonları ile beslendiği tüy shaftına yapıştığı yerde bulunur. Biber gibi serpilmiş görünüm, tüyler üzerinde olduğunda açık renkli tavşanlarda çıplak gözle görülebilir. Tüyler ıslandıığında bu etki daha açıktır (Resim 79).

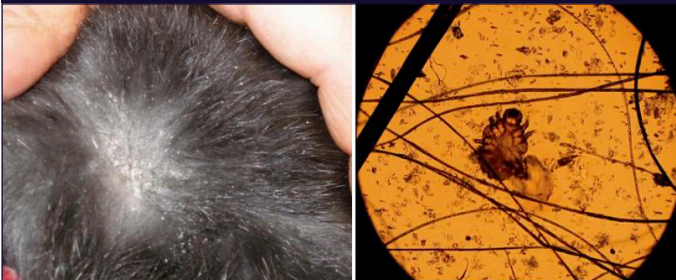Notoedres (Resim 80) ve Sarcoptes tavşanlarda uyuz sebebi olarak tanımlanmıştır.

Resim 77.

Tavşanlarda Psoroptes Cuniculi Çoğunlukla Kulakları ve Ayakları Etkiler. Kulakların İçinde Kırmızı-Kahverengi Mumumsu Akıntı, Kızarıklık, İritasyon, Kaşınma, Tırmalama, Baş Sallama, Kulakların Düşmesi ve Kulakta Kötü Koku Belirtileri Gözlenir

**Resim 78.**

Tavşanlarda Cheyletiella Parasitovorax, Etkilediği Deri Bölgelerinde Kabuklanma, Pullanma ve Kılısız Alanlara Neden Olur (Benato, 2019).



Uyuz etkenleri anti-parazitik ilaçlara hassastır. Selamectin, moxidectin ve ivermectin etkili ilaçlardır. Çoğu olgu taranma yetersizliğine bağlıdır.

Endoparazitler**Bağırsak Kurtları**

Dünyanın farklı kısımlarında yabani tavşanları etkileyen nematodlar vardır. Passalurus ambiguus özellikle pet tavşanlarda nadirdir ve rastlanma ihtimali azdır. Bu parazit sekum ve kalın bağırsaklarda bulunan bir oxyurid'dir. Ergin kurtlar 5-10 mm boyuttadır. Ergin hayvanlarda patojenik değildir. Onların sekumun mekanik fonksiyonunda bir role sahip olduğu düşünülür. Genç tavşanlarda yoğun parazitlenme enfekte olma süt emme döneminde oluşan enteritis hastalığına katkı veren bir faktör olabilir.

Küçük vida benzeri kurtlar Passalurus ambiguus ile etkilenmiş hayvanların dışkılarında görülebilir. Yaşam siklusu doğrudandır. Çoğu antihelmentiklere (piperazin ve fenbendazol vb) hassastır. İvermectin etkisizdir. Ergin tavşanlarda tedavi gerekir. Enfekte alanlara giriş kontrol edilmelidir. Genç tavşanların bakıldığı alanlarda ve çayırda temizlik ve rotasyon yapılmalıdır.

Yabani tavşanları etkileyen diğer helmint parazitler evcil tavşanlarda bulunmaz. Obeliscoides cuniculi, dünyanın değişik kısımlarında yabani ve evcil tavşanlarda görülür. Klinik olarak kanlı ishal oluşturur. Trematod türleri tavşanlarda bildirilmemiştir.

Tenyalar

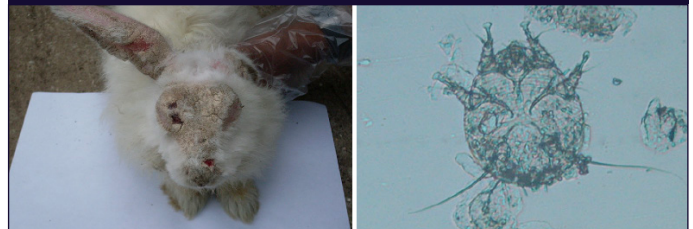Tavşanlar kedi köpekleri etkileyen bazı tenyalar için aracı ev sahipliği yapar. Evcil köpeklerle aynı çayırı paylaşan ya da tilkilerin ziyaret ettiği yerlerde bulunan tavşanlar enfekte olur. Köpek sahipleri etkili ilaçlar kullanırlar ise bu parazit insidansı yüksek olmaz.

Resim 79.

Leporacarus Gibbus Kalça, Sırt ve Kasık Bölgelerinde Bulunur Ancak Belirgin Semptomlar Oluşturmaz (Meredith vd., 2016).

**Resim 80.**

Notoedres Catı Cuniculi, Kulak Kepeği, Dudak ve Göz Çevresinde, Burun, Yüz, Sırt, Ayaklar ve Dış Genital Organlar Civarında Lezyonlar Oluşturur (Meredith vd., 2016).



Tavşan Hastalıkları

Cysticercus psiformis, aracı ev sahibi olarak tavşanlarla birlikte köpek ve tilkileri etkileyen *Tenya psiformis*'in larva safhasıdır. Yumurtalarla dolu tenya parçaları dışkı ile yayılır ve çayırlar enfekte eder. Otlayan tavşanlar yumurtaları alabilirler. Kancası mevcuttur, ince bağırsaklara geçer ve karaciğer yolu ile periton boşluğuna göç ederler. Çok sayıda oval kist mesenterde bulunur. Kistler tenyaların içeri dönük başlarını içerir. Ağır infeksiyonlar karında rahatsızlık ve gerginlik oluşturur. İleri olgularda bağırsak tıkanıklığı oluşturur. Karaciğer içinde dolaşan larvalar burada fibröz dokular ve nekrotik odakların oluşumuna neden olur.

Coenurus serialis, köpek ve tilkileri etkileyen *Tenya serialis*'in larva safhasıdır. Birçok memeli, primatlar, hatta insanlar ve yabani tavşanlar aracı olarak ev sahipliği yapar. Deri altı dokusuna göç ederler ve burada yumuşak şişlikler olarak hissedilebilirler. Kistler sıvı ve içeri dönük duran parazitleri içerir. Kistler gözde retrobulbar şişlik meydana getirir.

Echinococcus granulosus, tilki ve köpekleri etkiler. İnsan ve tavşanları içeren birçok memeli aracı ev sahibidir. Ergin tenyalar diğerlerine göre daha küçüktür ve 2-9 mm boyutlarındadır. Sindirilmiş yumurtalardan çıkan larvalar mezenterik kan damarları ile akciğer ve karaciğere göç ederler. Büyük kistler içinde gelişen larvalar kardeş kist oluşturmak için sekonder tomurcuklar oluşturur. Bunlar da diğer kistleri oluşturur. Kistlerin yırtılması ile gelişme kapasitesi olan küçük kistler çevre dokulara yayılır. Tavşanlar aynı zamanda tenyaların ana ev sahipleri olabilir (Benato, 2019).

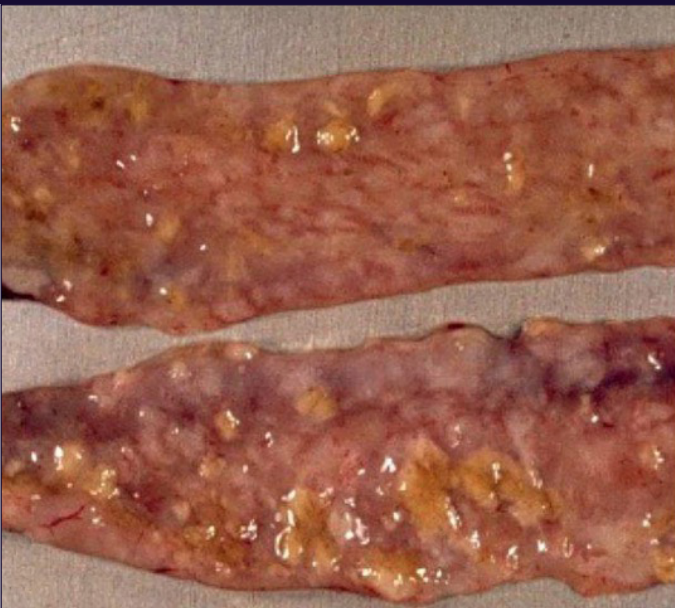Protozoa'lar

Koksidiyozis

Tavşanları etkileyen en az 14 *Eimeria* türü mevcuttur. Koksidiyozis tavşan sürülerinde ciddi bir problem olabilir. *Eimeria magna* ve *Eimeria irrisidua* bağırsakları etkileyen iki en önemli patojenik türdür. Diğer az patojenik türler, *Eimeria perforans*, *Eimeria media*, *Eimeria elongata*, *Eimeria neoloporis*, *Eimeria intestinalis*, *Eimeria caecicola* ve *Eimeria piriformis*'dir .

Resim 81.

Bağırsak Koksidiyozunda Nekropside Bağırsakların Jejunum ve İleum Bölümlerinde Yangı ve Ödem Gözlenir (Fraser vd., 2009)



Aşırı kalabalık ve kötü sağlık koşulları hastalık oluşumunda önemli bir faktördür. Bulaşık dışkıdan ookistlerin ağızdan alınması ile sporozoitler duodenal hücreleri enfekte eder ve zedeler (Resim 81).

Klinik belirtiler iştahsızlık, ağırlık kaybı, uyuşukluk ve ishal olarak sıralanır. Sülfamid grubu ilaçlar su ve yiyecek ile verilir. Sülfonamid-trimethoprim kombinasyonları tedavide etkilidir. Toltrazuril 2.5-5 mg/ kg iki kez uygulanır ve 5 gün sonra tekrar edilir.

Eimeria stiedae hepatik koksidiyoz oluşturur ve bağırsaktaki *Eimeria* türlerinden yaşam siklusu biraz farklıdır. Ookistler uzun yıllar çevrede sağlam kalırlar. Fakat kuru ortama hassastırlar. İyi leşen tavşanlar infeksiyona bağışık kalır.

Encephalitozoon Cuniculi

Encephalitozoon cuniculi, spor oluşturan zarflı hücre içi mikrospora türüne bağlı bir parazittir. Birkaç *Encephalitozoon* türü vardır (*E. hellem*, *E. intestinalis*, *E. bieneusi*, *E. septata*). Çoğu fırsatçıdır ve ev sahibi insanda immun sistemi baskılar. İshal, böbrek hastalığı ve keratokonjunktivitis insanlarda encephalitozoon ile oluşur. Hayvanlarda *E. cuniculi* microsporidia sınıfının önemli üyesidir. *E. cuniculi* esas olarak tavşanları etkiler ancak diğer türlerde de bulunur. Ev sahibine infeksiyonun bulaşması enfekte idrar ile temas eden yiyeceğin ağız yolu ile alınması ile olur. Sindirim sisteminde sporlar mukoza ile yakın temasa gelir. Polar filamentini çıkararak ev sahibini enfekte eder. Sporoplazmalar ev sahibi hücredeki bir vakoul içine polar filamentle aktarılır.

E. cuniculi protozoa olarak düşünülmeyle birlikte, aynı zamanda mantar kısmı olan kitin ve bir çeşit şekere sahip olması nedeni ile mantara daha yakın olduğu düşünülmektedir. Dünyada geniş yayılım gösteren organizma tavşan, rat, shrew faresi, hamster, guinea pig, keçi, koyun, domuz, at, kedi, köpek, tilki, primatlar ve insanlarda belirlenmiştir. *E. cuniculi*'nin üç suşu vardır. Suş I tavşanları, suş II kemirgenleri, suş III köpekleri etkiler.

İnfeksiyon sporların alınması yolu ile olur. Onlar dışkı, mukus en fazla da idrar ile yayılırlar. Sporlar 22°C'de en az 4 hafta canlı kalabilir. Yeni ev sahibi infeksiyonu sindirim, inhalasyon ya da plasenta yolu ile olabilir. Sporlar daha sonra sindirim ve solunum sisteminde ev sahibi hücrelerine girer ve özellikle retikuloendotelial sistemi hedefler. Bu sistem hücreleri ile parazitler vücuda yayılır.

Kanda bu organizmanın ilk ortaya çıkışına bağlı olarak *E. cuniculi* için yapılan intradermal test, infeksiyon sonrası 7. günde pozitif çıkar. Antikor aktivitesi infeksiyondan sonraki 14-28 gün aralığında ölçülebilir. İnfeksiyondan 31 gün sonra böbrek, karaciğer ve akciğerlerde etken belirlenebilir. Ev sahibi hücrelerine girdikten sonra parazit çoğalır, farklılaşır ve ergin hale gelir ve sonunda ev sahibi hücreyi patlatır ve yaşam siklusunu tamamlamak için sporlar bırakılır. Ev sahibi hücrelerin patlaması ve yabancı materyallerin bırakılması, bu hastalıkta yaygın olan granülamatoz cevabı başlatır. Histopatolojik muayenede, granülamatoz lezyonlar içinde organizma genellikle bulunamaz. Bu organlarda oluşan kronik granülamatoz yangı bu parazit nedeni ile oluşan klinik belirtilerden sorumlu olarak düşünülür. Klinik belirtiler, göz, böbrek ve sinir sistemi belirtileri olarak gruplandırılabilir. Kronik yangı, böbrek ve beyinde granülamatoz yangı gelişimine neden olur. Klinik belirtiler üç kategoride gruplandırılır; merkezi sinir sistemi, böbrek hastalıkları ve göz hastalıkları belirtileri. Kronik yangı hedef organlarda, esas olarak böbrek ve beyinde oluşur. Bunlara kara-

ciğer de dahil olabilir ve sonuçta granülomatoz lezyon oluşur. Miyokarditis oluşumu da bildirilmiştir. Granülomatoz ensefalitis ya da nefritis, özellikle vestibular hastalık ve kronik böbrek yetmezliği klinik belirtileri oluşturur. E. cuniculi tavşanlarda, lensin yırtılmasına, piyogranülomatoz uveitis ve katarakta neden olur.

Renal tubuler hücreleri içinde lokalize olan sporların idrar ile yayılması 42. günde başlar ve 56. günde en yüksek düzeydedir. Antikor cevabı 63 güne kadar en üst düzeydedir. Organizma 63-70 gün sonra beyinde lezyon oluşturur. Bu zaman çizelgesinde E. cuniculi'nin merkezi sinir sistemine girmeden önce pozitif titre düzeyi olma ihtimali mevcuttur. Bu dönemde merkezi sinir sistemi belirtileri gösteren herhangi bir tavşanın yanlış bir şekilde bu hastalığa bağlı klinik belirti gösterdiği düşünülebilir. IgM ve IgG titrelerinin ayrılması bu durumu açıklayabilir. IgM titresi erken infeksiyon döneminde artar sonra düşer ve 38 günden sonra bulunmaz. IgG daha yavaş artar ve yıllarca ölçülebilir düzeyde kalır.

İdrar ile spor yayılımı infeksiyon sonrası 90. güne kadar kesilir. Organizma 98 güne kadar beyin, böbrek ve kalp gibi tercih ettiği organlarda lokalize olur. Kalp seçimi alanı olarak gösterilmekle birlikte E. cuniculi'ye bağlı kalp hastalığı nadir görülür.

Tavşanlarda Encephalitozoon Cuniculi ile Birlikte Görülen Klinik Belirtiler

E. cuniculi ilk olarak 1922'de arka bacak paralizi ve diğer nörolojik belirtileri olan tavşanlarda Wright ve Craighed tarafından belirlenmiştir. Bir laboratuvar hayvan grubunda patlak veren hastalıkta, ağır kayıplar meydana geldiğinde etkilenen hayvanlarda kas zayıflığı, zayıflık, çok su içme, idrar yapma ve nörolojik belirtiler görülmüştür.

Encephalitozoonosis evcil tavşanlarda yaygındır. Hastalık, klinik belirtilerin görülmediği latent infeksiyon ile akut nörolojik yıkım belirtilerine kadar değişiklik gösteren bir seyir izler. Seropozitif olan hayvanların sahiplerine yöneltilen sorulara verilen yanıtlara göre dinlenmede baş sallama ya da eğme, sağırlık-zor ısıtma ya da bozulmuş mental kabiliyet belirtilerinin varlığı belirlenmiştir. Bir çalışmada, 97 klinik olarak sağlıklı tavşanda %52 oranında seropozitiflik gözlenmiştir.

Klinik belirtiler oluştuğunda, karaciğer, kalp ve diğer organlar etkilenmekle birlikte, beyin, karaciğer ya da lenste, granülomatoz lezyonlar oluşmaktadır. Bir çalışmada, 227 tavşanın 41'i seropozitif olarak belirlenmiş, bunların 51'i klinik infeksiyon ile ilgili belirtiler göstermişlerdir. Bunların 23'ünde merkezi sinir sistemi belirtileri, 16'sında böbrek hastalıkları, 7'sinde uveitis görülmüştür. İki tavşanda hem merkezi sinir sistemi hem de böbrek hastalığı belirtileri, 3'ünde de merkezi sinir sistemi, böbrek hastalığı belirtileri ve uveitis görülmüştür.

Encephalitozoon Cuniculi'nin Tanısı

Son çalışmalarda, pet tavşanlarda E. cuniculi'nin seroprevalansının %52 olduğu belirlenmiştir. İnfeksiyon yaygın olmakla birlikte hastalık oranı bilinmemektedir. E. cuniculi'nin tanısında organizmanın doğru olarak belirlenmesi post-mortem histolojik muayene ve immunokimyasal boyama ile birlikte yapılmaktadır. İnfeksiyonla birlikte olan tipik değişimler granülomatoz lezyonlardır. Merkezi sinir sistemi lezyonları fokal nonsuppurativ granülomatoz meningoencephalomyelitis olarak tanımlanmıştır. Böbreklerde olanlar fokal segmental granülomatoz intersitsiyel nefritis'dir.

Laboratuvar tavşanlarında yapılan bir çalışmada, serum antikorlarının 3 haftadan sonra geliştiği ve parazitin atılmasının deneysel infeksiyondan 6 hafta sonra olduğu belirlenmiştir. Pasif bağışıklık, yavrularına enfekte anneleri tarafından aktarılır. Onlar 4 haftalık olana kadar titreler 1: 25 ile 1: 800 düzeyinde devam etmiştir. Bir seronegatif periyotdan sonra doğal infeksiyona reaksiyon olarak 8-10 haftalık yaşta genç tavşanlarda antikor oluşumu belirlenmiştir.

Pekçok evcil tavşanın pozitif titreye sahip olduğu bilinmektedir. Bununla birlikte bu yalnızca maruz kalmayı gösterir ve gerçek tam titrenin beyinde organizmanın mevcudiyeti, klinik hastalığın şiddeti ya da sonucu ile önemli bir ilişkisi yoktur. Titreler aynı yaş ve şartlardaki tavşanlar arasında bile değişebilir. Deneysel çalışmalarda yüksek antikor titreleri, kronik infeksiyon belirtileri gösteren tavşanlarda bulunmuştur [Rich, 2019].

Farklı serolojik testler E. cuniculi için tavşanların taranmasında kullanılabilir. İki indirekt immunofluorescence analiz (ELISA) ve karbon immun analiz karşılaştırılmış, ikisi arasında pozitif olguların değerlendirilmesinde bir fark bulunmamıştır.

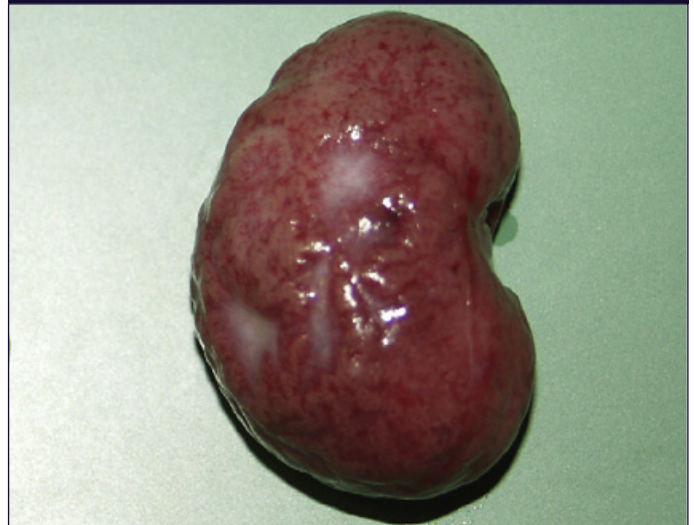Encephalitozoon cuniculi organizmaları enfekte hayvanların idrarlarında bulunur. Sporlar 1.5-2.5 µm büyüklüğünde oval gram pozitif organizmalardır. Karbol fuchsin kullanarak boyama işlemi organizmayı farklı mor renge boyar. İdrar muayenesi, yaşayan hayvanda antijen mevcudiyetini teyit etmeyi amaçlar. Ancak genel olarak pratik değildir. Organizma aralıklı atılır ve idrar toplamak zor olabilir. Normal tavşan idrarı çöküntü içerir. PCR testi idrar, dışkı ve doku örneklerinde E. cuniculi'yi belirlemek için kullanılır.

Evcil tavşanlarda Encephalitozoon'un klinik tanısı klinik belirtiler ile pozitif titrelerin birlikte değerlendirilmesi ile yapılır. Bu klinik değerlendirme, fiziksel muayene, tam kan sayımı, biyokimya, radyografi, idrar analizi ve seroloji ile yapılır.

Pet tavşanlarda merkezi sinir sistemi hastalıklarının ayırıcı tanısında pasteurellosis, neoplazi, trauma, kurşun toksikasyonu ve toksoplazmozis göz önünde bulundurulur. Yalnızca toksoplazmozis, klinik belirtiler döneminde granülomatoz lezyon oluşturma ihtimaline sahiptir.

Resim 82.

Encephalitozoon Cuniculi İnfeksiyonuna Bağlı Oluşan Böbrekte Düzensiz Çukurlu Yüzey Görünümü (Künzel vd., 2018).



Tavşan Hastalıkları

Merkezi sinir sistemi hastalıkları olan tavşanlarda ölüm öncesi tanı için histolojik muayene mantıklı olmayabilir. Böbrek biyopsisi klinik belirti gösteren tavşanlarda tanı için kullanılabilir. Bununla birlikte organizma ve histolojik değişimler böbrek boyunca devam etmez. Bu nedenle lezyon kaçırılabilir (Resim 82).

Encephalitozoonosis'in tedavisi

Tedaviye mantıklı yaklaşım aşağıdaki gibidir;

- Yangısel cevabın azaltılması
- Spor oluşumunun durdurulması
- İnfektif spor girişinin sınırlandırılması
- Enfeksiyon tarafından meydana getirilen doğrudan olan ya da olmayan mevcut hastalıkların örneğin, nöbet, travmatik zedelenme, böbrek yetmezliği, idrar pişikleri ve deri lezyonlarının tedavi edilmesi.

Tedaviye kişisel cevap değişebilir ve bunun immun durum, enfeksiyon suşu ve dozdaki farklılıklara bağlı olduğu düşünülmektedir.

Olası tedavi uygulamaları aşağıdaki gibidir;

- Benzimidazol: Fenbendazol ve albendazol'ü içeren bu sınıf ilaçlar mikrotübül inhibitörüdür. Bu ilaçlar polar filament çıkarılmasını önleyerek ev sahibi hücrelerin enfeksiyonunu önler. Böylece spor oluşumu önlenir. Albendazol, insan mikrosporodiyal enfeksiyonunda tedavi seçeneğidir. Tavşanlarda bu ilacın kullanımı hakkında yeterince bilgi yoktur. Kemik iliği hastalığı, ateş ve karaciğer yetmezliği gibi ters reaksiyonlar tavşanlarda albendazol kullanımında görülmüştür. Albendazol evcil tavşanlarda E. cuniculi'yi tedavi etmek için kullanılmış, ancak yan etkiler ve klinik belirtilerin düzeltilmesi hakkında bilgi elde edilememiştir. Albendazol olası sakat yavru oluşumuna neden olabileceğinden dışilerde kullanılması önerilmez.

Fenbendazol deneysel olarak enfekte tavşanlarda klinik olarak test edilmiştir. İlerlemiş olgularda klinik belirtilerin azaltılması ve beyinden parazitlerin temizlenmesinde etkili olduğu belirlenmiştir. Fenbendazol tavşanlarda albendazol'dan daha güvenlidir. Kemik iliği baskılanması nedeniyle uygulanan hayvanların dikkatle izlenmesi gerekir.

- Glukokortikoidler; Bu ilaçların kullanımı yangısel cevabı baskılamak için hastalığın akut safhasında tavsiye edilmiştir. Bununla birlikte tavşanlar steroidlerin immun sistemi baskılayıcı etkilerine çok hassastırlar. Bu hayvanlarda onların kullanımı tartışmalıdır.
- Fluoroquinolon'lar; Bunlardan enrofloksasin tavşanlarda güvenle kullanılır ve in vitro olarak bazı antimikrosporodiyal etkilere sahip olduğu gösterilmiştir. Fluoroquinolon'ların Encephalitozoonosis'in vestibular formunda kullanımı mantıklıdır.
- Diğer antibiyotikler; Oksitetrasiklinler ve sülfonamidler tedavide tavsiye edilir. Güçlendirilmiş sülfonamidler, E. cuniculi'ye karşı in vitro olarak etkisiz olarak gösterilmekle birlikte, oksitetrasiklinlerin in vitro mikrosporodiyal büyümeyi durdurduğu görülmüştür.
- Antifungal ilaçlar; E. cuniculi'nin mantarla ilişkili özellikleri nedeni ile fumagillin gibi antifungal ilaçlar olası tedavi için değerlendirilmiştir. Bu ilaç tavşanlar tarafından iyi tolere edilmemiş ve tedavi için tavsiye edilmemiştir.

- İnterferon-gamma; İnsanlarda immun sistem baskılanmasında etkili tedavi olarak belirtilmiştir. Gelecekte de tavşanlarda kullanılabilecektir.
- Kitin sentetik inhibitörleri; Örneğin lufenuron, polyoxin D ve nikkomycin Z etkili olabilir. Bazı araştırmacılar lufenuron kullanımını tavsiye etmektedirler. Tavşanlarda güvenli olarak gösterilmiştir.

Bazı olgular, hastanın immun cevabına bağlı olarak tedavisiz kendiliğinden gelişme gösterebilirler. Antijen mevcudiyetini belirlemek için tanısız testlerin yokluğunda tedavi edici ilaçların etkisini takip etmek zordur.

Encephalitozoonosis'in Önlenmesi ve Kontrolü

Encephalitozoon cuniculi enfeksiyonu yaygındır ve belirti göstermeyen tavşanlar hastalığı taşır. Yaşayan hayvanlarda hastalığın kesin tanısını koymak zordur. Bu faktörlerin hepsi bu hastalığın kontrol ve önlenmesini zorlaştırır. İdeal ev ve bakım idaresi planlanmadan önce encephalitozoon için tavşanlar test edilmelidir. Bu strateji ile bile yeni enfekte olan tavşanlar kaçırılabilir ve bu nedenle de yanlış kategorize edilebilir. Dört hafta ara ile yapılacak 2 test bu riskin çoğunu elemine eder. Eğer bu pratik değil ise diğer ölçüler enfeksiyon ihtimalini azaltabilir. Düzenli kısa profilaktik fenbendazol uygulamasının maruz kalmış tavşanlarda enfeksiyonu önlediği gösterilmiştir. Olası kontamine idrarla birlikte teması azaltma stratejisi, düzenli temizleme ve tavşanın çevresinin dezenfeksiyonu, gıda ve idrar kontaminasyonunu azaltmak için su kaplarının yükseltilmesi, rodent kontrolü, tabana ot serilmesi yararlı olabilir.

Yeni hayvanların gruba girişinden önce serolojik test yapılması tavsiye edilir. Yeni hayvanlar test edilmeli ve negatif gruba girmeden önce test iki kere tekrarlanmalıdır. Seroloji seçeneği olmayan durumlarda koruyucu olarak 28 gün boyunca tavşanlara fenbendazol verilir. Bu uygulama var olan enfeksiyonu tedavi eder ve önler.

E. cuniculi sporları çevrede 4 hafta ve üzerindeki sürede canlı kalmakla birlikte, dezenfektanlara hassastırlar. Quaternar amonyum dezenfektanları, %10 çamaşır suyu ya da %70 etanol etkilidir. Dezenfeksiyondan önce temizlik yapılmalıdır.

Toxoplasma Gondii

Tüm memelilerde yaygındır. Tavşanlar Toxoplasma gondii ile enfekte olabilir. Bununla birlikte enfeksiyon genellikle subklinikdir. Sindirilmiş sporlu ookistler duodenumda çıkarlar. Sporozoitler komşu hücrelere yayılır, kan ve lenf damarları yolu ile dağılır. Ev sahibi immun yanıtı oluştuktan sonra farklı dokularda yıllarca kist olarak kalırlar. Tavşanlarda enfeksiyon kaynakları kedi dışkıları ile bulaşmış yiyeceklerdir. Belirtiler, kedilerin gezdiği çimenlik alanlarda beslenen tavşanlarda gözlenmiştir. Klinik belirtiler genç tavşanlarda akut fazda daha yaygındır. Ani iştahsızlık, ateş ve takiben ölüm genel belirtilerdir. Bununla birlikte posterior paraliz ya da nöbet gibi merkezi sinir sistemi belirtileri oluşabilir. Tavşan eti yenen yerlerde halk sağlığı açısından risk oluşabilir. Pozitif seroloji enfeksiyona maruz kaldığını gösterir. Evcil tavşanlar toksoplazmaya dirençli bulunmuştur. Evcil tavşanlarda lezyonlar orta derecededir ve temel olarak karaciğer ve kalpte bölgesel mononuclear hücre birikimi mevcuttur. Histopatoloji diagnostik öneme sahiptir. Antikorlar enfeksiyon sonrası 7-8 gün kadar erken dönemde belirlenebilir.

Toksoplazma olası zoonozdur. İyi pişmemiş tavşan eti yemek ya da elle temas ile tavşanlardan insanlara geçebilir.

Bakteriyel Hastalıklar

Pasteurellosis

Pasteurella multocida çok küçük, hareketsiz, gram-negatif, oval bipolar boyanma gösteren cocoid ya da kısa çubuk biçimindedir. Aerobik ve gerektiğinde anaerobiktir. Organizma, 24 saatlik inkübasyondan sonra kanlı agar da dairesel, konveks düz koloniler oluşturur. Koloniler genellikle 2-2.5 mm çapında ve hafif parlaktır. Koloni görünümü mukoiddir.

Hayvanların farklı türlerinde *P. multocida*'nın farklı antijenik suşları vardır. Organizma farklı hayvanlarda patojeniktir. Aynı zamanda insan ve hayvanlarda patojen olmayan organizma olarak bulunur. Tavşanlarda *P. multocida* hastalık oluşturmadan burun boşluğunda bulunabilir. Evcil tavşanlarda seyrek olarak primer hastalık oluşturur. Bununla birlikte bakteriyel herhangi bir irinli hastalıkta sekonder patojen olarak bulunabilir. Yetiştirme, et, kürk ve laboratuvar amaçlı bakılan tavşanlarda pasteurellosis ciddi infeksiyöz bir hastalıktır. Bu olaylar süresince virulent bakteri kopyalanması artar ve kolaylıkla yakındaki hayvanlara aktarılır.

P. multocida'nın dış membranının protein yapısı, protein tipi ve ev sahibi hayvan arasındaki ilişki ile bağlantılıdır. Bakteriyel kapsuller polisakkarit, fagositleri durdurur. Çiftlik hayvanları ve kümes hayvanları için patojenik olarak *P. multocida*'nın birkaç kapsül ve somatik serotipi vardır. Fakat tavşanlar için birkaç patojeniktir. Tavşanlarda serotipler 12:A, 3:A ve 3:D olarak belirlenen genel tiplerdir. Burun akıntısı sıklıkla 12:A ile birlikte. Oysaki 3:A ve 3:D sıklıkla alt solunum yolu hastalığını gösterirler. Serotip F'nin de patojen olduğu bildirilmiştir. İmmun sistemi yeterli tavşanlarda fibrinopurulent pnömoni görülürken, immün sistemi baskılanmış hayvanlarda şiddetli yaygın hemorajik pnömoni görülür. Serotip F ciddi patojen olarak her iki grupta da ölümcül olabilir. Ticari tavşanlarda ciddi kayıplar oluşabilir. İnfeksiyonun virulansı serotipler arasında değişir. *Pasteurella multocida* serotiplerle değişen bir endotoksin üretir. Septisemik olgularda önemli olabilmekle birlikte klinik olgularda endotoksinlerin rolü açık değildir. Bakteri aynı zamanda epitelyal dokuya kendisini yapıştıran yapışkan üretir. Bakterinin saçaklı uzantıları mukoz membranlarda çoğalmasına yardım eder. Yapışkan özellik *P. multocida*'nın farklı serotipleri ile değişir ve bu hastalığın patogenesisinde önemlidir. Mukozal antikorlar (IgA) bakteri büyümesini durdurur ve bakteriyi ortaya çıkarmak için cevap oluşturur. Yüksek humoral antikor (IgG) düzeyleri kronik infeksiyonla oluşur ve laboratuvar tavşanlarında infeksiyonu ortaya çıkarmak için kullanılır.

Epidemiyoloji

Pasteurella multocida bakterisi yeterli miktarda tavşanlar arasında aktarıldığında üst solunum yolunda subklinik bir infeksiyon oluşur. Bakteri, mukoz membranı kaplayan mukoz film tabakasında bol miktardadır, fakat sinuslarda az miktarda bulunur. Klinik hastalık belirtileri bakteri üremesi ve mukosilyar temizleme arasındaki dengenin bozulması ile ortaya çıkar. Gebelik, doğum, süt verme dönemi, kötü bakım şartları, aşırı kalabalık, stres, beslenme yetersizliği, genetik yatkınlık ve bakteri serotipi hastalığın yönünü etkiler. Bu ergin pet tavşanlara göre sürü tavşanlarında daha büyük problem oluşturur.

Pasteurella multocida, enfekte annelerin burun boşluğundan doğumdan hemen sonra yeni doğanlara yayılır. Enfeksiyona genetik hassasiyet vardır. Chinchilla tavşanları, Blue Beverans tavşanlarına göre daha hassastır. Hastalık insidensi 5 aylık yaştan sonra yaş ile birlikte artar. Üst solunum yolunda bakteri üremesinden sonra infeksiyon solunum yolunun geri kalanı ve timpanik bullaya ulaşır ve rinitis, konjunktivitis, pnömoni, trakeitis, dacryocystitis ya da otitis media oluşturabilir. Bazı tavşanlar burun deliklerindeki *P. multocida*'nın mevcudiyetine rağmen asemptomatik kalır. Bazı bireyler taşıyıcıdır ve temas ettiği hayvanları enfekte eder. Diğer hayvanlar burun kültüründe negatif fakat organizma timpanik bullada saklı kalır.

Hastalığın bulaşması tavşanlar arasında direkt temas ya da hava yolu ile olur. İnfekte tavşanlar ile temas eden sağlıklı hayvanlar 8 gün ile 3 hafta aralığında hastalığa yakalanırlar. Tavşanların fiziksel olarak birbirinden uzakta tutulması bulaşmayı geciktirir.

Pasteurellosis'in Klinik Belirtileri

Pasteurella multocida infeksiyonu akut, subakut ya da kronik olabilir. Pasteurellosis ile birlikte olan birkaç klinik belirti vardır.

Rinitis

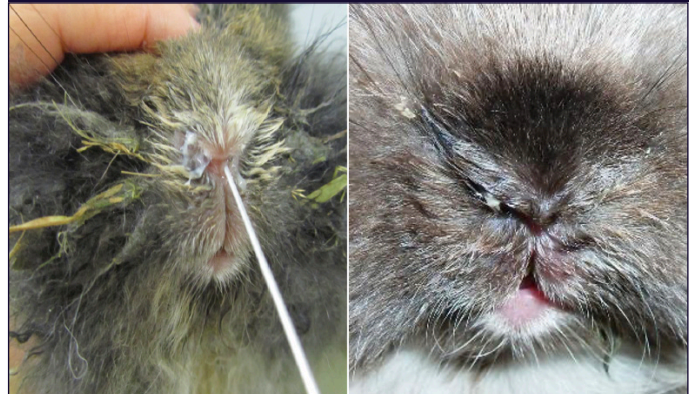Burundan irin akması ile görülen üst solunum yolu infeksiyonudur. Et-kilene tavşanlarda aksırma ve öksürük görülür. Duyulabilir üst solunum yolu sesleri ve sesli nefes alma görülebilir. Gürültülü ya da tıkalı burun ile nefes alma genellikle *Pasteurella multocida* infeksiyonunda görülür. Bununla birlikte *Staphylococcus aureus* gibi infeksiyonlarda da bu belirti mevcuttur. Evcil tavşanlarda dış hastalıkları ya da burundaki yabancı cisimler benzer belirtiler meydana getirebilir. Kalın yapışkan beyaz irin burundan akar ve ön ayaklar ile silinerek uzaklaştırılmaya çalışılır, tüyleri sarıya boyar ve keçeleştirir. Uygun olmayan yetiştiricilik, kalabalık, kötü havalandırma, tozlu ortam ve amonyak kokusu hastalığı şiddetlendirir. Klinik belirtiler tedaviye rağmen azalmakla birlikte sıklıkla kalıcıdır (Deeb vd., 2000) (Resim 83).

Pnömoni

P. multocida tavşanlarda pnömonia meydana getirir. Hastalık akut ve öldürücü olabilir. Kronik ve subakut infeksiyonlar tavşanlarda klinik belirti oluşturmadan mevcut olabilir. Sağlıklı tavşanların postmortem muayenesinde tesadüfi pnömoni lezyonları rastlanması mümkündür. Büyük apseler göğüs boşluğunda mevcut olabilir (Resim 84).

Resim 83.

Pasteurella Multocida Üst Solunum Yolunda Derinlerde Yer Alır ve Rinitis Oluşturur, Derin Sürüntü Örneği Alabilmek İçin Sedasyon ya da Anestezi Gerekir (Jhonsan-Delaney vd., 2011)



Genital İnfeksiyon

P. multocida taşıyıcı hayvanların vaginasında bulunabilir ve bu organ infeksiyon kaynağı olabilir. *P. multocida* çiftleşme sırasında yayılabilir. Erkekler infeksiyonu genital organlarında barındırır. Orşitis, piyometra ve genital infeksiyonlar pasteurellosis göstergesidir.

Yara İnfeksiyonları ve Apseler

P. multocida sıklıkla abse ve enfekte ısırık yaralarından izole edilir. Organizma çoğu tavşanda burun boşluğunda mevcuttur. Yalama ve temizlenme sırasında dokuları kontamine eder. Aynı zamanda kan yolu ile yayılır. *P. multocida* operasyon sonrası enfekte yaralardan izole edilebilir ve ortopedik cerrahiden sonra osteomyelitise neden olur. *P. multocida* dış hastalıklarından meydana gelen yara apselerinden elde edilir.

Dacryocystitis

P. multocida dacryocystitis meydana getirebilir. Organizma burun boşluğundan infeksiyonun yayılımı ile nasolakrimal kanalın irinli infeksiyonundan ya da özellikle maksillar insizorların genişlemiş diş kökleri ile bloke edilen kanaldaki sekonder infeksiyondan izole edilir.

Otitis Media

P. multocida östaşi tübü yolu ile burun boşluğundan timpanik bulağa yayılabilir. Post-mortem ve radyografik bulgularda kulağın derin dokularında koyu irin mevcudiyeti belirlenir. İnfeksiyon vestibulocochlear sinir boyunca yayılır, yuvarlanma ve nystagmus gibi nörolojik belirtiler ile vestibular hastalık meydana getirir.

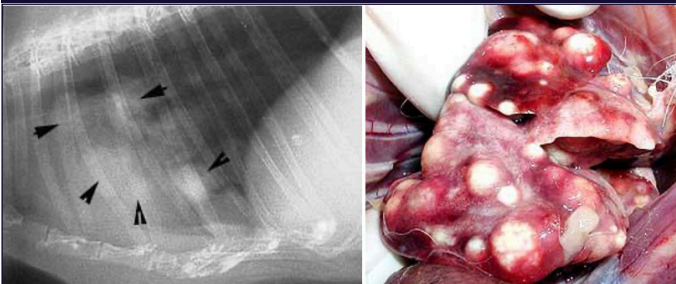Pasteurellosis'in Belirlenmesi

Tavşan kolonilerinde pasteurellosis'in doğrulanması hastalığın yayılımını sınırlamak için gereklidir. Klinik belirtiler infeksiyonun göstergesidir fakat diagnostik testler organizmayı izole etmek ve subklinik taşıyıcıları belirlemek için gerekir. Derin nasal sürüntü bakteriyoloji için gereklidir. Bilinçli hayvanlarda uygun sürüntü elde etmek zordur. Bunun için sedasyon ya da anestezi gerekir. Bakteriyel kültür her zaman güvenilir değildir. İnfeksiyon burun yolları ya da paranasal sinuslar içinde derinde olabilir ve hatalı negatif sonuçlar oluşabilir. Etken oda ısısında 24 saatten az canlı kalır. *P. multocida*'nın bazı suşları çoğu rutin kültürlerden daha düşük olan 34-35°C'de daha iyi büyür.

Serolojik testler ve polimeraz zincir reaksiyon (PCR) testi kullanılabilir. Yükselen titre, infeksiyona maruz kaldığını gösterir. Bununla birlikte antikor mevcudiyeti aktif infeksiyon mevcudiyetini belirtmez. Pasteurellosis varlığı klinik belirtiler, PCR, seroloji ve bakteriyel kültür ile belirlenir. PCR ve serolojinin, bu-

Resim 84.

Pasteurella'ya Bağlı Akciğerlerdeki Apse Odaklarının Röntgende ve Nekropsideki Görünümü (Mancinelli, 2019).



rundan yapılan kültürden daha yararlı olduğu bildirilmiştir. *Bordetella*, *Pseudomonas* ve *Staphylococcus* gibi diğer organizmalar da pasteurellosis'e benzer belirtiler oluşturur.

Pasteurellosis'in Kontrolü

Pasteurellosis ticari tavşan kolonilerinde, laboratuarda ve üretimde büyük bir problemdir. Birarada yaşayan tavşanlarda pasteurellosis büyük bir problemdir. Stres, başka hastalık, aşırı kalabalık ve kötü hava kalitesi, latent infeksiyonun yayılmasını tetikler. Hastalığı kontrol etmede iyi yetiştirme koşulları önemlidir. Etkilenen hayvanlar ayrılmalıdır ve derhal tedavi edilmeli ve hatta diğer tavşanlara kaynak oluşturmaması için itlaf edilmelidir. Tavşan grupları arasında teması en aza indirmek ve sayıyı az tutmak ile hastalık aktarımı azaltılabilir.

İnfekte kolonilerde klinik hastalık, erginlerden yeni süttan ayrılanların ayrılması, stres faktörlerinin azaltılması ve çevre kontrolü ile en aza indirilebilir. Kuru, temiz ve iyi havalandırılmış çevre gereklidir. Tavşanlar soğukta kalabilirler fakat yüksek ısı stres oluşturur. Kötü hava kalitesine bağlı olarak amonyağın olduğu kapalı alanlarda hastalık riski artar. Isı dalgalanmasından sakınılmalıdır. Ortalama sıcaklık 16-20°C, nem %50-70 düzeyinde ve hava kalitesi iyi olmalıdır.

Pasteurellosis'in Önlenmesi

Yıllar boyunca pasteurellosis için birkaç kontrol stratejisi değişen başarı dereceleri ile denenmiştir. Pasteurellosis'in olmadığı sürülerde 2-4 hafta süre ile hayvanların izolasyonu ve tekrarlanan burun kültürleri ile elde edilen sağlıklı hayvanlar seçilir. Pozitif kültürü ve rinitis belirtisi gösteren tavşanlar itlaf edilir. Koruyucu antibiyotikler gebe dişilere yiyecek ya da su ile verilebilir. Esas girişim hastalüksüz tavşanların yetiştirilmesine yönelik olmalıdır.

P. multocida'ya karşı aşılar diğer türlerde başarıyla kullanılmıştır. Canlı ve ölü aşılar klinik hastalık oluşumu ve ölüm oranını azaltmak için etkili olmuştur. Tavşanlardan elde edilen patojenik suşlar somatik antijenler 3 ve 12'yi taşır ve kapsula tipi A ya da D'dir. Aynı serotipin suşları arasında çapraz bağışıklık daha yüksektir. Deri altı aşılama intranasal uygulamaya göre daha etkilidir.

Pasteurellosis'in Tedavisi

Tedavi, klinik belirtilere, tavşanın değeri, tipi ve duygusal yaklaşıma bağlıdır.

Tedaviye yaklaşım aşağıdaki gibidir:

- Spesifik tanı elde edilmesi: kültür
- Spesifik sonuçlarda temel tedavi uygulanması
- Aşırı kalabalık gibi stresleri ortamların azaltılması
- Kötü havalandırma ve çevresel faktörlerinin düzeltilmesi

Staphylococcus Aureus

Staphylococcus, irinli bir yangı meydana getirir. Bu organizma sıklıkla tavşanlardaki enfekte alanlardan elde edilir. O aynı zamanda öldürücü septisemi oluşturur. *P. multocida* da olduğu gibi sağlıklı tavşanlar *S. aureus*'u burun boşluğunda taşır. O aynı zamanda sağlıklı tavşanların deri ve konjunktivasından izole edilmiştir. *Staphylococcus aureus* mastitis, ülseratif pododermatitis, rinitis, konjunktivitis, dacryocystitis, apseler ve deri infeksiyonlarından izole edilebilir. Onlar bazı hazırlayıcı sebepler ya da trauma ile zarar görmüş dokular içine sekonder olarak yayılırlar. Hastalığın

şiddeti, bakterinin hastalık oluşturma gücü ve ev sahibi direncine bağlıdır. Hastalık tavşan kolonilerinde ciddi kayıplar oluşturur.

Bordotella Bronchiseptica

Bordotella bronchiseptica farklı hayvan türlerinden elde edilmiştir. Tavşanlarda B. bronchiseptica nispeten patojenik değildir, bununla birlikte organizmanın buruna yerleşmesinden önce kortizon uygulanmış laboratuvar tavşanlarında lokalize irinli pnömoni oluşturduğu görülmüştür. B. bronchiseptica guinea pig'lerde ciddi üst solunum yolu hastalığı oluşturur. Tavşan ve guinea pig'ler birbirlerini enfekte edebilirler ve bu yüzden birlikte beslenmeleri doğru değildir.

Tyzzer'in Hastalığı

Tyzzer'in hastalığı geniş pleomorfik, gram-negatif spor oluşturan, zarflı hücre içi, flagellatalı ve hareketli bir bakteri tarafından meydana getirilir. Bakteriyel genetik şifresi clostridium türleri ile yakın ilişkilidir ve son yıllarda organizma Bacillus piliformis'den çok, clostridium piliforme olarak yeniden sınıflandırılmıştır. Tyzzer'in hastalığı kemirgenler, kediler ve maymunlar dahil pek çok hayvanda görülür. Hastalık sekum, diğer bağırsak bölümleri ve karaciğeri etkiler. Akut safhada ishal ve ani ölüme neden olur iken kronik olgularda bağırsak fibrosisi, stenoz ve karaciğer nekrozu oluşturur. Miyokardiyum da etkilenir. Bu hastalık genellikle süttan ayrılan 6-12 haftalık yaştaki tavşanlarda görülebilir. Fakat stres altında bulunan herhangi bir yaştaki tavşanda da oluşur.

Sağlıklı hayvanlarda antikor mevcudiyeti bağırsak yolunun latent infeksiyonunu gösterir. Patojenik olmayan bakteri ile olan çapraz reaksiyona bağlı olarak hatalı pozitif sonuçlar oluşabilir. Enfekte hayvanlar uzaklaştırıldıktan sonra bir süre çevrede hayatta kalan sporların sindirimi ile hastalık geçişi olur. Aşırı kalabalık, stres, düşük diyet selülozu ve transport, hastalığa ortam hazırlar. Destek ve antibiyotik tedavi genellikle sonuç vermez (Gleeson vd., 2020) (Resim 85).

Salmonellosis

Salmonella organizmaları yiyecek ve suyu bulaştıran yabancı kemirgenler tarafından taşınır. Klinik belirtiler asemptomatik taşıyıcıdan, ishal, zayıflama ve ölüme kadar değişebilir. Başarılı bir tedavi tanımlanmamıştır.

Escherichia coli

E. coli genellikle tavşanların sindirim filomasında bulunmaz. Bununla birlikte E. coli özellikle emen tavşanlarda enteritis oluşturur. Tavşan kolonilerinde önemli bir enteritis ve ölüm nedenidir. E. coli'nin üremesini arttıran colibacillosis ve bağırsak koksidiyozu arasında bir birliktelik vardır. E. coli suşları arasında patojenitede farklılık vardır. Bu organizma sekum epitelyal hücrelerine bağlanır.

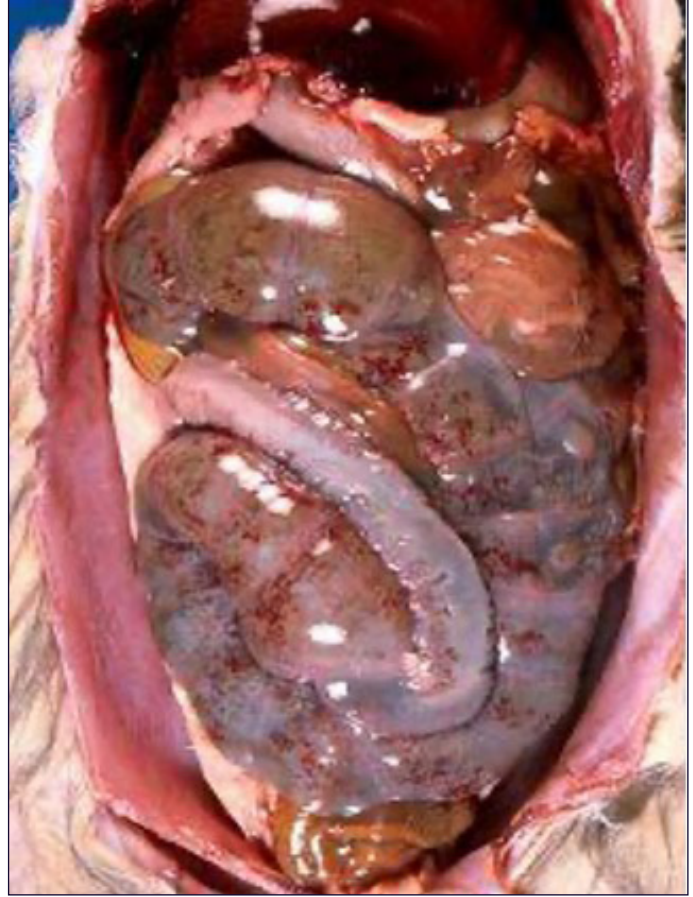
Clostridial Enterotoksemi

Clostridia, anaerobik, şiddetli bağırsak hastalığı oluşturan güçlü enterotoksin oluşturma kabiliyetine sahip bir gram-pozitif basildir. Clostridial enterotoksemi genellikle ölümcüldür. Clostridium spp. az miktarlarda tavşan sindirim sisteminin normal filomasında mevcuttur. Clostridium spiroforme, Clostridium difficile ve Clostridium perfringens tavşanlarda enterotoksemi meydana getirir. Süt emen tavşanlar daha fazla etkilenir.

Clostridium spiriforme iota toksini oluşturur. Glukoz, iota toksin oluşumu için altyapı oluşturur. Yüksek diyet nişasta düzeyleri se-

Resim 85.

Tyzzer'in Hastalığı-Multifokal Segmental Nekrotize Enteritis, İleumdan Proksimal Kolona Uzuyor (Varga, 2014).



kumun aşırı karbonhidrat yüklenmesi ile entorotoksemiye ortam hazırlar. Sekuma ulaşan kalıntı nişasta, iato toksini oluşturmak için bir altyapı olarak glukozu parçalanır. Bu durum erginlere göre daha fazla oranda genç tavşanlarda oluşur. Ergin olmayan tavşanlar ince bağırsaklarda nişastayı etkili bir şekilde sindiremezler. Fakat ergin tavşanlar nişastayı parçalar ve bu kısım sekuma ulaşmadan önce emilir. Ergin hayvanlarda enterotoksemi, genellikle sekum mikrobiyotasını bozan ve Clostridium üremesini sağlayan stres ve antibiyotik kullanımı gibi diğer faktörlerle ilişkilidir (Resim 86).

Bakteriyel Enteritisin Diğer Sebepleri

Vibrio ve Campylobacter, tavşanlarda bağırsak hastalıklarının sebeplerindedir. Adenovirus, parvovirus, rotavirus, coronavirus ve herpes benzeri viruslar tavşan kolonilerinde enterik hastalık salgınlarından izole edilmiştir.

Treponematosis

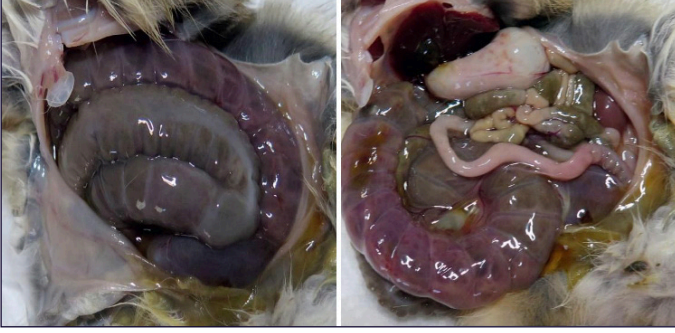Treponematosis paraluiscuniculi, tavşanların özgün patojenidir. Spirochaete, genital ve yüz bölgelerinde pullu ve yangılı lezyonlar oluşturur. Yavru tavşanlar doğum kanalından geçerken enfekte olabilirler. Bu hastalık tavşan sifilisi ya da veneral spirochaetosis olarak bilinir.

Listeriosis

Listeria monocytogenes infeksiyonu tavşanlarda yaygın değildir. Bu yavru atma ve ölümlerle karakterizedir. Bulaşık yiyecekler üre-

Resim 86.

Clostridial Enterotoksemi, Sekum Duvarında Ödem ve Kanama Görülüyor (Meredith vd., 2016).



tim kolonilerinde hastalık patlaması oluşturur. *Listeria monocytogenes*, ilerlemiş gebelikte gebe uterusu meylil gösterir. Enfeksiyon yavru ölümü, yavru atılması ve annenin ölümüne neden olur. Post-mortem bulgularda periton boşluğunda saman renkli sıvı, karaciğerde solgun yaygın odaklar ve iç organlarda kan durgunluğu görülür. Fibrinli eksudat ve ekimozlar, uterusun serosa yüzeyinde görülebilir.

Paratuberculosis

Paratuberculosis, *Mycobacterium avium* alt türleri tarafından meydana getirilir. Tüm türleri, özellikle ruminantları etkiler. İshal, zayıflama ve vücut kondüsyon kaybı ile karakterizedir. Çoğu hayvan bulaşık süt ya da suyun sindirilmesi ile yeni doğduğunda infekte olur. Klinik enfeksiyon birkaç yıl devam eden uzun süren subklinik fazdan sonra ortaya çıkar. Hastalık sıklıkla ruminantlarda bildirilmekle birlikte tek mideli hayvanlar da deneysel olarak infekte edilebilir. Yeni doğan tavşanlar enfeksiyonu ağız yolu ile alır ve sığırlarda gözlenenlere benzer granulomatoz enteritis ve aralıklı ishal oluşur.

İskoçyada yabani tavşanlarda paratüberkülozun yüksek insidensi sığırlardaki yüksek enfeksiyonla ilişkilendirilmiştir. Yabani tavşanlarla ilgili bir çalışmada %67 oranında enfeksiyon olduğu bildirilmiştir. Hastalık aynı zamanda etkilenen çiftliklerden toplanmış tilki ve gelinciklerde de belirlenmiştir. Paratüberküloz ile etkilenen yabani tavşanların genel vücut kondüsyonlarının iyi olduğu, bir bölümünde bağırsak mukozasında kalınlaşmış alanların olduğu bildirilmiştir.

Pseudotuberculosis

Pseudotuberculosis, *Yersinia pseudotuberculosis* tarafından meydana getirilir, kemiriciler ve özellikle guinea pig'lerde yaygın görülür. Hastalık genellikle yabani tavşanları etkiler. Etkilenen hayvanlarda aşırı zayıflama, donuk tüyler ve ishal görülür. Abdominal palpasyonda, karaciğerde nodüler şişlikler tespit edilebilir. Etken, dışkı ya da sekum içeriğinden izole edilebilir. Bu hastalıkta mezenterik lenf nodülleri, karaciğer ve dalakta büyük kazeöz nekroz alanları mevcuttur. İnce bağırsaklar ve sekumda peyer plaklarının nekrozu bulunabilir. *Yersiniosis* parazitlerle birlikte görülür. Kemirgen ve farelerin kontrolü yapılmalıdır.

Tularemia

Tularemia, *Francisella tularensis* tarafından meydana getirilen akut septik bir hastalıktır. Pamuk kuyruklu tavşan ve yabani tavşanlarda sık rastlanmakla birlikte evcil olanlarında nadir gözlenir. Organiz-

ma çoğu vertebralı türü etkiler ve olası zoonozdur. Çoğu insan olguları pamuk kuyruklu tavşanlarla ilişkilendirilmiştir. *F. Tularensis*'in iki suşu vardır; tip A genellikle kuzey Amerikada bulunur, oysaki tip B Avrupa ve Asyada bulunur. Tip A hem insanlar hem de tavşanlar için daha virulenttir. Hastalık daha gençlerde akut ateşli bir hastalık oluşturur. Keneler ve diğer ısırıcı böcekler hastalığı yayarlar. Tedavide, fluoroquinolon'lar, tetrasiklin grubu antibiyotikler ve destek bakım etkilidir. İnsanlarda kullanılan aşılardan mevcuttur. Tavşanlarda bunların deneysel olarak etkili olduğu gösterilmiştir.

Viral Hastalıklar

Myxomatosis

Myxomatosis Avrupa tavşanlarında öldürücü bir hastalıktır. Mukoid sekresyon sızdıran deri altı şişlikleri ile karakterizedir. Lezyonlar vücut boşlukları çevresinde, yüz üzerinde özellikle göz kapakları üzerinde oluşur. Pet tavşanlar hastalığı doğrudan enfekte yabani tavşanlardan ya da taşıyıcı sinekler ile alırlar. Hastalık esas olarak artopodlarla, özellikle de Avrupa tavşan piresi ile yayılır. Yabani tavşanlarda myxomatosis enfeksiyonu doğal tavşan popülasyonunun bağışıklık durumu ve suşun virulansına bağlı olarak artar ya da azalır. Tavşan pire sayısının arttığı dönemlerde (gebe tavşanlar ve yuvada gençler) salgın artar.

Myxomatosis'in Epidemiyolojisi

Myxoma virüsü onun doğal ev sahiplerinde (Meksika ve Arjantin'de bulunan orman tavşanları ya da Kaliforniya çalı tavşanlarında) hafif bir enfeksiyon oluşturur. Avrupa tavşanlarında myxoma virüsü ciddi ve yaşamı tehdit eden bir hastalık oluşturur.

Yabani tavşanları etkileyen farklı myxomatosis suşları (standart laboratuvar suşu ve daha virulent olan Lausanne suşu) vardır. Standart laboratuvar suşu, Lausanne suşu ile oluşan kabarık lezyonlara göre daha düz deri lezyonları oluşturur. Bazı değişimler az sayıda ve küçük deri lezyonları ile birlikte fakat yoğun akciğer ödemi oluşturur.

Saha şartlarında myxomatosis özellikle sinek ve pirelerle yayılır. Bununla birlikte deriyi yaralayan böcekler hastalığı aktarırlar. Hastalık, tavşanlar arasında temas ya da solunum yolu ile doğrudan yayılabilir. Virus enfekte lezyonlardan akan sıvılar ile bulaşmış haldeki yuvada kalır ve buraya getirilen aşılanmamış tavşanlara bulaşır. *Cheyletiella parasitovorax* hastalığın yayılımında taşıyıcı rol üstlenir.

Taşıyıcı böceklerin yaşam siklusu hastalık modelini ve myxomatosis'in epidemiyolojisini etkiler. Sinekler dünyanın pek çok yerinde esas taşıyıcılarıdır. Myxomatosis'in sineklerle taşındığı ülkelerde hastalık hızlı yayılır ve yuvada bulunan pet tavşanlarda sık rastlanır. Epidemiyolojideki farklılık böcek vektörlerin yaşam siklusundaki değişimlere bağlıdır. Avrupa tavşan piresi *S. cuniculi* en büyük taşıyıcıdır. Ev sahibi olmasa bile pireler kış boyunca enfeksiyonu taşır ve takip eden yıllarda bir enfeksiyon kaynağı olarak hizmet eder. Pireler dişi tavşanın ureme durumu ile uyumlu olarak onların yaşam siklusuna bağlı olarak etkili olurlar ve hastalık hassas olan yenidoğanlara ağır pire infestasyonu ile bulaşır.

Farklı myxoma virüs suşları virulans değişimi gösterir. Yüksek virulent suşlarla enfekte tavşanlar çok çabuk ölür. Hastalık düşük ısı derecelerinde daha ölümcül olur. Bazı bireylerde myxomatosis'e genetik direnç vardır (Varga, 2014).

Myxomatosis'in Klinik Belirtileri

Myxomatosis'in patogenesisi diğer çiçek virüsü infeksiyonlarındaki gibidir. Virusun sonraki çoğalması bölgesel lenf yumruları ve inokülasyon alanında oluşur. Bunu viremi ve tüm vücuttaki generalize infeksiyon takip eder. Hastalık virüs girişinden sonraki 4-5 günde oluşan deri lezyonları ile başlar ve infeksiyondan sonraki 9.-10. günde yaklaşık 3 cm'ye kadar genişler. Tavşanlar lenfoid sistemde virüsün çoğalması ile viremik olurlar. Göz kapakları kalınlaşır ve sonuç olarak gözler irinli bir akıntı ile dokuzuncu güne kadar tümü ile kapanır. Sekonder lezyonlar burun delikleri, dudaklar, göz kapakları, kulak tabanları ve dış genital organlar ve anüs çevresinde gelişir (Resim 87). Hava yolu ile olan infeksiyon pnömoni ile ilgili belirtiler meydana getirir. Bu hastalık tipi daha uzun (1-3 hafta) inkübasyon periyodu, gözyaşı ve mukopurulent burun akıntısı ile karakterizedir. Myxomatosis kısırılık ve yavru atılmasına neden olur.

Myxomatosis genellikle ölümcüldür. İyileşen tavşanlarda testislerin yangısı 12 ay ve üzerindeki sürede erkeği infertil hale getirir. Çok genç tavşanlar özellikle infeksiyona hassastır ve pasif bağışıklıkları olmadıkça erginlere göre daha çabuk ölürlür. İnfekte tavşanlar, infeksiyondan yaklaşık 7 gün sonra invitro testlerle belirlenebilen ve 28 güne kadar pik seviyeye ulaşan bir immun cevap ortaya çıkar. Antikorlar uzun süre kalır ve tam bağışıklık sağlar. Antikorların anne ile transferi oluşur ve bağışıklık yavru tavşanlarda 4-5 hafta devam eder. Bazı tavşanlar yabancı tavşanlarda salgının ölüm oranlarını sınırlayan genetik infeksiyon direncine sahiptir. İnfeksiyona genetik direnç tavşan toplulukları ve ülkeler arasında değişir.

Bağışıklık

Diğer çiçek virusları ile benzer şekilde ölü aşıların etkili olması olası değildir ve bu nedenle canlı bir aşı myxomatosis'e direnç için gerekir. Myxoma virusun canlılığı azaltılmış suslar aşı için kullanılmıştır. Fakat bağışıklık baskılanması ve virulanla ilgili problemler oluşur.

Myxomatosis'den İyileşme

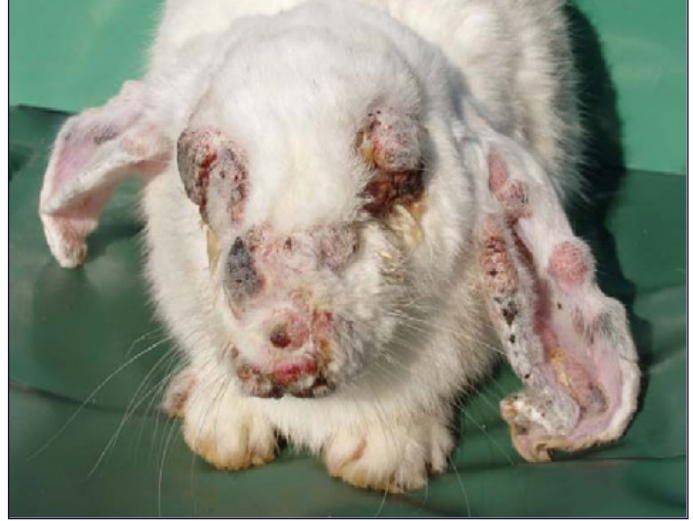Tavşanların bu hastalıktan iyileşmesi mümkündür. Virus susunun virulansından ayrı olarak belirli çevre faktörleri (çevresel ısı, eklenen infeksiyonlar) myxomatosis'e tavşanın direncini etkiler. Yüksek çevre ısı iyileşme oranını artırarak hastalığın yönünü etkiler. Antibiyotikler, ılık bir çevre ve iyi bakım başarılı olabilir ve bazı evcil tavşanlar hayatta kalabilirler. Gastrointestinal durgunluk ya da pasteurellosis gibi ikincil problem riski mevcuttur. Non-steroid analjezikler yararlıdır fakat kortikosteroid kullanımı immun sistemi baskılaması nedeni ile uygun değildir. Opioid analjezikler ağrı belirtilerini ortadan kaldırmaz. Tedavi edilen tavşanlar yemek ve su alımını reddederler. Ölüm öncesi vücut ısı daha düşüktür. Aşı uygulanmış tavşanlar klinik olarak etkilenebilir ve myxomatosis'in atipik formu gelişir. Hastalığın şiddeti değişebilir. Çok sayıda ya da tek deri lezyonu oluşabilir. Bu hastalarda prognoz daha iyidir. Bunların çoğu destek tedavi ile iyileşir.

Viral Hemoraji Hastalığı

Viral hemoraji hastalığı (VHH) tavşanlar için yüksek öldürücülüğü olan infeksiyöz bir hastalıktır. Hastalık ev sahibi sipesifik calicivirus tarafından meydana getirilir. VHH yalnız Avrupa tavşanlarını etkiler.

Resim 87.

Myxomatosis'de Görülen Yaygın Deri Lezyonları (Dinev, 2012).



Hastalık, tavşan hemorajik hastalığı olarak ifade edilebilir ve virüs tavşan hemorajik hastalık virüsü olarak bilinir. Bazen tavşan calicivirus hastalığı adı kullanılır. Hastalık Almanya'ya Çin'den gönderilen Angora tavşan topluluğunda salgın olarak ortaya çıkmıştır. Süt emenler hariç tüm tavşanlar ölmüş ve hastalık 9 aylık bir sürede Avrupaya yayılmıştır. VHH hastalığı 1988'e kadar çoğu ülkedeki ticari tavşanlara yayılmıştır ve bunun tavşan eti ile olduğu düşünülmektedir. Avrupada hastalık yabancı tavşan popülasyonuna yayılmıştır. İçeride tutulan ve ticari gıdalarla beslenen tavşanlar ölmeye başladıklarında insanların bir taşıyıcı olduğu düşünülmüştür.

VHH'nın Patogenesisi

VHH calicivirus tarafından meydana getirilir. Virus, hepatositleri tercih eder ve bu hücrelerin sitoplazmasında çoğalır. Deneysel olarak enfekte olan tavşanlar infeksiyondan birkaç gün sonra ölürlür. VHH temel olarak karaciğer ve dalak nekrozu yapar. Yaygın intravasküler koagülasyon çoğu organda küçük kan damarlarında fibrinöz trombus oluşturur. Ölüm yaygın intravasküler pıhtılaşma bozukluğuna da karaciğer yetmezliğine bağlıdır.

VHH'nın Epidemiyolojisi

Bu hastalığı meydana getiren calicivirus antijenik olarak Avrupa kahverengi yabancı tavşanı hastalığını oluşturan virusa benzer. Bu hastalık yalnızca Avrupa tavşanlarını etkiler. Pamuk kuyruk ya da diğer küçük memelilerde görülmez.

VHH calicivirus ev sahibinin dışında uzun süre canlı kalır. Canlı virüs bir pıhtıda 105 gün kadar uzun süre ile belirlenebilmiştir. Çevresel ısı virusun canlı kalmasında önemli bir faktördür. Virus 22°C'de 22-35 gün, 37°C'de 3-7 gün canlı kalır. VHH virüsü ağız, burun ve parenteral aktarımla yayılır ve enfekte tavşanların idrar ve dışkılarında bulunur. Bulaşık gıdalar infeksiyon kaynağıdır.

VHH virusu hassas tavşan sürüye girdiği zaman ölüm oranı yüksektir ve 2 aylık yaşın üstündekilerde bu oran %90-100'dür. İnfekte genç tavşanlar hayatta kalabilir ve bağışık olabilir. Hastalık bölgesel olduğunda yakalanma ve ölüm oranları düşer. Hastalık yabancı tavşanlarda her iki yılda bir salgın yapar. Böcekler viremik kandan hastalığı bir hayvandan diğerine aktarır. VHH virüsü karkas ve deride birkaç hafta süreyle canlı kalır. Pireler, sinek ve sivrisinek-

Tavşan Hastalıkları

ler hastalığın yayıcısı olarak bilinir. PCR teknikleri virusun 9 ay ve üzerinde sineklerin kanında kaldığını göstermektedir. Sinekler ve rüzgar hastalığı çok uzaklara taşıyabilir. Evcil ve yabani karnivorlar hastalığın yayılımında rol oynayabilirler. Virus dondurma ve çözülmeden sonra bile karkasta değişmeden kalır.

VHH'nin Klinik Belirtileri

VHH 3-4 günlük kısa bir inkübasyon periyoduna sahiptir. Hastalık perakuttur ve birkaç saat önce normal olan bir hayvan ölü bulunabilir. Akut olgularda solunum oranı artmıştır, ateş mevcuttur ve hasta 12 saat içinde ölür. Kan basıncı düşer ve kan örnekleri almak ve sıvı vermek için vena bulmak zorlaşır. Ölen tavşanlarda donuk görünüm, şok ve kollaps görülür. Hematüri, kanlı vaginal akıntı ve burundan kanlı ve köpüklü kanlı eksudat görülür. Beyin damarları trombus ve emboli ile tıkanabilir. Konvülsyon ve diğer nörolojik belirtiler ölümden hemen önce görülür. Agoni halinde iken inleme sesi ve siyanoz görülür. Ölen tavşanlarda kanlı burun akıntısı ile başın geriye dönmüş hali mevcuttur (Resim 88). Tavşanlar akut fazdan iyileşebilirler, yalnızca sarılık gelişebilir ve birkaç gün sonra ölebilir. Dört haftalık yaşta küçük tavşanlar etkilenmezler ve uzun süreli bağışıklık gelişir. Hastalığa maruz kalmamış tavşanların 6-10 haftalık yaşa kadar virusa hassasiyeti artar. Genç tavşanlarda fizyolojik yaş bağışıklığı 5 haftalıktan sonra oluşan karaciğer transaminaz üretimindeki artışa bağlanabilir. Ergin tavşanlarda ölüm oranı yüksektir ve tedavi mevcut değildir.

VHH'nin Tanısı

Birden fazla tavşanın ani ölümü hastalıktan şüphelendirir. Post-mortem muayenede ani ölümü ileri süren sağlıklı tavşanlarda midede sıkışmış gıda ve distal kolonda sert dışkı peleti yoktur. Karaciğer her zaman etkilenir. Bununla birlikte makroskopik görünümünde ileri dereceli değişimler gözlenmez. Karaciğer genişlemiştir, gevrek ve soluktur. Dalak genişlemiştir. Kanamalar herhangi bir organda bulunabilir. Fakat genellikle akciğerlerde mevcuttur. Trakea köpüklü eksudat ile doludur. Hematolojide, fibrin trombusu, lenfopeni, trombositlerde azalma, genel dolaşım fonksiyon bozukluğuna bağlı organ yetmezliklerine bağlı kan pıhtılaşma faktörlerinin yetmezliği vardır. Yaygın intravasküler pıhtılaşma VHH patogenesisinin karakteristik görünümüdür. Karaciğerdeki tipik histopatolojik değişimler genellikle tanıyı sağlar. Hemaglutinasyon ve elektron mikroskopi tanı amacıyla kullanılır. Tanı için taze karaciğer gerekir. ELISA testlerinden yararlanılabilir.

Aşılama

VHH'nin yıkıcı etkilerine karşı Çin'de infekte tavşanların karaciğer ve dalağından elde edilen inaktif virusdan aşı geliştirilmiştir. İnaktif aşıya immünolojik cevap iyidir. Deneysel olarak infekte tavşanlardan elde edilen virüs antijeni ticari olarak kullanılabilen etkili ölü aşı oluşturmak için formalin ya da beta propiolactone ile inaktive edilir. Aşılar tüm evcil tavşanlar için önerilir.

Papillomatosis

Tavşanları etkileyen iki papillomavirus mevcuttur. Shope papillomavirus, pamuk kuyruklularda tehlikesiz bir hastalık meydana

Resim 88.

Tavşan Kanamalı Hastalığı İç Organ ve Dokularda Kanama Meydana Getirir. Ölüm Sonrası Tavşanlarda Kanlı Burun Akıntısı Görülür (Harcourt-Brown, 2003).



getirir. Fakat Avrupa tavşanlarında squamos cell karsinoma benzeri kötü huylu tümörler meydana gelebilir.

Shope papillomavirus immünolojik olarak diğer papillomavirus'lardan farklıdır ve oral papillomatosis meydana getirir. Oral papillomatosis dilin tabanında ve ağız mukozasının diğer kısımlarında siğil benzeri üremelere neden olur. Virus, siğillerden dökülen hücreleri içeren ağız akıntıları ile aktarılır. Genç tavşanlar daha hassastır ve papillomavirus 6-9 aylık bir sürede yavaşça büyür. Hayvanlar bağışıklık sağlar, papilloma tabanında yangı oluşur. Tümör dökülür, ülser oluşur ve sonrasında yeniden epitelizasyon meydana gelir.

Coronavirus

Coronavirus'tan etkilenen tavşanlarda ateş, akciğer ödemi, pleural effüzyon görülür. Ölüm oranları yüksektir. Iridocyclitis bu hastalıkla birlikte görülür. Coronavirus aynı zamanda süt emen tavşanların bağırsak hastalığı salgını ile karıştırılmıştır.

Bu virusun tavşanlarda doğal oluşan bir patojen ya da diğer türlerden tavşanlara adapte olan bir etken olup olmadığı açık değildir.

Mantar İnfeksiyonları

Dermatophytosis

Dermatophytosis tavşanlarda nadiren rastlanır. Trichophyton mentagrophytes ve Microsporum canis en yaygın tanımlanan türlerdir. Lezyonlar genellikle kulak tabanı ve ağız burun bölgesinde bulunur. Fakat ayak gibi diğer alanlara da yayılabilir. Genç tavşanlar daha fazla etkilenir. Dermatophilus congolensis tavşanlarda belirlenmiştir.

Aspergillosis

Akciğer aspergilotik gronulomları laboratuvar tavşanlarında bildirilmiştir. Nasal aspergillosis kronik rinitisli tavşanlarda bulunmuştur.

BÖLÜM 15

DİŞ HASTALIKLARI

Serhat ÖZSOY

Diş Hastalıkları

Dental Diseases

BÖLÜM HAKKINDA

Bu bölümde, tavşanlarda dişin anatomisi, diş bozukluklarının nedenleri, klinik diş problemleri, insizor ve yanak dişi maloklüzyonları ve tedavileri, diş radyografisi, diş hastalıklarının tedavisi, dişlerin törpülenmesi ve çekilmesi anlatılmaktadır.

Anahtar kelimeler: Diş bozuklukları, insizor ve yanak dişi maloklüzyonu, diş radyografisi, diş çekimi

ABOUT the CHAPTER

In this chapter, dental anatomy of rabbits, causes of dental disorders, clinic dental problems, malocclusions incisors and molars and their treatments, dental radiography, treatments of dental diseases, dental rasping and extraction are explained.

Keywords: Dental disorders, malocclusions incisors and molars, dental radiography, dental extraction

Evcil Tavşanların Diş Anatomisi

Evcil tavşan *Oryctolagus cuniculus*, Lagomorpha sınıfına bağlıdır. Lagomorph'lar dört üst insizor dişe sahiptirler. Büyük üst insizorların arkasında yer alan küçük insizor ya da peg dişler ikinci bir sıra olarak yerleşmiştir. Tüm lagomorph dişleri açık köklüdür (elodont) ve sağlıklı hayvanlarda büyüme yaşam boyu devam eder. Histricomorph kemirgenlerin tüm dişleri (örn: guinea pig ve chinchilla) yaşam boyu büyür. Fakat bunlar peg dişlere sahip değildirler. Kemirgen olmayan türler iki takım dişe sahiptirler (Resim 89).

Tavşanlar iki sıra dişe (duplicidentata) sahiptirler. Tavşanların geçici dişleri doğum öncesinde mevcuttur. Doğumdan önce ya da hemen sonra dökülürler.

Geçici dişler:

I: 2/1 C:0/0 P: 3/2 M:0/0 = 16

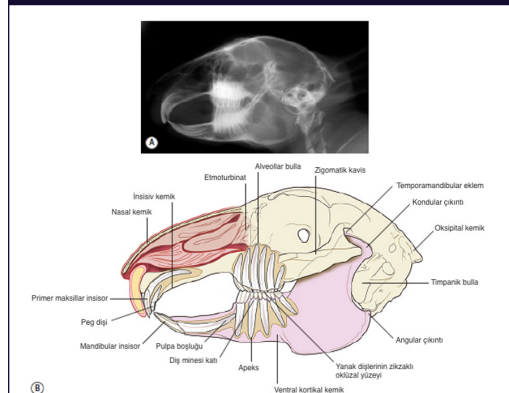
Kalıcı dişler yaşamın ilk 5 haftası süresince çıkar:

I:2/1 C:0/0 P: 3/2 M: 3/3 = 28

Tavşan dişleri diğer hayvanlardaki gibi, dentin, enamel, cementum ve pulpa gibi aynı yapısal dokulardan oluşur. Dişin ana gövdesi, kemikteki benzer ancak daha yoğun olan hidroksiapatite kristallerinden ibaret olan dentinden yapılmıştır. Kristaller kemikteki benzer tarzda olan kollajen matris içine gömülmüşlerdir. Dentin, pulpa boşluğu boyunca onun iç tabakasına dizilen bir odontoblast tabaka ile beslenir. Bu odontoblastik tabaka tübüller boyunca dentin içine uzanan serbest hassas sinir uçlarından oluşmuştur.

Resim 89.

Tavşan Lateral Radyografisinde Başın Şematik Görünümünde Anatomik Yapıları (Harcourt-Brown, 2007).



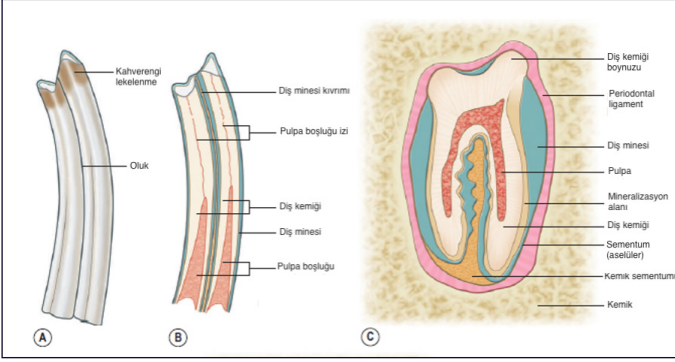
Serhat Özsoy

İstanbul Üniversitesi-Cerrahpaşa, Veteriner Fakültesi, Yabancı Hayvan Hastalıkları ve Ekoloji Ana Bilim Dalı, İstanbul, Türkiye
E posta: serhatozsoy@yahoo.com

Bu bölümü alıntıla / Cite this chapter as:
Özsoy, S. (2023). Diş hastalıkları. S. Özsoy (Ed.), *Tavşan Hastalıkları* içinde (s. 126-137). İstanbul: İÜC Yayınevi.

Resim 90.

Yanak Dişlerinin Yapısı (Varga, 2014).



Tavşanlarda tubuler dentin dişin ucunda oluşmuştur.

Üstteki insizor dişlerde dişin uzunluğu boyunca devam eden yanak tarafında tek derin bir oluk vardır. İnsizorların crown'larını kaplayan enamel miktarı insizor dişin tipi ile değişir. Büyük üst primer insizorlar yanak tarafında daha kalın enamel tabakasına sahiptir. Alttaki insizorlar yanak ve dile bakan kısımlarında enamel'e sahiptir. Enamel'in bu dağılımı dişin uç kısmında keskin kesiklerin oluşumuna izin verir. İnsizorlar esas olarak bitkileri koparmak için kullanılır. Aynı zamanda onlar kemirme ve ısırma için de kullanılırlar. Köpek dişleri mevcut değildir. İnsizor ve premolarlar arasında büyük bir alan (Diastema) mevcuttur. Premolar ve molar dişler birbirlerinden ayırt edilemez ve bir dizi öğütücü yanak dişi oluştururlar (Resim 90).

Mandibular yanak dişleri düz bir hat üzerinde düzenlenmiştir. Maksillar yanak dişleri intermediate premolarlar hariç benzer tarzda düzenlenmiştir ve molar dişler yanak tarafına konveks şekil veren ilk ve son premolarlara göre daha geniştir. Yanak dişleri dairesel şekilde derin oluklar oluşturur ve alveolar duvar içi ile uyumlu bir yapıya sahiptir.

Yanak dişlerinin kök ve crown'u morfolojik olarak ayırt edilemez. Kökü tanımlamak için 'reserv crown' terimini kullanmak daha doğrudur. Ot ve doğal yeşillik yiyen tavşanlarda özellikle yanak dişlerinde dişin supragingival crown'unda kahverengi boyanma mevcuttur.

Tavşanlarda Diş Şeklini Etkileyen Faktörler

Sağlıklı tavşanlarda dişler sürekli büyüme ve aşınma ile şeklini muhafaza eder. Aşınma dişin dişe karşı aşınmasıdır. Yumuşak dentin, makas gibi diğerine karşı keskin keskin uçlar olarak kalan sert enamel'e göre daha hızlı aşınır. Diş aşınması, gıdaların aşındırıcı yapısı ve onlarla temastan etkilenir.

Büyüme ve aşınma oranları tavşanlar arasında değişiklik gösterir; gıda, yaş ve gebelikten etkilenir. Sürekli büyüme ve aşınma, dentin ve enamel oluşumu için besinler, kalsiyum ve diğer minerallerin mevcudiyetini gerektirir. Üstteki insizorlar alttakiler kadar çabuk büyümmez. Üstteki insizorlar bir yılda yaklaşık 12.7 cm (haftada 2 mm) büyür iken alttakiler 20.3 cm (haftada 2.4 mm) büyürler. Dişlerin karşılıklı gelmemesi ve aşınmanın önlenmesi, dişin büyüme oranını hızlandırır. İnsizor dişler 0.28 mm/gün oranında uzayabilirler. Dişlerin kısaltılması ve karşısındaki diş ile aşınma temasının kesilmesi ile dişin uzama miktarı 0.7 mm/gün olur.

Diş aşınması diyetin aşındırıcı doğasından etkilenir. Diş aşınması otların yapısında bulunan silicate phytolit'ler tarafından meydana getirilir. Selüloz ve lignin aynı zamanda aşındırıcıdır. Yıpranma, dişin çiğneme yüzeyindeki mikro yarıklarda meydana gelir. Oysaki diş aşınması parlak yüzeylerdeki aşınma ile olur. Yabani tavşanların gıdaları doğal olarak aşındırıcıdır ve yutmadan önce küçük parçalara ayrılması için çiğnenmesi gerekir. Doğal yolla tavşanlar ağaç kabuk ve köklerini kemirerek aşındırma oluştururlar. Gıdaların aşındırıcı doğası normal diş düzeninin korunmasında önemli bir faktördür (Capello, 2016).

Evcil Tavşanların Diş Bozuklukları

Diş bozuklukları uzun yıllardır tavşanlarda hastalık sebebi olarak belirtilmiştir. Kongenital kötü çene-diş yapılımlı oluşmakla birlikte diğer faktörlerin de etkili olduğu bilinmektedir. Tavşan dişleri şekli ve birbirlerine uyumlarını sürdürmek için düzenlenmiş ve anatomik düzlemi oluşturulmuştur. Dişin nispi pozisyonunu değiştiren herhangi bir faktör kötü dizilimin gelişimi ve crown'ların genişlemesi ile sonuçlanabilir. Diş köklerinin genişlemesi ile karakterize olan tavşanlarda kötü diş dizilimi ve ilerleyici diş hastalığı sendromu vardır. Bu klinik hastalık evcil tavşanlarda çok yaygın olmakla birlikte, ticari ya da laboratuvar tavşanlarında çok az görülür.

Pet tavşanlarda bu hastalık diş köklerinin genişlemesi, oluşan oklüzyon bozukluğu ve diş kalitesinin bozulması ile karakterizedir. Sıklıkla periapikal apseler oluşur. Bu hastalığın tam etiopatogenezisi açık değildir. Metabolik kemik hastalığı, diyet yapısı ve genetik yatkınlık nedenler arasındadır. Zayıf kemik kalitesi, şeklinin bozulmasına hassasiyet oluşturan diş üzerindeki anormal yük etkisini artırır.

Diş hastalıkları karışık tahıllı yemlerle beslenen, az miktarda sebze ve meyve tüketen ve evde beslenen evcil tavşanlarda oluşur. Kısıtlanmamış şekilde tüm yıl boyunca dışarıda otlayan evcil ve yabani tavşanlarda ırkı ne olursa olsun hastalık gelişmez. Çayır, ot, sebze ve meyve tüketen evcil tavşanlarda bu hastalığın gelişme ihtimali azdır.

Evcil Tavşanlarda Diş Hastalıklarının Nedenleri

Tavşanlardaki diş hastalıkları diş aşınma azlığına bağlanabilir. Birçok yayın, dişlerinin aşınması ve kemirme için tavşanlara ağaç dalları verilmesi gerektiğini ifade eder. Bu amaç için evcil hayvan satış yerlerinden suni çiğneme materyalleri alınabilir. Bunlar insizorlar kullanılarak çiğnenir. Bu nedenle yanak dişleri aşınmaz. Eşit olmayan pürüzlü aşınmanın yanak dişlerinin enamel'inde mahmuzumsu çıkıntılarının sebebi olarak ileri sürülmüştür. Fibröz gıda ve uzun süreli çiğneme diş crown'larının kısa olmasını sağlar. Aşındırıcı gıda azlığı ve diş egzersizi tek başına sebep sayılamaz. Laboratuvar ve ticari yetiştirilen tavşanlar pelet yemlerle beslenir. Ot her zaman verilmez ve bunların gıdaları çoğunlukla aşındırıcı değildir.

Tavşanlarda Diş Hastalıklarının Sebebi Olarak Metabolik Kemik Hastalığı

Metabolik kemik hastalığı, raşitizma, beslenmeye bağlı osteoporosis ve beslenme ile ilişkili hiperparatroidizm gibi birbirleri ile ilişkili bozuklukları içerir. Hastalığın klinik, radyografik ve patolojik görünümü yaş, hayvan türü, yetersizliğin derecesi, süresi ve beraberindeki hastalıkların süresi ile değişir. Metabolik kemik hasta-

lığı, yaşam biçimi ve doğal özellikleri ile ilişkili olarak çoğu türde oluşur. Hayvanlar evde bakıldıklarında ve yabani yaşamdaki doğal gıdalarına uymayan yiyecekleri ile beslendiklerinde kalsiyum metabolizması problemleri gelişir. Metabolik kemik hastalığının etkileri türlere göre değişim gösterir ve farklı görünümlere sahiptir. Beslenmeyle ilişkili osteodistrofi koyun ve maymun gibi türlerde sonradan oluşan dişin kötü anatomik yapısının sebebi olarak belirtilmiştir. Destekleyen alveolar kemiğin demineralizasyonu dişin hareketi ve kapanma bozukluğu ile sonuçlanır.

Dişlerde mineral birikimi kalsiyum, fosfat ve vitamin D yararlanabilirliğinden etkilenir. Tavşanlarda dişlerin hızlı büyüme oranı, dentin ve enamel'in sürekli oluşturulması için yüksek kalsiyum talebini gerektirir. Rat gibi sürekli aşınan dişleri olan türlerde vitamin D ve kalsiyum diyet yetersizliği yalnızca 4 hafta sonra enamel hipoplazisi ile sonuçlanır. Büyüme ve üreme vitamin D ve/veya kalsiyum yetersizliğine hassasiyeti artırır. Genç tavşanlar büyüme periyodu süresince daha yüksek kalsiyum ihtiyacına sahiptir. Diyet yetersizliği, kafanın kemiklerini içeren iskeletin yapısı ve şekli üzerinde yaşam boyu süren etkilere sahiptir. Yaşlanma diş ve kemik kalitesini etkiler. Gebelik ve laktasyonun tavşanlarda kemik yoğunluğu üzerine etkisi vardır.

Tavşanlarda diş hastalıklarında dişi destekleyen ve çevreleyen alveolar kemik ve baş kemiklerinin zayıf kalsifikasyonu oluşur. Dişin alveolar kemik kaybı sürekli büyüyen köklerin genişlemesine olanak verir ve sonuç olarak periosteum delinir. Dişi destekleyen ve çevreleyen alveolar kemik kaybı, aşınma yüzleri üzerinde eşit olmayan aşınma oluşturarak dişin gevşemesi ve bozulmasına neden olur. Enamel, dişin yanak dişi merkezi ve çevresinden kaybolur. Böylece çiğneme yüzeyi aşınması sürdürülemez. Tüm dişlerin şekil, yapı ve pozisyonu bu hastalık döngüsünden etkilenir.

Evcil hayvanlarda metabolik kemik hastalıkları genellikle beslenmeye bağlıdır. Bunun için beslenmeye bağlı sekonder hiperparatroidizm terimi kullanılır. Beslenmeye bağlı sekonder hiperparatroidizm, nispeten aşırı fosfat ya da yetersiz diyet kalsiyumu tarafından meydana getirilebilir. Vitamin D tamamlayıcı rol oynar. Bağırsak emilimi, böbrek atılımı ve kemikten kemiğe kalsiyum hareketi üzerinde vitamin D'nin etkisi vardır. Kalsiyum dengesini sürdüren kalsiyum, fosfor, vitamin D, paratyroid hormon (PTH) ve calcitonin arasında karışık bir ilişki vardır. PTH paratroid bezden salgılanır ve kan kalsiyum yoğunluğunun düşmesine reaksiyon verir. PTH, kemik emilimini ve böbrekte 25-hydroxycholecalciferol'un (25-OH-D), dihidroxycholecalciferol'e (1,25(OH)₂D) dönüşümünü uyarır. PTH konsantrasyonunda yükselme metabolik kemik hastalığı mevcudiyetini gösterir. Radyografi tanının önemli bir kısmını oluşturur. Beslenmeye bağlı sekonder hiperparatroidizm'in radyografik belirtileri, diş yuvasının korteksinin (lamina dura) erimesi, tüm kemiğin osteoporosisi (özellikle calvarium ve mandibula), uzun kemik kırıkları, vertebra kompresyon kırığı ve pelvis anormalliklerini içerir. Diş hastalıkları bulunan tavşanlardan elde edilen röntgenlerdeki radyografik değişikliklerin çoğu metabolik kemik hastalığına aittir. Lamina duranın erimesi özellikle post-mortem muayenede mandibula radyografisinde görülür. Mandibula ve calvarium osteoporosisi karakteristiktir.

Tavşanlar normal olmayan kalsiyum metabolizmasına sahiptirler. Onların gıdalardan aldıkları kalsiyum, sindirim sisteminden emilir ve büyük miktarı idrar yolu ile atılır. Etkili kalsiyum emilimine

rağmen tavşanlar en az düzeyde kalsiyum gereksimine sahiptirler. Pet tavşanların gıdaları kalsiyumdan yetersiz olabilir. Bezelye ve mısır gibi karışık rasyonlar kalsiyumdan yetersizdir. Gıdalardaki kalsiyum yetersizliği tavşan iskeletinde kötü mineralizasyona neden olur (Donnelly, 2016).

PTH, kan kalsiyum düzeyleri ve vitamin D ilişkisi, diş yapısı ve yenden kemik şekillenmesinde direkt etkiye sahiptir. Laboratuvar tavşanlarında vitamin D eklenmesi ile kırık iyileşmesi artırılabilir. Vitamin D, kırıkta mineralizasyonu ve organizasyonunu etkiler. Kemik ve diş yapısı üzerinde Vitamin D'nin direkt etkisi tavşanlarda diş hastalıklarının gelişiminde bir faktör olabilir.

Tavşanlarda kalsiyumun bağırsaklardan emilimi için Vitamin D gerekli olmamakla birlikte eğer gıdalardaki kalsiyum miktarı sınırlı ise vitamin D bağırsak emilimini arttırmak için gereklidir. Tavşanlar kapalı yerlerde güneşten uzak tutulduklarında endojen vitamin D sentezlenemeyebilir.

Güneş ışığına maruz kalmaksızın suni olarak kurutulan ot çok fazla vitamin D içermeyebilir. Kötü kaliteli ot kalsiyum içermeyebilir. Otun kalsiyum düzeyleri tavşanlarda kemik kalsifikasyonu için gereken miktardan (%0.44) düşük (%0.25) olabilir.

Diş ekzersizi ve diş aşınması azlığı diş hastalıklarının gelişiminde önemli rol oynar. Bununla birlikte tam mekanizması açık değildir. Fazla miktarda ot tüketen ve iştahı iyi olan pet tavşanların seçici yemek yiyen tavşanlara göre diş hastalıklarına yakalanma ihtimali azdır.

Diş aşınması, diyet yapısı ve beslenmeye bağlı hiperparatroidizm'den ayrı olarak diş kalitesi ve kemik direncini etkileyen diğer faktörler vardır ve bunlar tavşanlarda diş hastalıklarının gelişiminde rol oynar. Diğer hayvan türlerinde dişlerin büyüme hızı ve gelişim ortamı tiroid ve büyüme hormonları ile hızlanır. Kalsiyumdan yetersiz gıda yedirme ve kortikosteroid verme ile kısırlaşan dişi tavşanlarda osteoporosis oluşturulabilir.

Tavşanlarda diş hastalıklarının gelişiminde genetik hassasiyet vardır. Cüce lop tavşanlar daha hassastır. Diş aşınmasından ayrı olarak kalsiyum ve vitamin D diş hastalıklarının gelişiminde rol oynarlar. Vitamin A ve magnezyum gibi diğer besinler diş ve kemik büyümesi için gereklidir. Tahıl içeren gıdalarla beslenme vitamin ve mineral yetersizliklerine neden olur. Protein yetersizliği osteoporosis'in diğer olası sebebidir. Diş ekzersizi azlığı ve yetersiz çiğneme ile kullanmama atrofisi pet tavşanlarda osteoporosis ve periodontal zayıflığın sebebi olarak ileri sürülmüştür. Kullanmama osteoporosis'i stres veya gerilmeye maruz kalmayan kemikte oluşur. Kemik çözünmesi dolaşımdaki PTH düzeyinin azalmasına ve hiperkalsemiye neden olur. Osteopenia diastema üstündeki baş bölgesi alanlarında ortaya çıkar.

Tavşanlarda diş problemleri ile birlikte olan klinik bozukluklar
Kemik ve diş ağrısının düzeyini tavşanlarda değerlendirmek zordur. Bunun değerlendirmesinde diğer bazı belirtiler dikkate alınmalıdır.

- İştah azalması
- Halsizlik
- Düzensiz tüyler
- Yenmemiş sekatrof

Dişlerin duyuşal sinir ağı diş köklerine yakın seyreden trigeminal sinirin maksillar kolları ve inferior alveollerden sağlanır. Genişleyen kökler bu sinirleri etkiler ve çiğneme ile diş yüzeyleri arasında oluşan baskı ağrı oluşturur. Analjezikler, iştahı ve özellikle erken safhada diş hastalıklarından etkilenen tavşanların davranışlarını düzeltmede etkilidirler. Geç dönemde dişde oluşan dejeneratif değişimler, pulpa boşluğu ve sinir iletimini etkiler. Bu değişimlerin hassasiyet kaybı ile olma ihtimali vardır.

Taranma Azlığı

Tavşanlar kendileri ve arkadaşlarını temizlemek için çok zaman harcarlar. Tüylerdeki parazitleri ve kirleri temizlemek için insizor dişlerini bir pense gibi kullanırlar. Tüylerini yalarlar ve molar dişler üzerindeki keskin kenarlar yalamayı ve temizlenmeyi önleyebilir. Diş problemi olan tavşanlar kirlili ve keçeleşmiş tüyleri içeren kötü taranmış bir kürke sahiptir. Deri hastalıkları sıklıkla diş hastalıkları ile ilişkili görünür.

Sindirim Bozuklukları

Diş problemleri olan tavşanların ot ve fibröz bitkileri çiğnemesi ağrıdır. Sindirilemeyen lifli gıdalar sindirim hareketi için gereklidir. Diş problemleri ile birlikte olan ağrı ve stres, gastrointestinal hareket azlığı riskini artırır. Bağırsak tıkanıklığı diş hastalıkları ile ilişkili olabilir. Kötü diş yapılı tavşanlar uygun bir şekilde tüylerini temizleyemezler ve özellikle bol tüylü tavşanların tüylerinde keçeleşme olur. Keçeleşmiş tüy parçaları, ince bağırsak tıkanmasının yaygın bir sebebidir.

Yenmemiş Sekotroflar

Diş problemlerine ortam hazırlayan diyetler sekatrofi ile birlikte olan problemlere katkıda bulunur. Yüksek lif diyeti yiyen sağlıklı tavşanlar anüsten çıkan sekatrofu yer. Yataklıkta sadece sert dışkılar bulunur. Düşük lifli diyet yiyen tavşanlarda sekatrof yeme iştahı azalır. Yenmemiş sekotroflar yumuşak ve yapışkandır ve anüs civarındaki tüylere yapışmaya meyillidir. Yanak dişlerindeki sivri çıkıntılar, perineumun temizlenmesini, sekatrofun yenmesini ve tavşanın yalanma kabiliyetini etkiler. Yenmemiş sekotroflar kürke yapışır ve uçucu yağ asitleri nedeni ile kötü kokarlar. Sahibi kuyruk altındaki dışkı kümesini yanlışlıkla ishal olarak yorumlar. Bazen yenmemiş sekotroflar perineal deri altında yangı ve yara yapabilir. İdrar yapma ağrılı olabilir ve idrar yapma zorluğu gelişebilir. İdrar haşlaması durumu kötüleştirir ve bu sirkülasyon devam eder. Sinek yumurtası bırakılması bu durumun olası sonuçlarındandır.

Çıkıntılı-Çentikli Dişler

Enamel üretiminde gelişimsel bozukluklar enamel hipoplazisi ve dişin yüzeyi üzerinde görünebilir defektlerin ortaya çıkması ile sonuçlanır. Bu durum onların enamel matriks üretiminde ameloblastların bozukluklarının sonucudur. Enamel hipoplazisi diş çentikli görünüm veren enine kenarların gelişimi ile sonuçlanır.

Tavşanlarda dişin sürekli büyüme ve aşınması, dentin ve enamel'in oluşumu için sürekli kalsiyuma gereksinim vardır. Kalsiyum yetersizliği enamel kalitesinin bozulmasına neden olabilir.

Sağlıklı tavşanlarda üst insizorlar, dudağa bakan kısmında uzunlamasına giden belirgin vertikal oluğa sahiptir. İnsizorlar üzerindeki enamel düz ve parlaktır. Üstteki insizorlar üzerindeki enine kabartılar diş hastalığının ilk belirtileri arasındadır. Başlangıçta dişin normal şekli korunur ve diş büyümeye devam eder. Ancak enamel çıkıntılı olur. Üst insizorların üzerindeki enamelde verti-

kal oluk az belirgindir ve diş hastalıklarının ilerlemesi ile ortadan kaybolur. Erken safhalarda enine çıkıntılar büyür ve eğer diyet değişmez ve ekstra kalsiyum verilmez ise normal kalın parlak enamel ile yer değiştirir. Diş büyümesi durana ya da kalıcı değişimler dişin ucunda germinal tabakada oluşana kadar bu safha farkedilmeden devam eder. Diş büyümesi durur, çıkıntılar kalıcıdır ve kenarlar yanak dişlerinin enamelinde görülür.

Epiphora ve Dacrocystitis

Üst insizorların genişlemiş kökleri üstteki primer insizorların ucuna yakın seyreden nasolakrimal kanalı etkiler. Kanalin tıkanması gözyaşı akıntısına neden olur. Gözyaşı akıntısı sıklıkla diş hastalıklarının ilk belirtisidir. Sekunder bakteriyel infeksiyonlar nasolakrimal kanala yayılabilir ve dacrocystitis'e neden olabilir.

Apşeler

Alt premolarların uzamış kökleri mandibulanın ventral köşesi boyunca sert yumrular olarak hissedilebilir. Periapikal apşeler bu alanda özellikle de alt insizorun kökü yakınında yerleşmiş olan ilk alt premoların kökünde gelişebilir. Ramus mandibulanın alt tarafında mandibulanın lateral kenarı üzerinde son molarların bulunduğu bölge apse oluşma yeridir.

Üst ilk premolarların genişlemiş kökleri burun boşluğuna açılabilir ve apseye sebep olabilir. Genellikle nasolakrimal kanal bu noktada etkilenir. İkinci üst premolarların genişlemiş kökleri genellikle maksillanın zygomatik çıkıntısının tabanında periosteum'u delmeden önce kemik boyunca kıvrılır. Dorsoventral radyografi bu kökün pozisyonunu açıkça gösterir. Bu diş kökleri ile birlikte olan periapikal apşeler gözün medial açısının hemen altındadır. Üst premolarların uzamış kökleri retrobulbar alandaki zygomatik bez içinde alveolar bullayı deler ve retrobulbar apse meydana getirebilir.

İnsizor Maloklüzyon

Tavşanlarda insizor maloklüzyon doğmasaldır ya da sonradan oluşabilir. Tipik olarak üst insizorlar dışarı doğru, alt insizorlar ileri doğru büyür. İnsizor maloklüzyonu açıkça belirgindir ve birkaç klinik belirtiyi vardır. Çoğu tavşan, uzamış insizorlarla gıda almayı öğrenir. Bazen dişler çok fazla uzar ve kıllar, uzamış mandibular insizorlara sarılabilir. Maksillar insizorların bükülmüş crown'ları dudak ya da diş etine uzar ve yumuşak dokulara zarar verir.


Kongenital insizor maloklüzyon, genellikle mandibular prognathism ya da maksilla ile ilişkili uzun mandibula orantısızlığına bağlıdır. Üst ve alt insizorların doğru karşı karşıya gelmeme bozukluğu üç hafta kadar genç yaşta ortaya çıkabilir. Kongenital insizor maloklüzyon kalıtsal otosomal resesiv özellik olarak gösterilmiştir. Altındaki defekt uzun mandibuladan ziyade kısa maksilla yapısıdır. Özellikle Hollanda cüce tavşanı gibi 1.5 kg'ın altındaki pet tavşanlarda maloklüzyona meyil vardır. Bununla birlikte diğer tavşan tipleri de etkilenebilir.

İnsizorların maloklüzyonu çene ya da dişlerin travmatik yaralanmasının sonucu olabilir. Diş kesimi maloklüzyon ve diş hastalığına neden olabilir. Sağlıklı dişler kesim gerektirmez. Ancak sahipleri genellikle diş kesiminin sağlığın bir gereği olduğuna inanır (Resim 91).

Yapısal anormallikler ve travmatik yaralanmalar oluşmakla birlikte çoğu evcil tavşan ergin iken insizor maloklüzyonu oluşur. Ma-

Resim 91.

İnsizor Dişlerin İleri Derceli Maloklüzyonu Görülüyor. Bu Dişlerin Kesilmesi ya da Törpülenmesi Geçici Çözümler Getirir. Bunların Operasyon ile Çıkarılması Gerekir



loklyon gelişimi sinsidir ve trauma ile birlikte değildir. Dişin yapısında ve şeklindeki değişimlerle birlikte. İnsizor maloklüzyon diş hastalığı sendromunun bir parçası olarak gelişir ve sahibinin gördüğü ilk bulgudur. Bazı tavşanlarda hem insizor hem de molarlarda maloklüzyon gelişir. Bu durum 1 yaşında ya da daha yaşlı erginlerde görülür (Harcourt-Brown, 2007).

Yanak Dişlerinin Maloklüzyonu

Molarların yapı, şekil ve pozisyonundaki değişimler yanak dişlerinin maloklüzyonuna önder olur. Molar maloklüzyonun gelişimi kök uzaması, kemik kalitesi ve dişin bozulması ile karakterize olan diş hastalıkları sendromunun bir kısmıdır. Dişin şekli değişir. İlk olarak dişlerde ilerleyici biçimsizlik gelişmeden önce eğilmeye bükülmeye meyillidir. Üst yanak dişi üzerindeki crown'lar laterale yayılır ve mandibular molar dişlerin uçları dile doğru yayılır. Alveolar kemik kaybı periodontal alanın genişlemesine ve dişin gevşemesine neden olur. Ot ve tohum gibi yabancı materyaller dişler arasına girebilir ve dişlerin normal anatomik dizilimini değiştirir. Periodontal hastalıklar, kemik tümörleri ve periapikal apseler dişleri bozar, gevşetir ve yanak dişlerinde maloklüzyon meydana gelir. Dile doğru yönelen molarlar üzerinde gelişen keskin çıkıntılar vardır, dilde yaralanma ve ağrı oluştururlar. Yanak dişleri kesilmiş ve törpülenmiş hayvanlarda daha önceki yırtılma alanında skar doku oluşur. Bu keskin kenarlar yeniden büyüdüğünde bu kısımlarda hassasiyet olmaz.

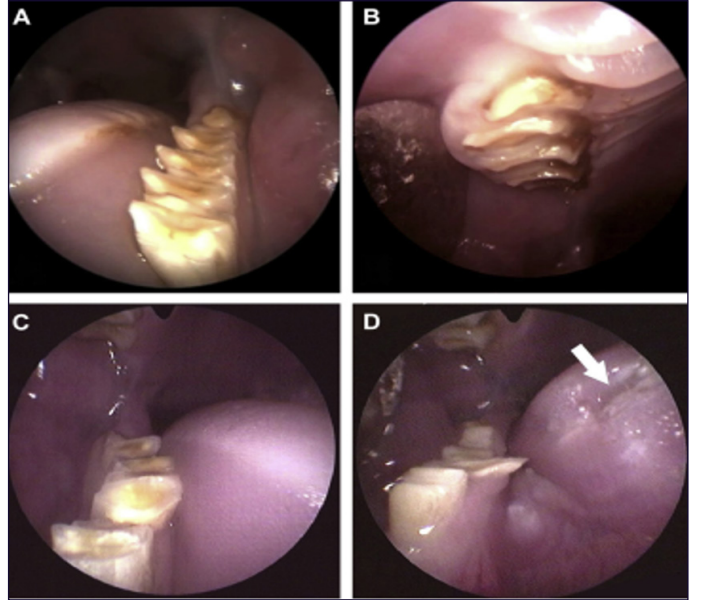
Ağrı ve İştahsızlık

Tavşanlarda diş hastalıklarında iştah azalması karakteristik bir bulgudur. Alt yanak dişleri üzerinde gelişebilen keskin çıkıntılar dili yaralar ve tavşanlarda akut ağrı oluşturur (Resim 92). Etkilenen hayvanlar bazen tamamen iştahsızdır ve sıklıkla bol salya üretir. Salya üretimi tek taraflı olabilir ve dil zedelenmesinin tarafında yer alır. Bu keskin kısımları özellikle de arka molarlarda olanları görebilmek için genel anestezi gerekir. Dilin yaraları onun fonksiyonunu ciddi şekilde etkiler, yemek kadar taranma ve yalanmayı da etkiler.

Sahibinin dikkat ettiği molar maloklüzyonun ilk belirtilerinden biri içme kabından su içme isteksizliğidir. Tavşan pipetli bir şişeden iç-

Resim 92.

Yanak Dişlerinde Oluşan Maloklüzyon Nedeni ile Maksillar Dişlerde Yanaklara Doğru, Mandibular Dişlerde Dile Doğru Sivri Kısımlar Oluşur ve Bu Dokuları Yaralar. Ağrı ve İştahsızlığa Neden Olur (Harcourt-Brown, 2009).



mek yerine bir kaptan içmeyi tercih eder. Yutma zorluğu ve ağrı nedeniyle oluşan bol salya üretiminden bazen dehidrasyon ve elektrolit dengesizliği oluşabilir. Eğer keskin kenarlar dişten uzaklaştırılmaz ise karaciğer yağlanması ve ölüme neden olabilen sekonder gastrointestinal durgunluk gelişir (Harcourt-Brown vd., 2016).

Dişlerin Muayenesi

Yüz ve ağız boşluğunun muayenesinden önce, tüyler ve özellikle perineum, yenmemiş sekotrof ve keçeleşmiş tüy mevcudiyeti için muayene edilmelidir. Omuz çıkıntıları arasındaki ve kuyruğun tabanının üstündeki alanda cheyletiellosis varlığı, kepek ve ölü kıllar, yeterli taranma yapılmayan tavşanlarda görülür.

Diş muayenesi tavşan için ağırlı ve göz korkutucu olabilir. İyi bir kısıtlama önemlidir. Bazı tavşanlar bir havlu ile sarılma ile kısıtlanabilir. Bazıları için az kısıtlama ve gözlerini kapama yeterli olur. İlk olarak diş muayene tamamlanır. Kök uzaması ile etkilenen alanlar elle muayene edilmelidir. Gözler exophtalmus, gözyaşı, keratit, konjunktivitis ya da dacryocystitis belirtileri için muayene edilmelidir. Başa yukarıdan bakılarak gözden kaçan asimetri hissedilebilir ve göz yuvarlakları nazıkçe palpe edilebilir. Medial açıya basınç yapılması bazen dacryocystitis bulunan tavşanlarda konjunktival kese içine nasolakrimal kanaldan irin sızmasına neden olabilir. Alt yanak dişlerinin kök uzaması, ağırlı olan ve elle muayene edilebilen mandibulaların ventral köşesi boyunca şişliğe neden olur. Salya akması belirtileri çene, gerdan, ön bacaklar üzerinde ve özellikle tüylerin keçeleştiği ve ıslandığı karpusun iç yüzünde görülür. Fizyolojik sınırlar içinde mandibulanın nazıkçe hareketi hayvanın çiğneme kabiliyetini değerlendirmeye olanak sağlar.

Dişin muayenesi, dudakların çekilmesi ile görülebilen insizorlar ile başlar. İnsizorların şekil ve kapanması, her üst insizorun merkezinde giden vertikal oluk mevcudiyeti ve enamel'in görünümüne dikkat edilir. Eğer hayvan yemek için ağzının bir tarafını kullanıyor ise insizorların oklüzal düzlemi değişmiştir. Bu yaklaşan problemlerin kolay bir göstergesidir.

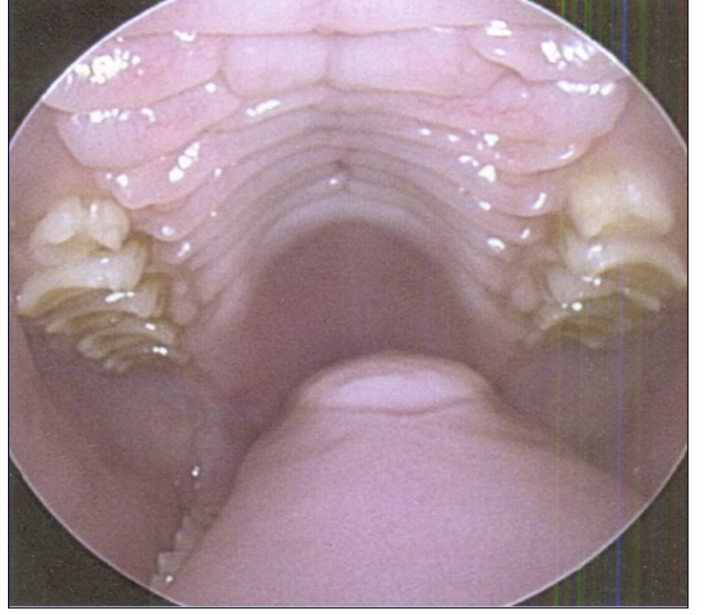
Yanak dişleri otoskop ile muayene edilir. Otoskop diastemadan ağzın bir tarafına yerleştirilir. Bu, yanak kenarlarının iyi görünmesine ve manevra yaparak dilin ve yanağın bölümlerinin görünmesini sağlar. Eğer baş mandibula civarında baş parmak ile tutulur ise alt çene bir yandan bir yana hareket eder ve diş kalitesi ve diziliminin açık görünümünü sağlar. Çoğu tavşan molar ve premolar dişler için otoskop ile muayeneyi tolere ederler. Bununla birlikte keskin diş kenarları olanlar bu muayeneye direnç göstereceklerdir. Fazla miktarda salya, kan ya da irinin ağızda mevcudiyeti diş problemlerini gösterir. Lezyonları daha iyi görebilmek için anestezi altında muayene daha yararlı olur.

Diş hastalıkları yaygındır ve çoğu pet tavşanda diş anormalliği gözlenebilir. Klinik hastalık olarak maloklüzyon gelişimi, kök uzaması ya da apse oluşumu ile ortaya çıkmakla birlikte anormal diş bulunan bütün tavşanlarda bu problemler oluşmaz. Bazı dişler, mat renklenme ya da çürükler gibi büyümenin kesilmesi belirtisi gösterir. Tavşanın yemesi iyi ise sağlık problemi yoktur ve tedavi gerekli değildir. Diyet tavsiyesi ve sahibinin olası komplikasyonların farkında olması sağlanır. Uzamış crown'ların yumuşak dokulara zarar verdiği ile ilgili şüphe var ise tavşan ağzının muayenesi için anesteziye alınır. Diş hastalıkları sendromu tüm dişleri etkileyebilir. Yanak dişlerinde büyük değişimlerin olması ve sağlıklı insizorların bulunması mümkündür.

Tavşan anesteziye alındığında ağzın içini görmek için iyi aydınlatma sağlanmalıdır. Ağızı açmak için muhtelif ekartörler mevcuttur. Eğer hafif anestezi yapılmış ise ekartörler çiğneme hareketi için tavşanı uyarır. Bu hareket masseter kasına zarar verebilir ve postoperatif ağrı oluşturabilir. İnsizorlar yok, kırılmış ya da anormal ise ekartör yerleştirmek zor ya da imkansız olur. Premolar ve molarları görebilmek için insizorları kısaltmak gerekebilir. Diastema'ya ağız açık tutmak için bir parmak koyarak ya da dili dışarı çekerek ekartör kullanmadan ağız muayene edilebilir. Ağız içine doğrudan aydınlatma gerekir. Eğer crown'lar diş törpüleri kullanılarak kısaltılmış ise ağız açmak için açıcılar kullanmak gerekir.

Resim 93.

Endoskopi Genel Anesteziideki Tavşanın Ağız İçini Görmek İçin Kullanılır (Varga, 2014).



Diş crown'ları ve ağzın yumuşak dokularının tüm bölümlerini muayene edebilmek için bir endoskop kullanılır. Diş problemleri diş eti oyuklarını değerlendirmek için kullanılır (Resim 93).

Radyografi

Radyografi, diş hastalıklarının değerlendirilmesinde değerli bir araçtır ve diş tedavisine girişmeden önce zorunludur. Radyografi, rezerv crown durumu ve pozisyonu hakkında yararlı bilgiler verir. Normal radyografiyi bilmek gerekir fakat tavşanlarda radyolojik değerlendirmede en büyük problemlerden biri normalin ne olduğuna karar vermektir. Dişlerinde büyük anormallikler olmayan yaşlı tavşanlardan radyografi elde etmek en iyi seçenektir. Bu tavşanları bulmak zordur. Bunlar dışarıda yaşayan ve vahşi tavşanlar gibi beslenenlerdir. Pet tavşanların baş şekillerinde ırk ve kişiselliğe bağlı farklılıklar vardır.

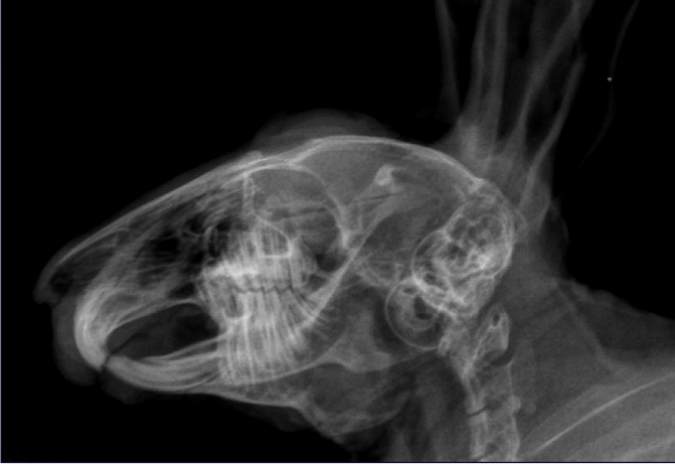Radyografinin Pozisyonu

Tavşanlardan doğru baş pozisyonu elde etmek için sedasyon ya da anestezi gerekir. Radyografi alındığında doğru hasta pozisyonu önemlidir. Beş görünüm tavsiye edilir: Lateral, sağ ve sol oblik, dorsoventral ve rostrocaudal. Başın dorsoventral görünümü köklerin doğru değerlendirmesini yapmak için mükemmel simetrik olmalıdır. Vücut düz olmalı ve baş gerilmelidir. Dorsoventral görüntü için sternal yatış mandibulanın bir kenara hareketine neden olur ve maksilla ile mükemmel bir dizilim olmaz. Üst dudaktaki yarık ve üst insizorlar arasındaki bölünme başı doğru düzlemde pozisyonlama için iyi işaret oluşturur. Röntgen alınır iken başı tespit etmek ve boynu germek için üst insizorlar civarından çeneyi bağlamak gerekir. Dorsoventral görüntü, eğer yanak dişleri ilgi alanında ise lateral görüntüye göre daha fazla bilgi vericidir.

Gerçek lateral radyografi dikkatli pozisyonlama gerektirir ve elde etmek zordur. Lateral görünümdeki mükemmel pozisyonlama dorsoventral görünüm kadar kritik değildir. Mandibula kenarları, zygomatik çıkıntılar ve insizorlar arasındaki bölüm başı doğru

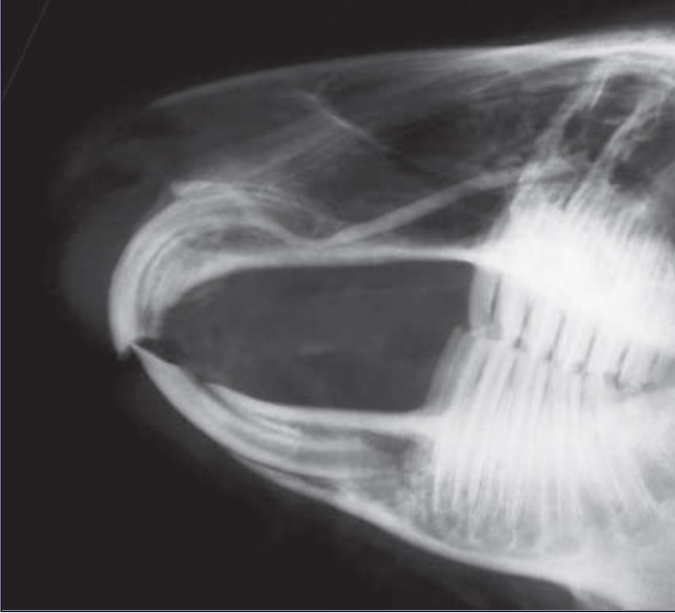Resim 94.

Tavşan Başının Lateral Radyografik Görünümü. İnsizor, Premolar ve Molar Dişlerin Normal Oklüzyonu Mevcut



Resim 95.

Lakrimal Kanal Alveolar Bullanın Üstünde Seyreder ve Birinci Maksillar Kesici Dişin Apeksi Boyunca Devam Eder, Burada Kıvrım Yaparak Buruna Ulaşır. İohexol Kontrast Madde Uygulaması ile Kanalın Yapısı İzlenebilir (Harcourt-Brown, 2009).



bir konuma getirmek için kullanılır. Köpükten yapılmış kamalar gerekebilir. Gerçek lateral görüntü üstüste binmiş timpanik bulla görüntüsüne sahiptir (Resim 94). Oblik görüntüler yararlıdır: Onlar önemli dokuların ayrılmasına izin verir, böylece her kenar ayrı değerlendirilir. Başın oblik radyografisinde başın uzun eksenine göre yaklaşık 20°-30°'lik rotasyon yapılarak çekim yapılır. Tavşan yan yatırılır ve başın üst taraftaki kısmı sırtta doğru çevirilir. Bunun için üstteki kulak dorsale doğru, alttaki ventrale doğru çekilir. Radyografi çekildiği zaman mandibulalar üstüste gelmez. Çekilecek kısım kasete yakın olmalıdır. Hayvan sağ tarafına yatırılmış ise sağ ventral mandibula üstüste gelmeden görünür. Sağ taraf oklüzal düzlem solda ventralda olacaktır ve sol maksillar kemerin reserve crown uç kısımları orbita ve burun boşluğu üzerinde üst üste

geleceklerdir. Bir filmde başın tüm alanlarını görmek mümkün değildir. Diş filmi ile ağız içinden alınan filmler yararlı bilgiler verir.

Kontrastlı Çekim

Kontrast radyografileri nasolakrimal kanal infeksiyonlarının değerlendirilmesinde değerlidir. Lakrimal kanalın içine kanül yerleştirilir ve röntgen çekilmeden önce kontrast madde ile doldurulur. Kanalın sınırları ve diş kökleri ile ilgisi görülebilir. Kontrast maddeler apse boşluklarını doldurmak için de kullanılabilir (Resim 95).

Suda çözünen iyot preparatları bu amaçla kullanılır ve tercih kişilere göre değişir. Sodyum /meglumine iohalamate kolay enjekte etme avantajına sahiptir. Daha yoğun solüsyonları kanala uygulamak zordur. Bununla birlikte konsentre solüsyon daha temiz bir görüntü verir ve kanalda daha uzun süre kalır.

Bilgisayarlı Tomografi (BT)

BT, tavşan diş hastalıklarının tanı ve tedavisinde diş röntgenlerine yardımcı yararlı ve pratik bir araçtır. BT önerilmekle birlikte dijital radyografi yüksek çözünürlükte görüntüler sağlar. BT komşu dokuların üst üste binmesi olmaksızın başın iç anatomisinin görünümüne izin verir. Tanı, prognoz ve tedavi açısından yararlı bilgiler sağlar.

Baş Radyografilerinin Yorumlanması

Crown anormallikleri ağız boşluğunun gözle muayenesi ile görülebilir ve radyografik bulgular dikkatli gözlemin yanında düşünülebilir. Radyografi üç boyutlu bilgi vermez ve dil gibi yumuşak doku yapılarının pozisyonu ya da crown'ların ucunu göstermez. Yanak dişlerinin maloklüzyonu radyografik olarak belirlenemez. Diş hastalıklarının gelişimi süresince sıklıkla eğilmesi nedeni ile yanak dişlerinin crown uzunluğunu değerlendirmek zordur.

Lateral görünüm alt yanak dişlerinin reserve crown'larının iyi görünümünü sağlar. Alveolar yuva, dişin yanında paralel horizontal çizgi serisi olarak görülen lamina dura olarak adlandırılan bir radyodens hattan ibarettir. Dişlerin enameli ve her yanak dişinin merkezinde uzunlamasına enamel katlanması, iç tarafında vertikal hatlar olarak görülür. Bu paralel hat etkisi diş hastalıkları sırasında kaybolur. Radyolüsent bir alan dişlerin ucunu çevrelemelidir. Bu ameloblast'lar ve odontoblastlar'dan köken alan germinal tabakadır. Parietal kemiğin alacalı görünümü normal bir bulgudur.

Yanak dişlerinin çiğneme yüzeyleri simetrik zigzag yapı göstermelidir. Açık ağız lateral görüntü kapalı ağızdaki görüntüye göre daha belirgin bir görünüm sergiler. Dinlenme sırasında alt yanak dişlerinin orta zigzag uçları üst yanak dişlerinin yanak kenarlarına uyumludur. Ağız hafifçe açılmadıkça lateral radyografilerde çiğneme yüzeyleri hafif üstüste biner. Dorsoventral görüntü az bilgi vericidir. Maksillar insizor köklerinin pozisyonu ve lamina dura'nın eğer pozisyon iyi ise üst birinci premoları çevrelediği görülebilir. Normal tavşanlarda üst yanak dişlerinin kökleri maksillada simetrik eğim oluşturur. Mandibula, maksilla üzerinde birbiri üstüne gelir bir pozisyon oluşturur ve dış hattındaki herhangi bir anormallik için muayene edilebilir. Mandibula eğer gerekir ise kontralateral maksillar kemer üzerindeki ayrıntıları ortaya çıkarmak için laterale hareket edebilir. Baş ve timpanik bulla bu görünümde görülebilir.

Rostrokaudal görünüm, yanak dişlerinin çiğneme düzlemi kadar temporomandibular eklemler hakkında ilave bilgi verir. Oblik gö-

rüntü, reserve crown ve bir taraftaki mandibular yanak dişlerinin tepe noktası ve diğer tarafın üzerindeki maksillar dişlerin benzer dokularının görülmesine olanak sağlar.

Diş hastalıklarının radyografik gelişimi

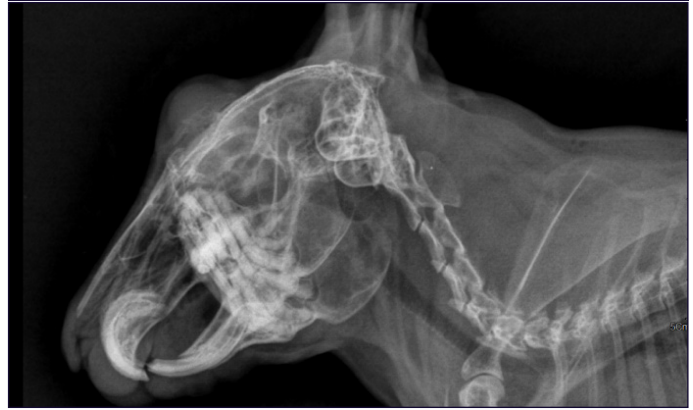Diş hastalıklarının ilerlemesi ile dişin radyografik anatomisi ve destekleyen kemik değişime uğrar.

- Dişlerin yapısı değişir
- Enamel yapısı etkilenir ve yanak dişlerinin merkezinde karakteristik enamel'in vertikal çizgisi kaybolur.
- Başlangıçta dişler bükülür ve reserve crown'lar uzar. Hastalığın ilerlemesi ile dişler artarak burkulur ve biçimsiz olur.
- Radyografik olarak köklerin normal yapısı ve çevreleyen kemik kaybolur
- Mandibulanın ventral köşesi üzerinde ve insisiv kemik boyunca kortikal kemik hatları inceler.
- Eğilmiş ve uzamış köklerin korteksi delindiği görülür.
- İnsizor maloklüzyon. insizorların şeklinin değişimi ile gelişir. Üst insizorlar daha fazla eğilir ve alt insizorların ucu ileri gitmeye meyil eder.
- Yanak dişlerinin çiğneme yüzeyleri onların karakteristik zigzag özelliklerini kaybeder ve eşit olmayan duruma gelir.
- Alveolar kemik kaybının değerlendirildiği alan dorsoventral görüntü üzerinde ilk üst premolarları çevreleyen lamina dura dairesidir.
- İkinci üst premoların uzamış kökleri bu görüntüde görülebilir ve maksillanın zygomatik çıkıntısı boyunca ya da içinde burkulmuş bir tarzda büyüyebilir. Sonuç olarak köklerin görünümü büyük oranda anormal olur.
- Radyopak alveolar kemik ve enamel kaybı dişe bulanık görünüm verir.
- Dişin şekli biçimsiz olur.
- Kronik alveolitis, distrofik kireçlenme ya da ankiloz meydana gelir. Bu noktada diş daha fazla uzunlamasına büyümez.
- Dejeneratif değişimler tüm dişlerde olmaz. Büyük oranda anormal olan dişlerin yanında bir ya da iki sağlıklı dişin bulunması mümkündür.
- Baş kemikleri radyolüsent olabilir. Kortikal ve trabekular kemikler arasında az kontrast vardır ve kemik uçları özellikle mandibular ramusda belirgin olmayabilir. Diş uç kısımları civarında erimiş kemiklerin radyolüsent alanları olabilir (Resim 96).
- Apse diş hastalığının herhangi bir safhasında gelişebilir ve apse boşluğunun ucu civarında yeni kemik oluşumu ile radyolüsent alanlar ortaya çıkabilir. Periostu delen diş kökleri büyümeye devam eder ve apse boşluğu civarında eğilebilir.

Uç safhadaki diş hastalıkları radyografik olarak bu üç sendromdan biri ile karakterizedir. Crown'lar yemi ezmek için büyüyen kalıntılar olarak kalır. Bu tavşan için en iyi seçenektir. Ya da crown'lar tamamı ile parçalanabilir ve kalan kökler kemik içinde geri emilir. Bu sendrom maksillar olanlarına göre mandibular yanak dişlerinde daha belirgindir. Diş eti iyileşir, tavşan yumuşak ve parçalanmış gıdaları yemeye devam edebilir. Tek diş büyümeye devam eder ve dil, diş eti ve yanak mukozası içine büyüyen keskin kenarlar oluşur. Ya da kalsifiye olan alveoller ve dejeneratif şekli bozulmuş dişler kökler civarında radyopak üreme ile birlikte soketler içine kaynar (Resim 97). Yeterli kalsiyum ve vitamin D bu-

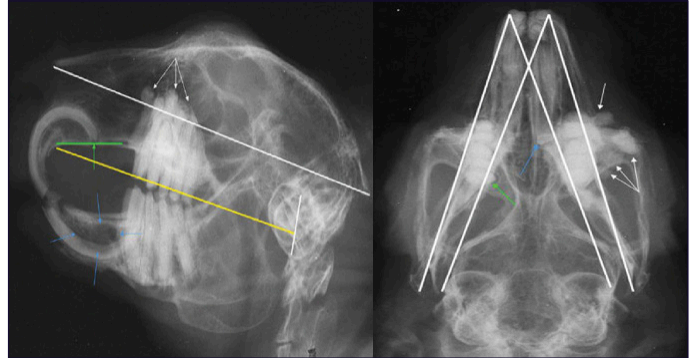
Resim 96.

Yanak Dişlerinin Kökleri Uzamış ve Dişlerin Mandibular ve Maksillar Uç Kısımlarında Kemik Erimesine Bağlı Radyolüsent Alanlar Mevcut



Resim 97.

Lateral Görüntüde Maksillar Yanak Dişlerinde ve İnsizorlarda Genişleme ile Birlikte Retrograd Yer Değiştirme Görülüyor. Aynı Tavşanın Dorsoventral Görüntüsünde Sağ Maksillar Yanak Dişlerinde Genişleme ve Retrograd Yer Değiştirme Görülüyor. Yanak Dişlerinde Yapısal Değişimler Mevcut (Varga, 2014)



lunan gıdalar ile beslenen tavşanlarda fonksiyonel küt diş yapıları mevcuttur ve apse gelişme ihtimali azdır.

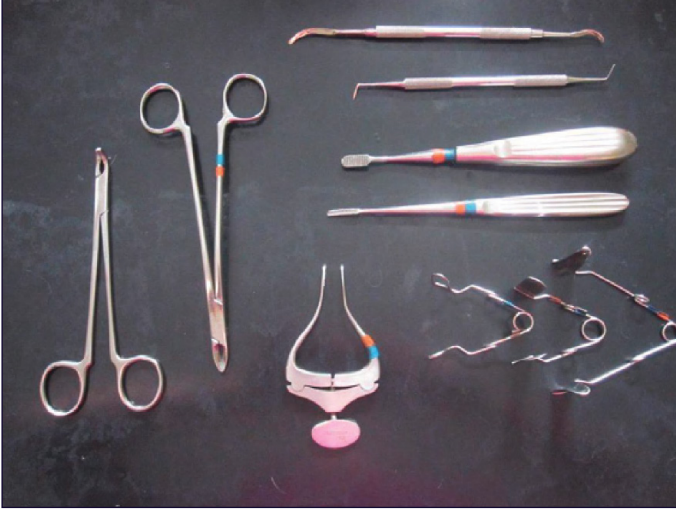Diş Hastalıklarının Tedavisi

Diş hastalıkları ağırlı bir tabloya neden olur ve ağrının rahatlatılması diş hastalıklarının hayati bir kısmıdır. Maloklüzyon, kötü dizilimli dişlerin uzaklaştırılması, yeniden biçimlendirme ve kısaltma ile tedavi edilebilir. Genel olarak yeni anatomik düzlem elde etmek mümkün değildir.

Uzamış crown'lar, diş dirilleri ile güçlendirilmiş kesme diskleri ya da diş burları ile kısaltılmalıdır. Eskiden tırnak makasları kullanılmıştır. Onların kullanımından sakınılmalıdır. Risk olmaksızın yumuşak ve zayıf diş ve kıymıklar kesilebilir. Eğer enamel güçlü ise pulpa boşluğunu ortaya çıkarmak ve keskin kenarlar bırakma ile kötü diş yapısı oluşturmak mümkündür. İleri olgularda vertikal çatlaklar, olası apse oluşumu ve büyüme ile birlikte kronik problemler oluşturan kök ucuna uzanma ile vertikal çatlaklar meydana gelir. Kesicinin kullanımı başarılı olsa bile kök ucuna aktarılan yırtılma güçlerinin derecesi germinal hücrelere zarar vermek için yeterlidir. Dişin bir kısmının yapısı bozulduğunda kötü şekillenmiş enamel ve kenarlar meydana gelir. Eğer crown'lar

Resim 98.

Ticari Tavşan ve Kemirgen Diş Seti-Yanak Açıcıları, Ağız Ekartörleri, Raspalar, Uzun Kollu Pens, Molar ve İnsizor Ekartörler, Molar Diş Çekme Pensi



aşırı kısalmamış ise dişin parçalanma ihtimali azdır ve kesicinin güçlü kenarı kullanılır. El kesicileri ile dişi yeniden şekillendirmek mümkün değildir. Güçlü aletler ile dişin kesilme ve törpülenmesi, dişin büyüklüğü ve son şeklinin kontrolünü sağlar. Bu uygulama, pulpa boşluğunun termal yaralanması ve yumuşak doku zedelenmesi riski oluşturur. Kesme yerine törpüleme daha uygun ve başarılıdır. Her iki uygulama bilinçli hayvanlarda rahatsızlık yaratır. Herzaman kısıtlama ya da sedasyon gereklidir. Yanak dişlerinin kesimi için genel anestezi gereklidir. Hangi uygulama kullanılır ise kullanılsın anormal yönde büyüyen anormal bir dişin yapı ve şeklini normal pozisyona getirmek mümkün değildir. Diş kesiminin amaçları yumuşak dokulara zarar veren keskin kenarları uzaklaştırmak ve fonksiyonel diş oluşturmaktır. Esas amaç ise ağızda simetriyi oluşturmak kadar uzunluk ve normal anatomik düzleme yaklaşmaktır (Resim 98).

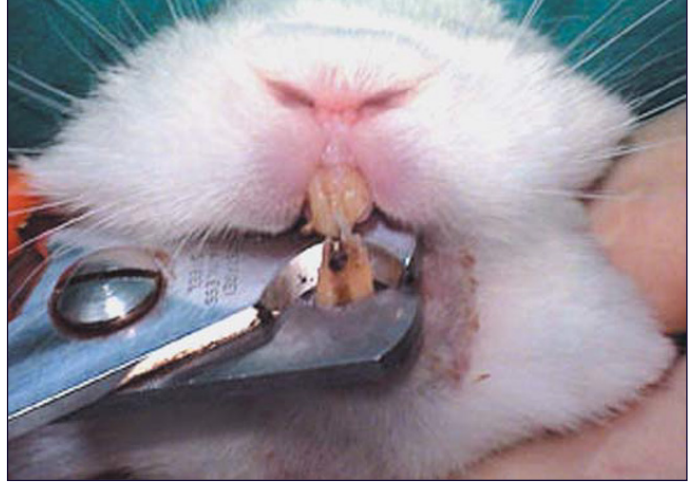İnsizor Dişlerin Uzaması ve Maloklüzyon

İnsizor dişlerin kesim sıklığı büyüme oranı, dişin yapısı ve maloklüzyonun sebebine bağlıdır. Kongenital maloklüzyon bulunan tavşanlarda insizorlar uzaklaştırılmadıkça her 4-6 haftada bir diş kesimi gerekir. İleri olgularda insizorların büyümesi durur ve kesilmesine gerek yoktur. Crown'lar tümüyle parçalanabilir ve yeniden büyüyemez. Diğer olgularda insizorların hepsi ya da bazıları büyümeye devam eder ve düzenli kesim gerekir, ancak büyüme oranı değişebilir. İnsizorların cerrahi olarak uzaklaştırılması kalıcı bir tedavi olur. Fakat yaşlı tavşanlarda sonradan oluşan maloklüzyonla uygulama yüksek komplikasyon riski taşır.

İnsizor dişlerin kesicilerle kesilmesi geleneksel aşırı uzayan insizorları kısaltma yaklaşımıdır (Resim 99). Yeni yaklaşımlarda diril ve burlar kullanılmaktadır. Kesicilerin akıllı bir şekilde kullanılması diş hastalıklı tavşanların refahını daha fazla iletir. Anestezi yapmadan bazı klinisyenler hayvanları havlu ile tespit ederek burr ile insizor düzeltmesi yaparlar. Tahta dil bastırıcıları veya diğer tip ağız açıcılar törpüleyici testereler ve kesme disklerinden yanak ve dili uzakta tutmak için kullanılır (Resim 100). Su, bu törpü kullanırken soğutma için kullanılır. Törpüleyicinin tek

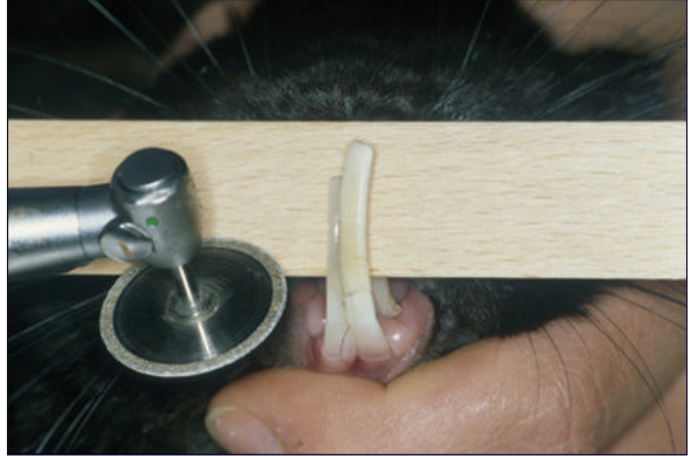
Resim 99.

İnsizor Dişlerdeki Maloklüzyonu Düzeltmek İçin Dişlerin Bir Kerpeten ile Kesilmesi Doğru Değildir. Bu Uygulama ile Diş Köküne Aktarılan Güçler Germinal Hücrelere Zarar Verebilir (Capello, 2016).



Resim 100.

Dişleri Keski ile Kesmek Yerine Testere ile Kesmek ve Törpülemek Daha Az Zarar Vericidir (Capello, 2016).



noktada uzun süre temasından sakınmak gerekir. Oluşan ısı steril pulpitis oluşturur ya da eğer ekipman doğru kullanılmaz ise pulpa nekrozu bile oluşabilir. Yüksek hızlı drillerde bir su spreyi kullanılır. İşlemin öncesinde ve sonrasında su ile ıslatılmış pamuk düşük hızlı törpüleyici ile birlikte kullanılır. Yumuşak dokuları ve uygulayıcı koruyucu önlemler kullanılmalıdır.

İnsizor Dişlerin Operasyon ile Uzaklaştırılması

Tekrar eden insizor maloklüzyon problemlerinin kalıcı çözümü için insizorlar operatif olarak uzaklaştırılır. Bu dişler, gıdaların dilimlenmesine ek olarak tavşanlar kürklerinden dökülen kılları bir pens gibi çekmek için kullanılır. Tavşanlar insizor dişlerin yokluğuna çabuk adapte olurlar ve onlar dudakları ile yiyecekleri almayı öğrenirler. Eğer kılları uzun ve kabarık ise taranma problemleri yaşayabilirler. Elma, havuç ya da brokoli gibi sert gıdalar, insizor dişler ile küçük parçalara ayrılır. Bazı yazarlar sert gıdaları ren-delemeyi önermektedir.

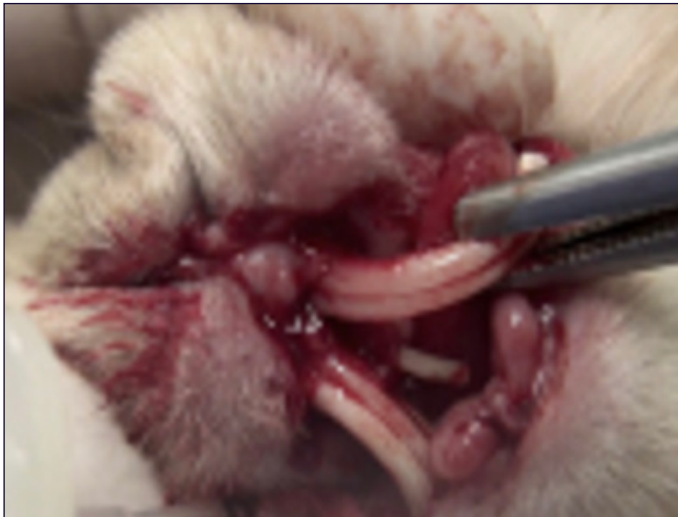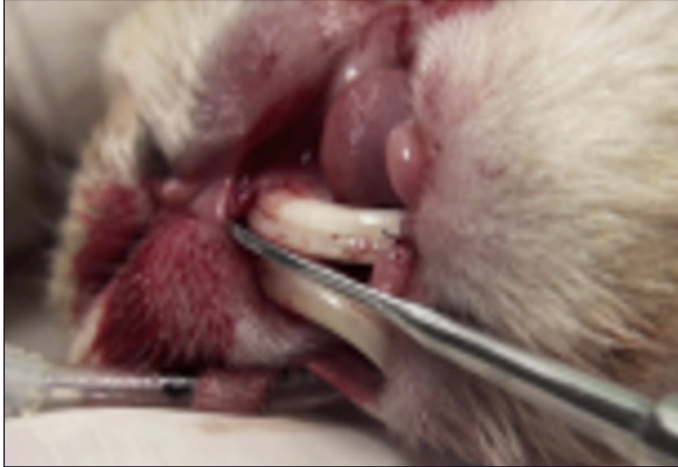İnsizorların cerrahi olarak uzaklaştırılması kongenital maloklüzyonlarda tedavi seçeneğidir. Genç tavşanlarda bu uygulama basittir. Sonradan oluşan daha yaşlı tavşanlardaki maloklüzyon olgularında operasyon ile birlikte komplikasyon ihtimali fazladır. Bu dişler gevrektiler ve kırılmaya meyillidir. Dişlerde büyük deformiteler olabilir, kökler uzun, eğilmiş hatta bükülmüş olabilir. Bazı kökler apex civarında periosteal reaksiyon yoluyla soket içine gömülebilir. Preoperatif radyografi, çevreleyen doku ve dişlerin durumunu değerlendirmek için gereklidir. Apeksinde büyük değişimler olan dişlerin büyüme ihtimali yoktur. Ankiloz mevcudiyeti çekmeyi önleyebilir. İnsizorların pulpa boşluğu radyografik olarak değerlendirilebilir.

Periodontal ya da periapikal infeksiyon, insizor dişler uzaklaştırıldıktan sonra özellikle mandibulada apse ve postoperatif infeksiyonla sonuçlanabilir. Dikkatli ve steril çalışma ve antibiyotik kullanımı infeksiyon riskini azaltır.

Diş hastalıklı tavşanlarda insizor maloklüzyonunun tavşanın diş hastalıkları probleminin yalnızca bir kısmı olduğu sahibine ikaz edilmelidir. Molar maloklüzyon gelişebilir. Yanak dişleri değerlendirilmelidir.

Resim 101.

İnsizor Dişlerin Periodontal Ligamenti Bir Elevatör ile Koparılır. Ligamentteki Kanama Periodontal Dokuların Yıkımlanmasına ve Dişin Gevşemesine Yardım Eder ya da Soket İçine Nazıkçe Girilerek ve Onu 20-30 Saniye Sallayarak Yumuşak Doku Bozulur ve Parçalanır



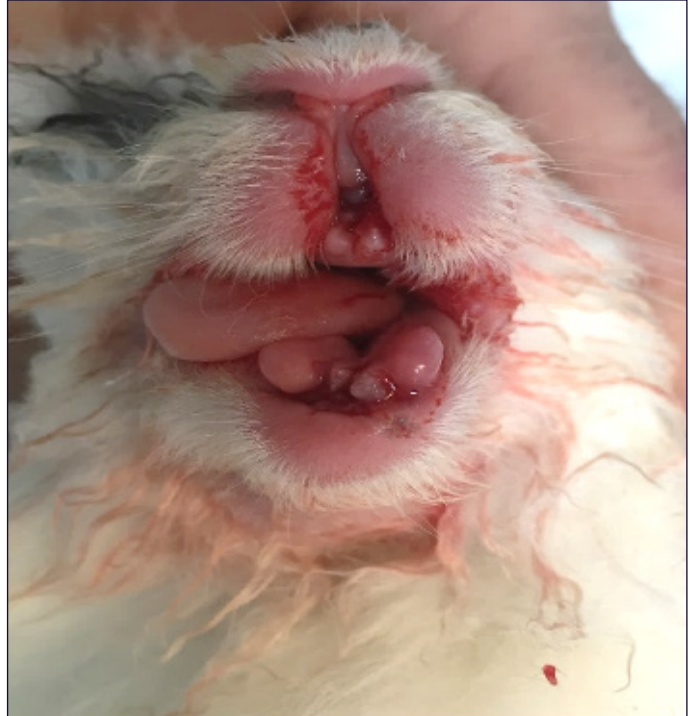
dirilmelidir. Büyüyen maloklüzyon bulunan insizor dişler için üç seçenek vardır. Bunlar sürekli diş kesimi, insizor dişlerin uzaklaştırılması ve ötenazi yapılmasıdır. İnsizorların uzaklaştırılması en iyi seçenektir.

İnsizorların uzaklaştırılması için iyi bir anestezi gereklidir. Operasyon öncesi analjezi tavsiye edilir ve sonrasında analjezi devam ettirilmelidir. Diş sinir bloğu düşünülmelidir. Bu uygulamadan sonra postoperatif gastrointestinal hareket azlığı kolaylıkla gelişebilir. İlave analjezi ve hareket uyarıcıları gerekebilir. Tavşan yemek yiyene kadar besleme desteği gerekir.

İnsizor dişlerin etrafındaki periodontal ligament büyük bir hipodermik iğne ya da bir elevatör ile koparılır. Bu amaç için yapılmış elevatörler vardır. Elevatör nazık bir şekilde periodontal alan içine sokulur ve periodontal ligamentin ipliklerinin yırtılması için basınç devam ettirilir. Ligament içindeki kanama periodontal dokuların yıkımlanmasına ve dişin gevşemesine yardım eder. Her diş çevresindeki ligamentin rotasyona uğratılması ile alveolar kanama oluşur. Her noktada elevatör yaklaşık 30 saniye kadar bir süre tutulur ve bu sürede basınç nazıkçe artırılır. Bu, başarı oranını artırır. Birkere diş gevşer ise soket içinde nazıkçe sarsılır ve forseps kullanarak nazıkçe çekerek çıkarılır. Uygulama için acele etmemek ve diş bükmemek gerekir. Aksi takdirde diş kırılacaktır. Zayıflamış diş kırılabilir. Bu durumda kök uğraşarak çıkarılır. Ya da kök yerinde kalır ise yeniden büyüme olur ve ozaman çıkarılır. Peg dişler sıklıkla kırılırlar. Bazı yazarlar onların önce uzaklaştırılması gerektiğini ifade etmektedirler. Onlar primer insizor dişlere fiziksel destek sağlar. Peg dişlerin kökleri genellikle kolay uzaklaştırılır. Dişlerin kırılan kök fragmentleri her zaman yeniden büyümmez (Resim 101, 102).

Resim 102.

İnsizor Dişler Çekildikten Sonra Kalan Boşluklar Üstündeki Diş Eti Birer Emilebilen Dikiş ile Kapatılır. Hastalar Bu Duruma Genellikle Çabuk Adapte Olurlar



Dişlerin tam olarak çekilip çekilmedikleri muayene edilmelidir. Pulpa dokusu diş ile birlikte uzaklaştırılmalıdır. Diş, çekim sırasında kırılır ise canlı kök kalır veya diş atravmatik olarak uzaklaştırılır ve pulpa dokusu soket içinde kalır ise yeniden büyüme olur. Eğer diş pulpa boşluğundaki doku olmaksızın çekilir ise eğilimsi bir hipodermik iğne, pulpa dokusunu yıkımlamak ve soketi kürete etmek için kullanılır. Alternatif olarak nazıkçe soketin içine dişin arkasına girerek zorlamak, gevşetmek ve onu 20-30 saniye sallamak, apikal yumuşak dokuyu bozar ve parçalar. Sahibi dişin tekrar büyüebileceği konusunda uyarılmalıdır. Büyümeyen kök fragmentleri problem gelişmedikçe yerinde bırakılabilir.

Yanak Dişlerinin Kesilmesi

Yanak dişlerinin kongenital maloklüzyonu nadirdir. Fakat sonradan oluşan maloklüzyon pet tavşanlarında yaygındır. Yanak dişlerinin yapısı, şekli ve pozisyonu değişir ve oklüzyon kaybolur. Dişler yanlış yerleşmiştir ve büyüme doğrultusu değişir. Diş hastalıklarının erken safhasında alt yanak dişleri dile doğru uç verme ve eğilmeye meyillidir. Keskin uçlar dil mukozasını yaralar. Bu keskin kenarlar tavşanlar için aşırı ağrılıdır, yemeyi ve taranmayı önler (Resim 103, 104).

Düzeltilici diş girişimleri maloklüzyonlu yanak dişlerini normaline düzeltemez. Büyüme doğrultusundaki değişimler maloklüzyonun tekrarına neden olur ve keskin çıkıntılarının tekrar büyümesi birkaç hafta içinde olur. Bununla birlikte diş hastalığı sendiromu ilerler ve sonuç olarak köklerdeki germinal tabaka yıkımlanır ve diş büyümesi durur. Crown'lar parçalanır ve diş eti iyileşir ya da crown'lar kalır ve tavşan gıdayı öğüten biçimsiz kök kalıntısı ile kalır. Dişin kesim zamanı değişebilir. Orta dereceli diş hastalığı sendiromuna sahip olan çoğu tavşanda her 8-12 haftada bir diş için girişim gerektirir. Bu zaman periyodu NSAİ ilaç kullanımı ile uzayabilir. Bu tavşanlarda 12-18 ayda bir düzenli diş için girişim gerekir. Diş ankilozu oluşumu ile bu uygulama azalacaktır ve diş büyümesi duracaktır.

Yanak dişlerini kesmek için genel anestezi, iyi ışıklandırma ve ekipman kullanımı gerekir. Güçlü kesiciler yerine elle tutulan kesicilerin kullanımı da mümkündür. Uzun kollu molar diş özel kesicileri kullanılabilir. Elmas törpüler keskin noktaları düzleştirmek için kullanılır. El aletleri dikkatli kullanılır ise yumuşak doku zedelenmesine neden olmazlar. Ancak dişi şekillendirmeleri zordur. Alternatif olarak diş törpüleri keskin kenarları uzaklaştırmak ve dişi yeniden şekillendirmek için kullanılır. Çevreleyen yumuşak dokuları çekmek ve korumak için bazı koruyucular gerekir. Diş törpüsünün dönen kısmını kapatmak için koruyucular yapılmıştır. Bununla birlikte diş spatulaları veya tahta dil bastırıcıları koruma için kullanılır. Amaç yumuşak dokulara zarar veren keskin kenarları ve uçları normal fizyolojik yapısına yakın koronal uzunluğa getirmektir. Mümkün ise ağzın simetrisi muhafaza edilmelidir. Crown'ların çok kısaltılması dişin sinirlerini açığa çıkartır ve ağrı oluşabilir.

Ağzın içindeki yüzeysel kan damarları yanak dişlerinin kesilmesi sırasında delinebilir. Dil arteri mandibular yanak dişine yakındır. Yaşamı tehdit eden ciddi bir kanama oluşabilir. Kanama kontrolü pamuk ya da pamuğa emdirilmiş adrenalin ile yapılabilir. Tavşanın kanı çabuk pıhtılaşır. Matkap uçları ciddi kazaya bağlı yaralanmalara neden olur. Yaygın yaralanma törpü dişten uzaklaştırılır iken ilk üst premolarlara yakın yanak mukozasında oluşur. Bu yara-

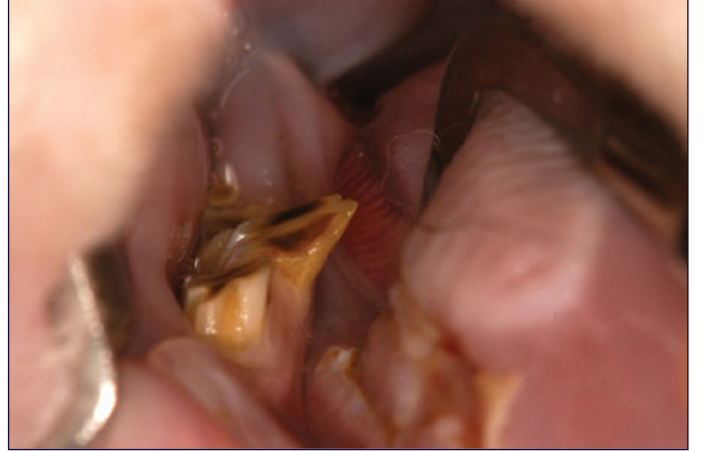lanma gıda materyallerini biriktiren kronik enfekte yara boşluğu meydana getirir ve iyileşme olmaz. Bu boşluğun yıkanması ya da operatif tedavi girişimi mümkündür. Soğutma işlemi uygulanmadan yapılan matkap kullanımı ile termal yaralanmalar oluşabilir. Etkilenen tavşanlar yemek yiyemez ve su içemez ve generalize periodontal infeksiyon gelişir. Birkaç gün sonra diş civarında irin görülür. Etkili bir tedavi yapılmadıkça bu durum ölümcüldür.

Yanak dişleri crown'larının kısaltılma mesafesi hakkında tartışma mevcuttur. Bazı klinisyenler diş oklüzyon dışına çıkarmak için diş eti düzeyine indirmek gerektiğini savunmaktadır. Diğerleri ise basitçe keskin kenarları kesmek ve yeniden şekillendirmek gerektiğini ifade etmektedirler. Dişlerin diş eti düzeyine indirilmesi sinirlerin açığa çıkarılma riskini artırır. Bu aynı zamanda tavşanların fibröz gıdaları yemesini engeller. Fibröz gıdaları çiğneme kabiliyeti uygun sindirim fonksiyonunu sürdürmek için gereklidir.

İnsizorların oklüzyonu aynı zamanda önemli bir konudur. Eğer insizorlar çok uzun ise crown'lar tam uzayana kadar yanak dişleri

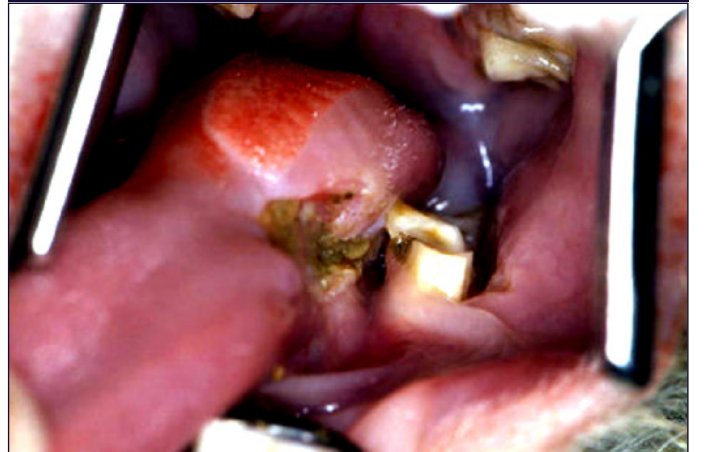Resim 103.

Altı Yaşındaki Bir Tavşanda İkinci ve Üçüncü Yanak Dişinde Alveol İçindeki Dişin Eğilmesine Bağlı Olarak Lingual Sivri Diş Uzamaları Görülüyor (Harcourt-Brown, 2007).



Resim 104.

Mandibular Premolar Dişteki Maloklüzyona Bağlı Olan Dildeki Yaralanma Görülüyor. Böyle Hastaların Yemek Yemeyi İstedikleri Ancak Yiyemedikleri Görülür (Harcourt-Brown, 2007)



oklüzyonu sağlamaz. Yanak dişleri kesildikten sonra her zaman postoperatif analjezi gerekir. Eğer yumuşak doku yaralanması var ise antibiyotik gereklidir.

Yanak Dişlerinin Çekilmesi

Sahibi sıklıkla düzenli kesim gerektiren keskin kenarların yeniden büyümesinin önlenmesi için yanak dişlerinin uzaklaştırılmasını rica eder. Periapikal apse mevcut olmadıkça yanak dişi çekimi tavsiye edilmez ve genellikle gerekli değildir. Molar ve premolarların tüm uzunluğunun çekilmesi zor bir uygulamadır. Yanak dişinin altındaki kemik incedir ve sağlıklı tavşanlarda bile kırılmaya meyillidir. Periodontal ligamenti parçalamak için periodontal alana giriş ağız boşluğu boyunca mümkün değildir. Çünkü anatomik olarak ağızın genişçe açılması mümkün değildir. Buccotomi yöntemi kullanılabilir fakat çiğneme kaslarına operatif olarak zarar verir ve ağrı oluşur. Çoğu olguda problemleri meydana getiren yalnızca diş değildir, birkaç yanak dişini etkileyen genel cene ve diş bozukluklarıdır. Yanak dişi maloklüzyonunun çoğu olgusunda diş büyümesinin durması ile sonunda problem çözülür. Yanak dişlerinin çekilmesi önemli miktarda trauma ve ağrı oluşturur. Tekrar eden anestezi dezavantajları göz önüne alındığında dişin yerinde bırakılması düşünülebilir.

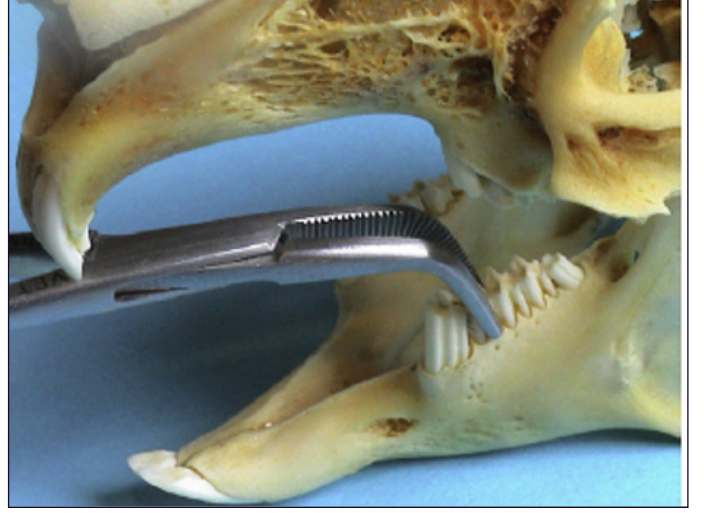Bazen hastalanmış yanak dişlerinin crown'ları ağızdan çıkarılır. Diş hastalığının ilerlemesi ile diş kalitesi bozulur ve crown'lar genellikle diş eti altından kırılır. Bu dişler anestezi altında yapılan muayene sırasında gevşek olarak bulunur ve kolay uzaklaştırılır. Crown'lar parçalanır ve diş eti problemi oluşmadan iyileşir.

Periapikal apseler ile etkilenen yanak dişleri apse boşluğu içinde kökü diseke etmeksizin uzaklaştırılabilir. İrin apse boşluğundan uzaklaştırılır. Çevre dokulara bulaşmayı önlemek gerekir. Apsenin boşluğu yıkanır ve kök belirlenir. Komşu dişin kökü bu boşluk içinden görülebilir. Tüm nekrotik ve enfekte dokular uzaklaştırılabilir ise bu dişler yerinde bırakılabilir. Bununla birlikte komşu dişlerin periodontal yapışmaları aşınmış ve dişler gevşemiş ise apsenin tekrar etmemesi için uzaklaştırılmalıdır. Dişi uzaklaştırmadan önce kalan periodontal yapışma parçalanır. Molar dişleri gevşetmek ve çekmek için özel yapılmış aletler gerekir. Yanak dişlerinin çekilmesi insizorların çekilmesine benzer. Molar luksatorlar dişin her yanındaki periodontal ligamenti yıkımlamak için kullanılır. Diş gevşedikten sonra nazikçe çekilebilir (Resim 105). Çok fazla döndürme kırıkla sonuçlanabilir. Bununla birlikte bu safhada kalan parça genellikle bölgeseldir, ağızdan ya da ağız içi bir ensizyon ile uzaklaştırılır. Yanak dişi uzaklaştırıldığında karşısındaki dişin de çekilmesi gerektiği gibi yanlış bir anlayış yaygındır. Bu birkaç nedente doğru değildir. İlk olarak üst diş iki alt dişle oklüze olur. İkincisi, komşu diş kalan herhangi bir aralığa doğru ucunu yönlendirir. Üçüncü olarak dişlerin oklüzyon sağlama ihtimali azdır. Çünkü onlar burkulmuş şekilde büyüyeceklerdir.

Dişlerin büyümesi durunca molar maloklüzyon oluşmaz. Molar dişleri periyodik olarak kontrol etmek önemlidir. Bir ya da iki crown büyümeye devam eder ve yavaşlar, çevre yumuşak dokuları zedeler ve apse meydana getirebilir. Problem oluşturanlar sıklıkla ağızın arka tarafındaki molar dişlerdir.

Resim 105.

Premolar ve Molar Dişleri Çekmek Oldukça Zordur ve Özel Aparatlar Gerektirir (Varga, 2014).



Diş Hastalığı Bulunan Tavşanlar İçin Diyet Tavsiyeleri

Pet tavşanlarda diş hastalıklarının etiopatogenesi ile ilgili şüpheler olmakla birlikte, diş problemlerini tedavi etmek ve önlemek için sahibine verilecek tavsiyeler ile ilgili fikir birliği vardır. Çoğunlukla tahıl yiyen az ya da hiç ot veya çayır yemeyen tavşanlarda maloklüzyon ve diğer diş problemlerinin gelişme riski yüksektir. Tavşanlar çayır ya da fibröz gıdaları yemeye evrimleşmişlerdir. Doğal yiyecekler yiyenlerde diş hastalıkları gelişmez. Bununla birlikte çayır, ot ya da yabancı bitki yedirmek için sahiplerinde isteksizlik vardır. Sahipleri sıklıkla bu otların köpek idrarı, yabancı tavşanlardan hastalıklar, atık ekzostlardan kurşun, kimyasal ilaçlar ve diğerleri ile kirlendiğine inanırlar. Pet shop ve üreticilerin fikirleri tavşan sahiplerinin kafasını karıştırmaktadır. Sonuç olarak çoğu tavşan sahibi güvenli bulduğundan tahıl karışımını yedirmeye devam eder.

Diş hastalıklarını önlemek amacı ile bahçede ekzersiz yapmak ve otlamak için tavşan cesaretlendirilmelidir. İyi kaliteli ot her zaman bulundurulmalıdır. Dengeli tahılların orta dereceli miktarı kabul edilebilir. Bunları kışın yeşilliklerin az olduğu dönemde kullanmak maküldür. Pelet yemler bu amaç için uygundur. Ergin tavşanların sürekli önünde olacak biçimde konsentre yem önerilmez. Eğer ot ve diğer yiyeceklerden yararlanılabiliyor ise günlük 25 g/kg kadar gereklidir.

Diyetin düzeltilmesi, dişin pozisyonu ve yapısındaki değişimleri değiştirmez. Bununla birlikte kemik kalitesini düzeltir ve apse oluşum riskini azaltır. Dişleri ağırlı olduğundan tavşanlar otu çiğnemek istemez. Yıllarca aynı yemleri yedikleri için yeni yemleri yememek için direnç gösterirler. Bu durumda kemik kalitesini geliştirmek için vitamin ve mineral desteği gereklidir. Yüksek kalsiyum içeren maddeleri eklemekten sakınılmalıdır, aksi takdirde idrarda kum birikimi olur. Dengeli diyetlerde vitamin ve mineral eklenmesi gerekli değildir.

BÖLÜM 16

APSELER

Serhat ÖZSOY

Apşeler

Abscess

BÖLÜM HAKKINDA

Bu bölümde tavşanlarda oluşan apşeler, tanı ve tedavi yöntemleri, lokal ve genel tedavi seçenekleri ve prognozları anlatılmaktadır.

Anahtar kelimeler: Tavşan apşeleri, marsupiyalizasyon, antibiyotik topraklar

ABOUT the CHAPTER

In this chapter, abscess in rabbits, diagnosis and treatment methods, local and general treatment options and their prognosis are explained.

Keywords: Rabbit abscess, marsupialization, antibiotic beads

Dokuların parçalanması sonucunda oluşan boşluk içinde bölgesel irin toplanması apse olarak tanımlanır. İrin, fagositose direnç gösteren irin oluşturan organizmaların mevcudiyetinde oluşan yangısel işlemlerin ürünüdür. İrin ölü fagositler, esas olarak nötrofiller, yangısel eksudat, bakteri ve hücre birikintilerinden oluşur. Nötrofiller, bakteri yıkımında önemli rol oynayan yıkımlayıcı enzimleri içeren lysosomal granülleri içerir. Nötrofillerin yaşam süresi kısadır (3-4 gün). Ölü ya da ölmekte olan nötrofiller, yalnızca kendilerini otolize etmeyen lysosom enzimi bırakırlar. Onlar aynı zamanda çevrelerindeki ölü dokuları sindirirler. Tavşan nötrofilleri memelilerle karşılaştırıldığında daha düşük düzeyde myeloperoksidaz içerir. Böylece ölü hücrelerin sindirimi diğer türlerden daha azdır. Bu nedenle irin, sıvı olmak yerine koyu ve yapışkandır. İrinli sürecin sürmesi ile çevre dokulardan duvar oluşturan bir boşluk oluşur. Bu duvar, kan damarları ve kollajen iplikleri içeren genç bağ dokudan meydana gelir. Henüz apse otolize olmayan irin hücreleri tabakasından ibaret piyojenik membranla sınırlıdır. Nötrofiller ve diğer lökositler duvardaki kan damarlarından apse içine göç etmeyi sürdürür. Ölü bakteri ve toksinleri nötrofilize eden antikorlar bölgeye ulaşır. Sonuç olarak apse, dejenere olan nötrofillerin iç tabakası ile yangısel hücreler ve fibroblastlardan ibaret fibröz bir kapsül ile çevrilir. Apşeler en az direnç olan alana doğru büyürler ve deriden ya da vücut içinden açılırlar, irin, bakteri ve toksinler boşalır. Operasyon ile direnç sağlanır ya da apse kronikleşerek kalabilir.

Kronik apşeler tedaviye inatçıdır. İrinden sıvının geri emilimi ile birlikte apse boşluğunda kalın kazeöz materyal kalır. Antibiyotikler zayıf damarlanma nedeni ile apse içine girmez. İrinle bağlanan bazı antibiyotikler inaktif hale gelir. Yırıtılma ya da operasyondan sonra apse boşluğu iyileşmez. Çünkü fibröz kapsüle duvarı çok serttir ve kollabe olmaz. Kalan mikroplar apsenin tekrarına neden olur.

Kronik irin oluşumu tavşanlarda yaygındır ve yavaş büyüyen, iyi kapsüllenmiş, nispeten ağrısız apşeler gelişir. Sıklıkla Pasteurella multocida izole edilir. Bu bakteri fagositozise dirençli olan kapsular polisakaritlere sahiptir. Pasteurella multocida, belirti göstermeyen tavşanlarda burun filorasında yer alır ve taranma ile diğer alanlara yayılır. Tavşan apşelerinden Staphylococci, Pseudomonas ve Fusiformis gibi diğer irin oluşturan bakteriler de izole edilebilir. Cerrahi ensizyonlar gibi diğer sebepler nedeni ile oluşturulan zedelenmelerle dokularda sekonder enfeksiyonlar, ısırık yaraları, trauma ya da yabancı cisim yaraları apse oluşturmurlar. Kan ve lenf yolları ile oluşmuş apşelerin diğer alanlara yayılımı ile sekonder apşeler oluşur. Veneral aktarım ve genital yoldaki yaralanmalar, üreten dişilerde üreme sisteminde apse gelişimine neden olabilir.



Serhat Özsoy

İstanbul Üniversitesi-Cerrahpaşa, Veteriner Fakültesi, Yabancı Hayvan Hastalıkları ve Ekoloji Ana Bilim Dalı, İstanbul, Türkiye
E posta: serhatozsoy@yahoo.com

Bu bölümü alıntıla / Cite this chapter as:
Özsoy, S. (2023). Apşeler. S. Özsoy (Ed.), *Tavşan Hastalıkları* içinde (s. 139-145). İstanbul: İÜC Yayınevi.



CC BY 4.0: Telif Hakkı ©Yazar(lar), "Bu derginin içeriği Creative Commons Atıf 4.0 Uluslararası lisansı altında lisanslanmıştır."

Tavşanlarda kronik apseleri tedavi etmek zordur. Diğer türlerde piyojenik bakterilere bağlı akut yangı, kemik iliğinden nötrofillerin üretim oranına bağlı olarak lökositosisle birlikte. Bu cevap tavşanlarda belirgin değildir. Lenfosit sayısında azalma apse bulunan tavşanlarda herhangi bir kronik hastalıkla birlikte. Diğer türlerde apse patlar ve direne olur, bu tedavi için yeterli olabilir. Tavşanlarda apseler seyrek olarak baş veririr ve kendiliğinden patlar. Büyük deri alanları nekrotik olabilir ve dökülebilir. Tavşanlarda apsenin açılması, yıkanması ve antibiyotik tedavisi yapılması nadiren başarı sağlar. Nüks yaygındır.

Apseden etkilenen tavşanların immun cevabı araştırılmıştır. Kronik apseli tavşanlarda nötrofillerin bakteri öldürme kapasitesi ve süperoksidaz fonksiyonu azalmıştır. Superoksidaz, nötrofillerin içindeki bakterilerin yıkılmasını sağlayan bir serbest radikaldir. Kronik apseli tavşanlar serum opsonic faktör oluşturmaz. Opsoninler, bakteriyi fagositoza daha hassas hale getiren komplemant ya da antikor benzeri maddelerdir.

Pet tavşanlarda apseler sıklıkla var olan diş hastalıkları ile ilişkilidir. Periapikal apseler yaygındır ve yaygın osteomyelitis oluşturur. Kemik içinde mikroapseler oluşur. Yanlış beslenme diş problemlerine neden olur ve yara iyileşmesini geciktirebilir ve apseyi artırır. Ticari olarak beslenen tavşanlarda kötü havalandırma ve sağlık önlemleri yetersizliği nedeni ile özellikle Staphylococcus aureus ya da Pasteurella multocida'nın mevcut olduğu durumlarda apseler gelişebilir (Varga, 2014).

Pet Tavşanlarda Apselerin Sebepleri

Apse oluşturan nedeni ortadan kaldırmak ve uygun tedaviyi sağlamak için kesin nedeni belirlemek önemlidir. Kedi ve köpeklerde apseler genellikle ısırık yaraları gibi deri yaralarına bağlıdır. Tavşanlar arasındaki kavgalarda ya da diğer hayvanlar tarafından oluşturulan yaralar apseye neden olabilir. Deriyi yaralayan yaralar aynı zamanda ağızın mukozal yüzeylerini yaralayan ot ya da tohum parçaları gibi yabancı cisimler tarafından meydana getirilebilir. Kan yolu ile yayılım primer apseleri oluşturur. Vücut içindeki apseler göğüs ve karın içinde gelişir. Apseler, tavşanlarda herhangi bir girişim sonrası oluşabilir. Dikkatli ve steril operasyon yapmak bu riski azaltır. Ancak immun sistemi zayıf tavşanlarda apseler gelişebilir.

Evcil tavşanlarda çoğu apseler diş hastalıklarına bağlı olarak baş ve yüz civarında oluşur. Onlar, dudaklar üzerindeki deriyi veya ya-

nak mukozasını yaralayan maloklüzyonlu dişlerin aşırı büyüyen crown'ları ile oluşturulur. Yüz apseleri dişin uç kısmındaki infeksiyonla birlikte olabilir. Evcil tavşanlarda oluşan apseler dişi destekleyen alveolar kemiğin demineralizasyonu ile karakterizedir. Periodontal alan genişler ve diş gevşer. Dışarıdan eklenen bitki materyali periodontal alana sıkışır. Periodontal hastalık periapikal apselerin gelişimini sağlayarak ilerler. Birkere infeksiyon dişin apexine ulaşır ise kök yapısı yıkılır ve çevresindeki alveolar kemik infekte olur. Çevreleyen kemikte mikro apseler oluşabilir. Osteomyelitis oluştuğunda prognoz zayıftır (Resim 106).

Tavşanlarda Apselerin Tanısı

Tavşanlarda apseler onların klinik görünümü ve özelliklerine göre sınıflandırılabilir. Prognoz, apsenin tipi ile değişir ve her tipi farklı yaklaşım gerektirir. Çoğu türde bir apsenin gelişimi ateş, keyifsizlik ve ağrı ile karakterizedir. Tavşanlarda apseler sıklıkla ağrılı değildir ve ateş görülmez. Hayvanlar yemek yiyebilir ve kötü durumda değildir.

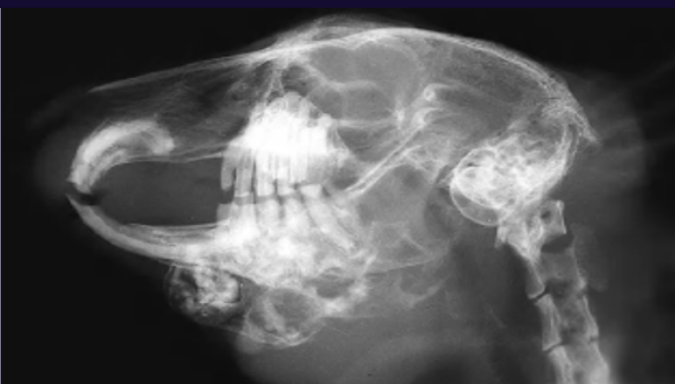Diş hastalıkları tavşanlarda daha yaygındır. Periapikal apseler en yaygın olanıdır ve uzamış diş kökleri ile birlikte tipik alanda oluşur. Mandibular dişin apex'ini etkileyen apseler mandibula boyunca muayene edilebilir ve derin dokulara yapışık ya da serbest yavaş büyüyen deri altı şişlikler olarak belirlenirler. Maksillar dişin periapikal apseleri burun ya da periorbital alana yayılabilir. Çevreleyen kemik bozulmadıkça palpe edilemeyebilir. Retrobulbar apseler eksoftalmus meydana getirebilir ve kesin tanı için gözün alınması gerekebilir. Bazen apse bir iğne yardımı ile aspire edilebilir. Ultrasonografi, retrobulbar lezyonların boyutlarını belirleyebilir (Resim 107). Fakat apse ve sıvı dolu kist arasındaki ayrımı yapamayabilir. CT ya da MRI daha kesin bilgi sağlar. Tümörler ve kistler bu alanda oluşabilir. Burun boşluğu içindeki apselerin ön tanısı radyografi ve CT ile yapılır ancak endoskopi ile tanı doğrulanır. Etkilenen tavşanlar irinli burun akıntısı gibi üst solunum yolu belirtileri gösterebilir ya da göstermeyebilir. Burun yolundaki yabancı cisimler genellikle tek taraflı olarak benzer belirtileri oluşturabilir. Kronik pasteurellosis, kronik irinli burun akıntısı ve üst solunum yolu hastalığı meydana getirebilir. Maksillar insizorlar ya da premolarların apex'i civarındaki apseler nasolakrimal kanalı tıkayabilir ve kronik dacryocystitis meydana getirebilir. Zygomatic çıkıntının kemiksel şişliği bu alandaki apseler ile birlikte elle muayene edilebilir. Onlar genellikle patlar ve irin akar. Üst yanak dişlerinin uzamış crown'ları ile yanak mukozasının delinmesi ile yanakta apse oluşur. Uzayan crown'lar ağız boşluğunun dikkatli muayenesi ile belirlenebilir.

Vücuttaki yüzeysel apseler kolaylıkla elle muayene edilebilir. Isırık ya da diğer yaralarla oluşan apseler genellikle kavg geçmişi sahiptir ve genellikle görülebilir bir yara mevcuttur. Apseli eklemeler şiştir, ağrılıdır ve tavşanlar topallık gösterirler. İç apselerin tanısı zordur. Büyük apseler açık klinik belirti olmaksızın abdomen içinde gelişebilir. Bunlar reproduktif yolu içerebilirler, operasyonlardan sonra gelişebilirler ve yapışmalarla birlikte olabilirler. Yapışmalar eğer sindirim yolu fonksiyonunu etkiler ise belirtiler gelişir. Akciğer apseleri solunum fonksiyonunu bozar ve solunum güçlüğü oluşturur.

Hematoloji, tanıya nadiren yardımcı olur. Apseli tavşanlarda lökositosis ve nötrofili görülmez. Bununla birlikte sola kayma görülür. Onun yerine hastalığın sipsifik olmayan belirtileri orta dereceli

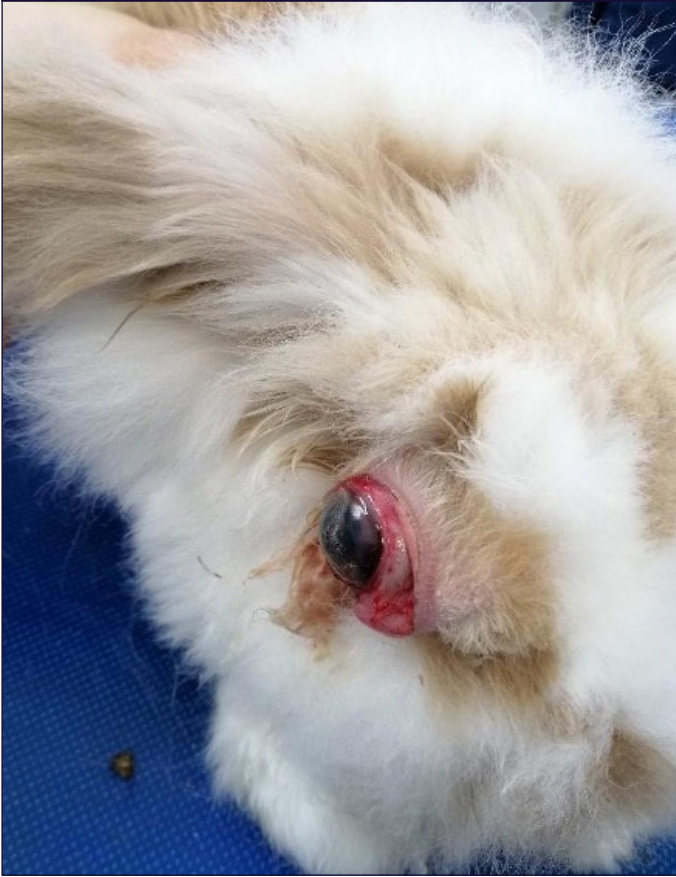
Resim 106.

Mandibulada ve Diş Köklerinde Osteolysis Görülüyor. Mandibulanın Altında Apse Odakları ve Osteomyelitis Görülüyor



Resim 107.

Retrobulbar Apseye Bağlı Bir Gözde Eksoftalmus Görülüyor. Bu Apsenin Tanısı İçin Radyografi, Ultrasonografi ve Tomografi Yararlı Olabilir



anemi ve lenfopeni görülür. Apse bulunan tavşanlarda monosit sayısında artış görülebilir. Ultrasonografi iç apseler ve tümörler arasındaki ayırmada yararlıdır. Radyoloji yararlı olabilir. Bazı apseler radyografik ve ultrasonografik olarak görünen kumlu ve kalsifiye materyal içerir.

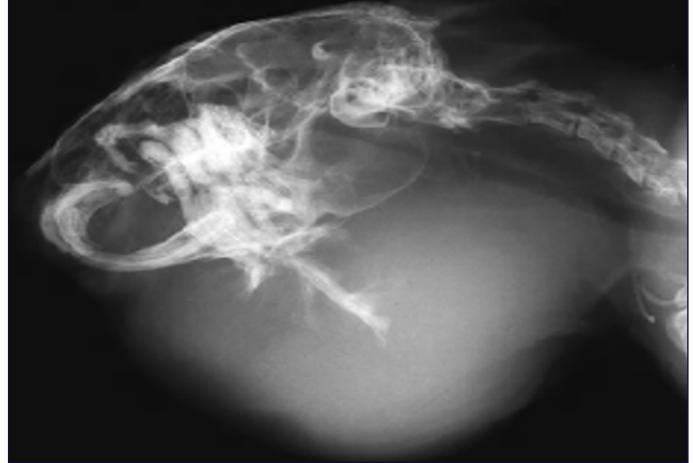Radyoloji

Radyoloji tavşanlarda apsenin nedenini ve osteomyelitis olgularında kemik yıkımlanmasının mesafesini belirlemek için kullanılabilir. Radyografi, eklem ve ekstremiteleri etkileyen ya da yakta bulunan apselerde olduğu gibi altındaki kemiğin ne kadar etkilendiği gösterebilir. Periapikal apseler tüm başı etkileyen daha ciddi bir hastalık kısmıdır ya da bölgesel olarak gelişebilir. Apse oluşumu tavşanlarda diş hastalıklarının son safhasıdır. Lateral ve dorsoventral radyografiler, çevreleyen kemik ve dişlerin genel durumunu değerlendirmek ve prognoz belirlemek için gereklidir. Eğer apse bölgesel ise baş radyografisinden infekte dişin belirlenmesi mümkün olabilir. Etkilenmiş kökler sıklıkla uzundur ve bozulmuş veya kök civarında radyolusent bir alan görülebilir. Diş röntgenlerinde intra-oral görüntüler bir diş kökünün infeksiyonu ile birlikte olan değişimleri değerlendirmek için yararlıdır. Boşluğun yıkanması ve kontrast madde uygulaması apse boşluğunun mesafesi hakkında ilave bilgi verebilir (Resim 108).

Uzun kemik ya da eklemleri içeren apseleri değerlendirmek için radyografi gereklidir. Eğer geniş kemik yıkımlanması varsa veya

Resim 108.

Başın Lateral Radyografisinde Mandibular ve Maksillar Yanak Dişlerinin Yapısının Bozulduğu, Mandibular Yanak Dişlerinin Köklerinin Bozulduğu, Mandibulanın Eridiği ve Osteomyelitis Olduğu Görülüyor. Mandibulanın Alt Kısmında Geniş Hacimli Bir Apse Mevcut



çok sayıda ekstremitayı içeriyor ise prognoz zayıftır ve ötenazi düşünülmelidir. Eğer bir eklem etkilenmiş ise amputasyon bir seçenek olabilir. Bu diğer ekstremita üzerinde basınç oluşturarak ülserli pododermatitise neden olabilir.

Bakteriyoloji

Mümkün olduğunda bakteriyoloji ve antibiyogram için sürüntü alınmalıdır. *P. multocida* tavşan apselerinde patojen olarak bilinmekle birlikte, her zaman değildir. *Staphylococcus aureus* sık belirlenir ve *bacteroides*, *pseudomonas* ya da *proteus* gibi diğer bakteriler izole edilebilir. Bir apse boşluğu kapsulasının iç duvarından sürüntü alınmalıdır. Apse içeriğinden herhangi bir bakteri üremesi olmayabilir.

Apselerin Tedavisi

Her olgu kendi içinde değerlendirilmelidir. Tavşan apselerinin başarılı tedavisi tek bir metod ya da ilaç yerine birtakım tedavi uygulamalarının kullanımına bağlıdır. Çoğu apseler uzun süreli (aylar-yıllar) tedavi gerektirir. Tedavi, mümkün olduğunca nekrotik doku ve akıntılarının uzaklaştırılmasına yönelmeli ve kalan residual infeksiyon antibiyotikle ortadan kaldırılmaya çalışılmalıdır. Tavşanın sağlık durumunun ilerletilmesi ve oluşturan sebeplerin ortadan kaldırılması tekrarını önlemek için gereklidir. Tedavi için tekrar eden anestezi, tanı uygulamalarının masrafı, cerrahi uygulama ve antibiyotik uygulaması pahalıdır. Tedavide birçok farklı uygulama mevcuttur. Apse boşluğuna gentamisin emdirilmiş akrilik toplar ve delinmiş klindamisin kapsülleri kullanılmıştır. Bazı araştırmacılar farklı noktalarda apse kapsulasına gentamisin enjeksiyonu yapılmasını tavsiye etmektedirler. Diğer araştırmacılar uzun süreli antibiyotik uygulaması tavsiye etmişlerdir. Bazı araştırmacılar apse boşluğunu serum fizyolojik ile yıkadıktan sonra meme içi uygulanan süspansiyonların kullanımını tavsiye etmişlerdir. Apsenin prognozu, oluşturan sebeplere bağlıdır.

Apsesi olan tavşanlar hasta değildir ve ağrı göstermezler. Apseler iyi kapsüllenmişlerdir ve yavaş büyürler. Çok sayıda apse mevcut olabilir. İdeal olmamakla birlikte bu olgular kendi haline bira-

kılabilir veya uzun süreli antibiyotik ile konservatif olarak tedavi edilebilir. Apseler kapsüllü şişlikler olarak kalabilir. Tavşanlar nispeten normal yaşam sürerler. Olağan olmamakla birlikte apseler tümüyle bir kapsüle ile tecrit edilir ya da geri emilebilir.

Hastanın sağlık durumunun düzelmesi ve uygun beslenme, tavşanlarda apse tedavi protokolünün önemli bir kısmıdır. Çoğu apseler diş problemleri ile birlikte dir. Metabolik kemik hastalığı sıklıkla mevcuttur. Eğer mümkün ise yeterli vitamin D ve kalsiyumu içeren ve çoğu sindirilemeyen lif içeren bir diyet değişikliği gerekir. İleri diş hastalığı bulunan tavşanlarda, sert ot ve fibröz gıdaların diyetle eklenmesi her zaman mümkün değildir. Doğranmış ve püre haline getirilmiş yumuşak gıdalar yedirmek gerekebilir. Ekzersiz, güneş görmek ve çayırdan dolaşmak, mental ve fiziksel olarak yararlıdır.

Apselerin Uzaklaştırılması

Tüm apsenin cerrahi olarak uzaklaştırılması tavşan apselerinin tedavi seçeneklerindedir. Bununla birlikte her zaman mümkün değildir. Eğer apse osteomyelitisi kemikten, infekte diş kökünden, septik eklem ya da çok sayıda alandan köken alıyor ise cerrahi olarak uzaklaştırmak mümkün değildir. Kalan ölü kemik yapısı, alandan bakteri temizlenmesini zorlaştırır. Apsenin tümünün uzaklaştırılmasına uğraşmak infeksiyon kaynağının belirlenmesinde yardımcı olur. MRI ve CT çekimleri tedavi planına çok yardımcı olabilir. Bununla birlikte normal ve kontrast radyografi de yararlı olabilir.

Bir apsenin cerrahi girişimi öncesi tüyler kırpılır ve deri operasyon için hazırlanır. Mümkün olduğunca çevre doku bulaşmalarını en aza indirmek gereklidir. Deri ensizyonu yapılır ve kapsulaya kadar altındaki dokular diseke edilir. Eğer apse hareketli ise bir tümöre benzer tarzda diseke edilebilir. Eğer apse çevre dokulara yapışık ise irin kapsuladan ince bir insizyon ile direne edilir. İrinin çoğu uzaklaştırıldıktan sonra insizyon apsenin içini temizlemek için uzatılır. İrin ve tüm nekrotik dokular uzaklaştırılır. Bazı apseler fibröz kanallar ile daha derin dokulardaki apselere bağlanırlar. Daha derindeki apse boşluklarını yıkamak için kateterler ve temizlemek için küretler kullanılır. Tam uzaklaştırmanın mümkün olmadığı yumuşak doku apselere için marsupiyalizasyon düşünülebilir. Bu apse kapsulasının deri altı ve deriye dikilerek açılmasını içerir (Resim 109). Bu uygulama lokal ilaçların uygulanmasına ve apselerin içeriden dışarı doğru iyileşmesine imkan sağlar. Gevşemiş enfekte dişler periapikal apselere uzaklaştırılmalıdır. Bazı olgularda apse boşluğu içinde irinin ortasında eğrilmiş hala büyüyen uzamış diş kökleri mevcut olabilir. Crown' u içeren dişin sağlıklı kısmını bırakmak ve infekte kökü uzaklaştırmak için bir apicectomy gerçekleştirmek mümkündür. Bu uygulama yalnızca diş eti ve apse boşluğu arasında sağlıklı kemik var ise başarılı olur. İçerisi temizlendikten sonra diseksiyonla apse kapsulasını uzaklaştırmak mümkündür. Tüm fibröz yollar ve boşluklar infeksiyon odağının kalmaması için açığa çıkarılmalıdır. Tüm kemik ve ot başakları gibi yabancı cisimler uzaklaştırılmalıdır. Apseler ozaman direne edilir, dikilir ya da antibakteriyel materyaller ile doldurulur.

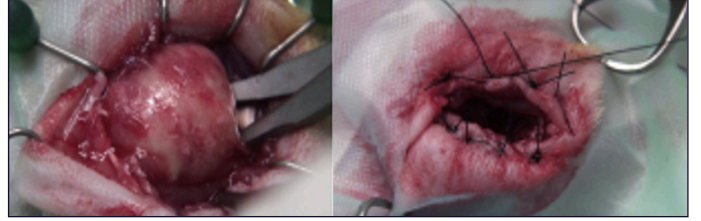
Lokal tedavi

Lokal apse tedavisinin amaçları;

- Tümü ile uzaklaştırılmayan apselerin dışarı ile irtibatını sağlamak

Resim 109.

Tavşanların Apselerini Total Olarak Bir Tümör Gibi Çıkarmak Mümkün Olmakla Birlikte Çoğunlukla Yapılamaz. Apseyi Kapsulası ile Birlikte Dışarıya Maruz Bırakmak (Marsupiyalizasyon) Tedavi Seçeneklerindedir. Marsupiyalizasyon Uygulamasında Apse Kapsulası Deriye Emilmeyen İpliklerle Dikilir. Böylece Apsenin Temizlenmesi ve Tedavisi Kolaylaşır



- Sağlıklı granülasyon doku yatağı oluşturmak
- İnfeksiyon ve ağrıyı ortadan kaldırmaya yönelmektir.

Diğer türlerde, insizyon, yıkama ve lokal uygulamalar bir apseyi tedavi etmek için genellikle yeterlidir. Tavşanlarda bu uygulamalar kalıcı bir tedavi sağlamaz. Bununla birlikte dışarıdan gelen etkilerle oluşan yüzeysel apselere bu uygulamalar etkili olabilir. Apse delindikten sonra irin akmaya başlar ve çevre deri ile tüylere bulaşır. Bunlar kolay iyileşmez, sürekli temizlik ve banyo gerekir. Direne olan apseler günlük olarak antiseptik solüsyonlar ile yıkanılır. Güvenli antibiyotik seçimi önemlidir. Tavşanlar taranma ve yalanma yolu ile ilaçları yerler ve antibiyotikler ile ilişkili ishal gelişir. En yararlı toksik olmayan lokal antibiyotikler gentamisin, tobramisin, flouroquinolon'lar, kloramfenikol ve metronidazole'dir.

Apse boşlukları klorheksidin ya da povidon iyot gibi antiseptik solüsyonlarla temizlenebilmekle birlikte, bunlar granülasyon doku yatağında hücre ölümlerine neden olabilirler. Güçlü şeker solüsyonları tedavide etkili ve güvenli bir alternatiftir. Yoğun şeker solüsyonları higroskopik bakteri öldürücü özelliklere sahiptir. Şeker molekülleri su moleküllerini bağlar, böylece bakteri büyümek için yeterli su bulamaz. Yaralardaki koku, nekrotik doku ve serumda proteinlerin bakteriler tarafından parçalanması ile oluşturulan sülfür bileşikler, amonyak ve aminlere bağlıdır. Eğer temel madde olarak glukozdan yararlanılabiliyorsa, laktik asit son ürün olarak üretilir.

Higroskopik etkilerine ek olarak bal antibakteriyel özelliklere sahiptir ve aynı zamanda yara iyileşmesini uyarır. Son çalışmalar, balın antibiyotiklere dirençli koagulaz pozitif S. aureus infeksiyonlarına karşı etkili olduğunu göstermiştir. Bal, yara iyileşme hızını artırır. Bal arı salyası, glukoz ve früktozun karışımıdır. Arı salyası glukozu glukonik asite çeviren glukoz oksidaz gibi enzimleri içerir. Baldaki glukoz enzimatik olarak antibakteriyel olan hidrojen peroksit'e dönüştürülür. Balın gücü yapıldığı çiçek ile değişim gösterir. Bazı çiçekler ek olarak nektardaki flavonoid ve aromatik asitler gibi antibakteriyel bileşikler sağlar. Manuka olarak bilinen Yeni Zelanda çay ağacından elde edilen balın birçok antibakteriyel özelliklere sahip olduğu bilinmektedir. Bal, temiz ve sağlıklı granülasyon dokusu oluşumunu artırır. Yarayı asitleştirir ve iyileşmeyi iletir.

Tedavi öncesi apse boşluğundan cerrahi drenaj ile tüm irin ve nekrotik dokuların uzaklaştırılması gereklidir. Bal apse boşluğuna uygulanır. Bal, gentamisin gibi lokal antibiyotik uygulaması

ile birlikte kullanılabilir. Günde iki kere uygulama başarı oluşturur. Çoğu tavşan balı lezzetli bulur ve ilave direnç oluşturacak biçimde yarayı yalar ve temizler. Bal kalın bir plak olarak kurur ve her uygulama öncesi temizlenmesi gerekir. Tedavi haftalarca devam eder. Bal toksik değildir.

Kapsulün marsupiyalizasyon ile dışı açıldığı yüzeysel apselde pansuman düşünülebilir. Operasyondan sonra ilk birkaç gün için açık apse kapsulasına emici yara malzemesi dikilebilir. Bu malzemelerin birkaç yararı vardır:

- Açık yara tavşanlar için az ağrılıdır.
- Kosmetik olarak memnuniyet vericidir.
- Granulasyon dokusu oluşturmak için altındaki yatak korunur ve nemli muhafaza edilir.
- İrinli akıntı irinli membrandan uzaklaştırılır.
- Yara kapatma malzemelerine antibiyotik emdirilebilir.

Kapatıcı malzeme 3-5 gün sonra uzaklaştırılır. Sonra lokal tedavi başlatılır. İleri olgularda yara kapatma malzemeleri deriye bant ya da dikişlerle tutturulur. Bu uygulama malzemenin sıklıkla değiştirilmesine olanak sağlar (Resim 109).

Antibakteriyel Tedavi

Lokal antibiyotik tedavisi kültür antibiyogram sonuçlarına göre yapılır. Başlangıç safhasında akılcı antibiyotik seçimi olası bakteriyel ve genel hassasiyetlere göre yapılır. Antibiyotik güvenli olması, alana girme kabiliyeti ve onun uygulama metodu düşünülmelidir.

Tavşanlarda antibiyotik kullanımı diğer türlerdeki kadar basit değildir. Sekumdaki mikroorganizmaların doğru dengesi sindirim ve iyi sağlık için önemlidir. Ağızdan kullanılan antibiyotikler bakteriyel dengesini bozar clostridium gibi patojen türlerin aşırı üremesine ortam hazırlar ve enterotoksemi gelişir. Parenteral antibiyotiklerin ağızdan alınanlara göre sekum mikroflorasını etkileme ihtimali azdır. Tavşanlarda apselerin tedavisi için antibiyotik seçimi etkin organizmanın yalnızca antibiyogramına bağlı değildir, aynı zamanda onun sindirim yolu filorası üzerindeki etkileri ve infekte dokulara dağılımı da etkilidir. Diğer türlerde osteomyelitis tedavisinde etkili olan antibiyotiklerin bazıları tavşan sindirim yolunu bozar. Örneğin, klindamisin ve linkomisin yüksek riskli antibiyotiklerdir ve öldürücü enterotoksemiye neden olurlar. Pasteurella multocida, klindamisin ve linkomisine karşı genellikle dirençlidir. Bu mikroorganizmaya karşı etkili antimikrobiyal tedavi sefalosporinler, ampisilin ve gentamisin ve ikincil olarak da tetrasiklinleri içerir. Penisilin içeren antibiyotikler stafilokokuslara karşı etkilidirler. Güçlendirilmiş sülfonamidler antibiyotiklerin etkisi sınırlıdır. Çünkü onlar eksudat ve akıntılarla etkisiz hale gelir.

Enrofloksasin tavşanlarda kullanılan geniş spektrumlu bir antibiyotiktir. Uzun sürelerde kullanıldığında bile sindirim problemleri oluşturmaz. Oral preparatları sahipleri tarafından kullanılabilir. Serumda göre doku düzeylerinin 2-3 kat daha fazla olduğu laboratuvar hayvan çalışmalarında gösterilmiştir. Akciğer, karaciğer, böbrek, deri, kemik ve lenf sisteminde yüksek düzeylerde bulunurlar. P. multocida için en az etkili konsantrasyonunu sürdürmek için 5 mg/kg dozun 12 saat aralarla uygulanması yeterlidir. Bu doz P. multocida'nın bulunduğu dış kulak, orta kulak, trakea ve burun boşluğundan etkeni elemine etmek için yeterli doku yoğunluğunu başaramayabilir. Günde iki kez 10 mg/kg ağızdan tavşanlara uzun süre verilebilir ve tedavi edici düzeylerini elde etme

ihtimali yüksektir. Farklı teknikler uzun süreli sistemik antibiyotik vermeksizin apse alanına yüksek antibiyotik düzeylerini taşımak için kullanılır. Bu teknikler, apse boşluğuna kollajen, antibiyotik emdirilmiş toprak, implante edilen antibiyotik kapsüller, apse kapsulasına antibiyotik damlatma ve injekte etmek olarak sıralanır (Meredith, 2013)

Polymethylmethacrylate (PMMA) Antibiyotik Emdirilmiş Toprak

PMMA, sıvı monomer ve toz polimer karışımı ile oluşturulmuş yüksek yoğunlukta plastiktir. Bu plastik, insan ve köpeklerde kalça protezi gibi ortopedik operasyonlarda bir kemik çimentosu olarak kullanılır. PMMA nispeten reaksiyon göstermez ve immün cevabı önemli oranda etkilemez. Aynı zamanda hafif bakteriyostatik etkiye sahiptir. Kurutulmuş ve dondurulmuş gentamisin çoğu patojen için uzun süreli en az düzeyli antibiyotik konsantrasyonunu aşan düzeyde bölgesel konsantrasyon oluşturur. Gentamisin emdirilmiş PMMA toprakları kronik osteomyelitis tedavisinde kullanılmıştır. Antibiyotik, topraklardan bimodal tarzda yayılır. İlk birkaç günde salınma hızlıdır. Haftalar ve aylar boyunca yavaş bir antibiyotik bırakılma oluşur. Antibiyotik miktarının yaklaşık %5'i ilk 24 saatte çevre dokular içine bırakılır. Bölgesel dokularda antibiyotik ilk yoğunluğu çok yüksektir. Sistemik yayılımı düşüktür. PMMA topraklarından antibiyotik diffüzyon oranı sement tipi, antibiyotik diffüzyon katsayısı, antibiyotik konsantrasyonu ve hacmi, yüzey alanı ve toprakların pürüzlülüğü ile belirlenir. Diffüzyon, topraklardan geçen sıvı miktarından etkilenir. Granulasyon dokusu veya kas gibi damarlı dokular yüksek emilime sahiptirler ve PMMA implante edilmiş insanlarda gentamisin serum ve idrar konsantrasyonları düşüktür ve toprak böbrek yetmezliği olan hastalarda kullanılabilir.

Tüm antibiyotikler PMMA topraklarına emdirilebilmek için uygun değildir. Tetrasiklinler, kloramfenikol ve eritromisin, PMMA topraklarından iyi salınmaz. Sertleşme sırasında oluşan ısı bu antibiyotikler üzerinde ters etkiye sahiptir. Penisilinler, sefalosporinler, aminoglikozitler ve linkosamidlerin in vitro testlerde iyi bir salınma oranına sahip olduğu ifade edilmiştir.

Gentamisin kemik çimentolarında en sık kullanılan antibiyotiktir. Gentamisin ile ilgili problemler nedeni ile alternatif olarak tobramisin başarı ile kullanılmıştır. Fluoroquinolon'ları içeren antibiyotikli toprak insanlarda osteomyelitis tedavisinde kullanılmıştır.

Veteriner Hekimlikte Antibiyotik Emdirilmiş Toprakların Kullanımı

Bunlar veteriner hekimlikte farklı hastalıkların tedavisinde kullanılmıştır. Örneğin sığırlarda septik artiritis ve osteomyelitis tedavisinde, atlarda ve sığırlarda irinli synovitis ve kuşlarda bumblefoot olgularında kullanılmıştır.

Tavşanlarda genellikle deneysel hastalık modellerinde lokal antibiyotik uygulamaları kullanılmıştır. Tavşanlarda PMMA, hidroxyapatite, emilebilir poly-DL-Lactide-co-glycolide'den yapılmış topraklarda tobramisin, cephalothin, cefazoline, klindamisin, gentamisin ve ampisilin içeren antibiyotikler denenmiştir.

Ticari Antibiyotik Emdirilmiş PMMA Toprakları

Bu toprak satın alınabilir ya da el ile yapılabilir. Ticari olan toprak 7 mm çapında üretilmiştir. El ile üretilenler, istenen büyüklük ve şekilde yapılabilirler. Kullanmadan önce toz polimer ve sıvı monomer kısımları karıştırılır ve gentamisin eklenmiş toprak yapılabilir. Bu ürünün paketi açıldıktan sonra kalan kısmı kullanılmamalıdır. Kemik çimentosu yaklaşık 15 dakika içinde sertleşir. Bu nedenle

Tavşan Hastalıkları

küçük toprak oluşturmadan önce çabuk davranmak gerekir. Elde yapılan topraklarda bir zincir oluşturmak için bir iplik kullanılabilir. Steril 20 gramlık kemik çimentosu ile fazla miktarda toprak yapılabilir (Resim 110).

Kemik çimentosu, farklı antibiyotikler ile kullanılabilir. Likit monomer çoğu bakteriyi öldürebilir. Bazı basillus türleri hayatta kalabilir. Donma sırasında ortaya çıkan ısı bakteriyel canlılık üzerinde etkilere sahiptir. Siteril toprak siteril taşıyıcılarda saklanır. Eğer siterilizasyon gerekiyor ise toprak etilen oksit ile siteril hale getirilir. Otoklav siterilizasyonu antibakteriyel güçte kayıp oluşturabilir. Etilen oksit ile siterilize edilen toprak 24 saat havalandırılır ve birkaç ay siteril taşıyıcılarda saklanır ve kullanılabilir.

Toz monomer ile sıvı oranı 2:1'dir. Eğer karışıma antibiyotik katılacak ise oran 3:1 olmalıdır. Bu oran donma işlemi sırasında daha düşük ısı oluşturma nedenidir. Karıştırma oranı 2;1 olduğunda oluşan yaklaşık ısı 75°C, 3:1 oranındaki karışımda ise 65°C'dir. Ticari topraklarda kullanılan antibiyotik miktarı tecrübeye dayanmaktadır. Antibiyotiğin 1-2 gramlık tozu, 40-60 gram PMMA tozu ile karıştırılır. Sıvı antibiyotikler kullanılabilir, ancak sementin sertleşmesini etkiler. PMMA ile antibiyotik oranı ve toprak yapılıma şekli çevre dokular içine antibiyotiğin dağılımını etkiler. Antibiyotik tozün yüksek konsantrasyonu sement içinde büyük delikler oluşmasına neden olur ve topraklarda antibiyotik dağılım oranını artırır. Antibiyotiğin homejen dağılımı PMMA tozünü eklemekten önce sıvı monomer ile karıştırılarak başarılabilir. Toz polimere toz antibiyotiğin en fazla karışma oranı 1;5 olarak belirtilmiştir. Eğer daha fazla antibiyotik kullanılır ise uygun sertleşme olmaz.

Tavşanlarda Toprak Katılan Antibiyotik Seçimi

Birçok antibiyotik, toprak dahil edilebilmekle birlikte, tavşanlarda antibiyotiklere bağlı ishal gelişebildiği için bu seçim sınırlıdır. Sefalosporinler, penisilinler, ampicilin, kloksasillin, klindamisin ve amoksisilin toprak eklemek için uygundur. Ancak tavşanlarda ağız yolu ile sindirim riski olduğundan kullanılmamalıdır. Tavşanlar vücutlarının muhtelif yerlerindeki yaraları temizler ya da yalar. Yüz apseleri içine yerleştirilmiş antibiyotikler fistüllerle ağız boşluğuna girer.

PMMA topraklarında tetrasiklinler, kloramfenikol, polimiksin, eritromisin ve fusidik asit, yeterli fonksiyona sahip olmayan antibiyotiklerdir.

Gentamisin, antibiyotikli toprak için seçilmiş antibiyotiktir. Donma sırasında oluşan ısıya dayanıklılık gösterir, PMMA'dan iyi yayılım sağlar. Antibiyotik ile oluşabilen ishal görülmez. P. multocida'ya

karşı etkilidir. Tobramisin aynı zamanda PMMA'dan dağılım gösterir.

Antibiyotik Emdirilmiş Toprakların Yerleştirilmesi

Tüm nekrotik doku ve apse içeriğinin uzaklaştırılmasından sonra antibiyotik emdirilmiş toprak etkili olur. Purulent materyal, gentamisin gibi aminoglikozitleri içeren bazı antibiyotikleri bağlar ve etkisiz hale getirir. Apselerin delinerek boşaltılması ve içlerinin yıkanmasından sonra boşluk içine uygulanan antibiyotik toprak etkili olamaz. Apselerin operasyon ile temizlenmesini takiben, antibiyotik emdirilmiş toprak uygulanır ve PMMA içinden hematoma ve yara akıntıları içine antibiyotik nüfuz eder. Antibiyotik yalnızca toprakların çevresindeki 2-3 mm'lik bir alanda etkilidir. Toprakları yerinde tutmak için yara kapatılmalıdır. Fakat yara içinde dikiş materyalinin varlığı sekonder apse riski oluşturur. Gömülmüş dikiş materyali infeksiyon odağı oluşturur. Bu nedenle özellikle derin dokularda mümkün olduğunca az dikiş kullanılmalıdır. Eğer mümkün olursa toprakları yerinde tutmak için yalnızca deri dikişleri kullanılmalıdır. Monofilament dikiş materyalleri, multifilament ya da örgülü materyallere göre kontaminasyona dayanıklılık gösterir. Bakteriler, makrofajlar tarafından ortadan kaldırılmaya dirençli oldukları örgünün aralıklarında kalabilirler. PMMA toprakları, ağırlık yaparak rahatsızlık oluşturabilir (Resim 110, 111).

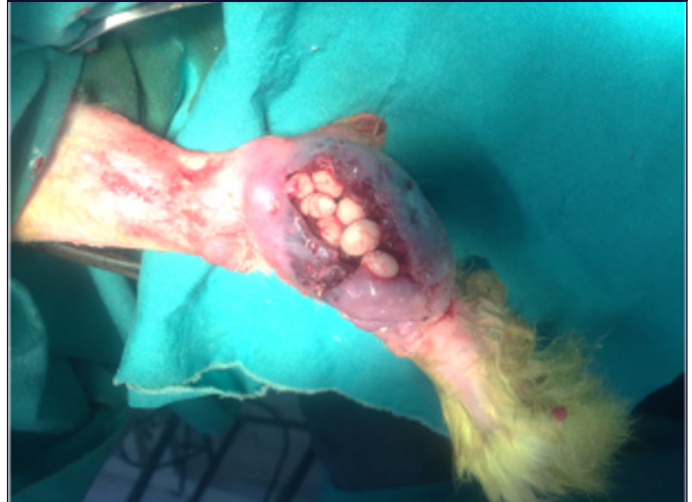
PMMA toprakları en az 4 hafta uygulandığı yerde bırakılmalıdır. Toprak ilave bir akıntı oluşturur ve deriden çıkarılarak yerine yenileri konur. Çoğu olguda toprak fibröz doku ile kapatılır ve kalıcı olarak yerinde bırakılır ya da siteril bir biçimde uzaklaştırılır. Birkaç ay yerinde bırakılmış olan toprak başarısız olgularda apse oluşumu için bir odak olarak etki yapabilir ve apse tedavisinden önce uzaklaştırılmalıdır.

Tavşanlarda Yüz Apselerinin Prognozu

Yüz apselerinin prognozu apsenin bölgesi ve operasyon olasılığına bağlıdır. Tavşanın sağlığı, sahibinin kararı, tedavinin uygunluğu ve antibiyotiğin süresi önemlidir. Hastanın ağrısının rahatlatılması gibi ek tedaviler, hastalık oranını ve sindirim yolu durgunluğu gibi operasyonla oluşan bozuklukları azaltır. Tavşanlardaki apselerin çoğunluğu ağırlı değildir.

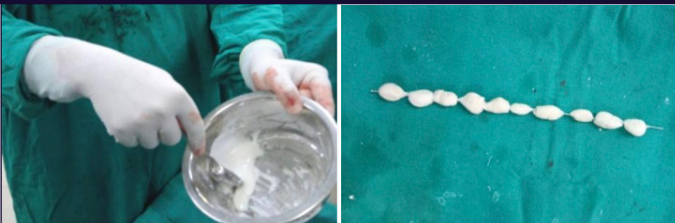Resim 111.

Elde Hazırlanan Antibiyotik Emdirilmiş PMMA Toprakları Apsenin Boşluğuna Yerleştirilir ve Deri Dikilerek Toprakların Burada Kalması Sağlanır



Resim 110.

PMMA Toz ve Sıvı Olarak Kullanılacak Toz Antibiyotik ile İntraoperatif ve Steril Olarak Hazırlanır ve Elle ya da Silikon Kalıplarda Hazırlanarak Emilme-yen Momofilament Bir İplik ile Birleştirilir ve Apsenin Temizlendikten Sonra Kapsula İçine Yerleştirilir



Tavşanlardaki yüz apseleri sıklıkla tekrar eder ve genellikle diş hastalıkları mevcuttur. Yüz apselerinin prognozu, mevcut bakteri türü ya da antibiyotik seçiminden çok mevcut diş hastalığının durumuna bağlıdır. Uzamış crown'lar tarafından meydana getirilen penetre yaralardan oluşan yüz apseleri, kavga yaralanmaları ve yabancı cisim yaralarından oluşan periapikal apselere göre daha iyi prognoza sahiptir. Alt çenenin dahil olduğu apseler diş anatomik düzlemini değiştirir ve ilave bir komplikasyon olan maloklüzyon meydana getirebilir.

Periapikal apse tedavisinin etkili olması için dişin uzaklaştırılması ve nekrotik dokuların temizlenmesi gerekir. Bu uygulamanın olası komplikasyonları diş hastalığının safhasına bağlıdır. Erken safhalarda diş hala büyür iken bir dişin çekilmesi karşı dişin bozulmasına ve sonradan yumuşak doku zedelenmesine neden olan uzun crown gelişimine neden olur. İlerlemiş safhalarda, kemiğin içine diş kökünün kaynaması ve çevreleyen kemik civarında yaygın

periosteal reaksiyon oluşması, diş çekimini olanaksız hale getirir. Konservatif tedavi yalnızca seçenektir. Etkilenen dişin pozisyonu aynı zamanda prognozu etkiler. Alt yanak dişlerinin köklerini de içeren mandibular apseler, retrobulbar alan ve burun boşluğuna yayılan üst yanak dişlerini içeren apselere göre daha kolay tedavi edilir. Mandibular dişlerin kökleri daha ulaşılabilir. Bu nedenle etkili direnaja sağlamak daha kolaydır.

Diş hastalıklarının ileri safhalarında, sıklıkla çok sayıda apse vardır ve kemik ve dişlerde patolojik değişimler mevcuttur. Bu hastaların çoğu çiğneme yapamazlar ve yaşamaları için yumuşak gıda gereklidir. Ötenazi bu olgularda seçeneklerdendir. Kronik ve çok sayıda apse bulunan bazı tavşanların acı çekmediği ve normal yaşamlarına devam ettiği görülür. Bu olgular asla tedavi edilemez. Bununla birlikte lokal tedavi, antibiyotik ve analjeziklerle bu olgular konservatif olarak idare edilebilir.

BÖLÜM 17

DERİ HASTALIKLARI

Serhat ÖZSOY

Deri Hastalıkları

Skin Diseases

BÖLÜM HAKKINDA

Bu bölümde, derinin muayenesi, dermatitis ve bakteriyel hastalıklar, kullanılan ilaçlar, gerdan, perineal ve yüz dermatitleri, otitis eksterna, ülserli pododermatitis, tavşan sifilisi ve deri parazitleri anlatılmaktadır.

Anahtar kelimeler: Dermatitis, ülserli pododermatitis, sifilis

ABOUT the CHAPTER

In this chapter, skin examination, dermatitis and bacterial infections, medicine used, dermatitis of dewlap, perineal and face region, otitis externa, ulcerative pododermatitis, rabbit syphilis and skin parasites are explained.

Keywords: Dermatitis, ulcerative pododermatitis, syphilis

Tavşanlarda Deri Hastalıklarının Nedenleri

Deri hastalıkları pet tavşanlarda yaygındır. Ancak yabani tavşanlarda nadir görülür. Yabani tavşanlar kısa tüylü sıkı bir kürke sahiptirler ve dökülen kılları çekmek için insizor dişlerini kullanırlar. Çoğu pet tavşanda olduğu gibi kolaylıkla keçe ve düğüm oluşmaz. Yabani tavşanlar grup halinde yaşarlar ve karşılıklı taranma ve temizlenme aktiviteleri onların sosyal davranışının önemli bir kısmıdır. Dinlenme sırasında onlar birlikte yatar ve özellikle yüz ve başlarını yalarlar. Yabani tavşanlar küçük bir alanda sınırlı değillerdir, saatlerce idrar ve dışkı ile bulaşmış bir yataklıkta oturmazlar. Onlar şişman ve hantal değillerdir ve engelli tavşanlar, yırtıcılar tarafından çabuk yakalanırlar.

Yalnız yaşayan ve bu problemlere sahip pet tavşanlar taranma yapabilmeye azlığına bağlı olarak deri hastalıkları belirtileri gösterirler. Yalnız tavşanlar, taranmak ve yalanmak için arkadaşına sahip değildir. Angora gibi hızlı büyüyen ve kabarık kürklü ırkların taranmaları mümkün değildir. İnsizor dişlerin maloklüzyonları dişin kerpeten gibi olan etkisini ortadan kaldırır ve ölü kılların uzaklaştırmasını zorlaştırır. Etkili taranma, esnek olmayı gerektirir. Yanak dişlerinin maloklüzyonu yalanmayı ve taranmayı ağırlı hale getiren, dile doğru büyüyen keskin kenarlarının oluşumu ile sonuçlanır. Kifoza, skolioza ve spondilozis evcil tavşanlarda sık görülür. Encephalitozoonosis gibi nörolojik problemlere neden olan bozukluklar denge kabiliyetini ve vücudun ulaşamaz kısımlarına ulaşmak için doğru pozisyona gelmeyi etkileyebilir. Rinitis aynı zamanda nefes alma ve taranmayı zorlaştırır. Sert taban, aktif olmama, şişmanlık ve kötü anatomik yapı, tarsal eklemde yara gelişimine ve ayakların kemik çıkıntıları üzerindeki derinin avasküler nekroza ortam hazırlar. Kafes teli ve sert halı gibi aşındırıcı yüzeyler, deride trauma oluşturur ve enfeksiyona ortam hazırlar. Nemli ve kirli yataklık, derinin bakteriyel kontaminasyonunu, dezenfektanlar ve şampuan gibi kimyasallar, alerji ve temas dermatitini artırır. Fransız lop gibi popüler ırklarda nemli dermatitise meyil oluşturan çene altı ve genital organ bölgelerinde büyük deri katlanmaları gelişir.

Tavşanlarda deri hastalıklarını başarılı tedavi etmenin anahtarı, hastalığı belirlemek ve onu tedavi etmenin yanında mümkün ise altında yatan sebepleri tedavi etmektir. Çoğu deri hastalığı yumuşak yataklık sağlamak, ekzersiz yaptırmak, yüksek lifli gıdalar yedirmek ve tüylerini temizleyen ve tarayan bir insan arkadaş ile önlenabilir ya da azaltılabilir.

Derinin Muayenesi

Deri hastalıklarına yaklaşım diğer türlerde olduğu gibi aynı prensipleri içerir. Anemnezde hastanın yedikleri, yetiştirilme biçimi ve diğer hayvanlar ile teması öğrenilir. Tam klinik



CC BY 4.0: Telif Hakkı ©Yazar(lar), "Bu derginin içeriği Creative Commons Atıf 4.0 Uluslararası lisansı altında lisanslanmıştır."



Serhat Özsoy

İstanbul Üniversitesi-Cerrahpaşa, Veteriner Fakültesi, Yabani Hayvan Hastalıkları ve Ekoloji Ana Bilim Dalı, İstanbul, Türkiye
E posta: serhatozsoy@yahoo.com

Bu bölümü alıntıla / Cite this chapter as:
Özsoy, S. (2023). Deri hastalıkları. S. Özsoy (Ed.), *Tavşan Hastalıkları* içinde (s. 147-156). İstanbul: İÜC Yayınevi.

muayene, ağız, perineum ve tarsal eklem bölgesini içerir ve normal taranma işlevini etkileyen bozuklukları ortaya çıkarır. Ergin erkek tavşanın derisi, pelvis bölgesinden boyuna, dorsum boyunca oldukça kalındır. Bu deri kısmı erkek kedinin yanak derisine benzeyen kalın deri kollajenlerine sahiptir. Bu sekonder bir cinsiyet özelliğidir.

Tavşan yapısı önemlidir. Bazı tavşanlarda perineum civarında ya da çene altında enfekte olabilen büyük deri katlanmaları gelişir. Büyük gevşek göz kapakları (Fransız lop tavşanlarında görülür) prekorneal gözyaşı tabakasının koruyucu mekanizmasını bozar, gözyaşı akıntısı ve yüzde dermatitise neden olur. Bazı tavşanlarda yer ile sürekli temasta olan kalça bölgesi civarında sarkan büyük bir deri gelişir, temas dermatitisi ve mekanik traumaya meyil oluşturur. Spondilosis veya şişmanlığa bağlı hareket azlığı ve zayıf yapı, basınç yaraları ve idrar pişliği ile sonuçlanan idrar yapmak için doğru pozisyona adaptasyon sağlayamamaya neden olur.

Tavşanlar vücutlarının tüm alanlarına ulaşmak için farklı duruşlara uyum sağlamalıdır. Yüz ve kulaklar ön bacaklarla taranır. Kuyruk ve dorsum arasındaki ve boyunun gerisindeki omuz çıkıntıları arasındaki alanlar tavşanın en zor ulaştığı bölgelerdir. Özellikle baş ve boyun civarı tavşanın arkadaşı tarafından temizlenir, kuyruk civarında bu nadirdir. Bir pire tarağı ile tavşanlar etkili bir şekilde taranabilir. Dökülen kıl miktarı tüy dökme döneminde artar (Dehn vd., 2018).

İyi aydınlatma ve büyütme kürkün yakın muayenesini kolaylaştırır. Kırılmış tüyler, pire kirleri ya da uyuz etkenleri özellikle beyaz tüylerde görülebilir. *Leporacarus gibbus* (kürk paraziti) ile infeste olmuş tüyler, tuz ve biber ile kirlenmiş izlenimi verir. Travma, kıl dökülmesi ve kızarıklıklar derinin yakın muayenesinde görülebilir. Bazı tavşanlar bir insan tarafından taranmaya bağlı olarak boyunun altındaki alanı yalamaya ve çiğnemeye başlar veya kuyruğun dip kısmındaki dorsum bölgesinin taranmasına cevap olarak tutan kişiyi yalayabilir. Bu cevap ulaşılamayan bir alanda kaşıntılı bir bozukluk olduğunu gösterir. Örneğin şişman ya da spondilosis'e bağlı perineum bölgelerine ulaşamayan tavşanlar, özellikle kuyruğun tabanındaki cheyletiellosis ya da perineal dermatitis ile etkilenmiş ise taranmaya cevap olarak gerdanlarını yalamaya başlayabilir.

Tavşanların deri hastalıklarının tanısı için birçok laboratuvar değerlendirilmesi mevcuttur.

- Uyuz etkenleri büyüteçle derinin taranması ile muayene edilerek görülebilir.
- Asetat flaster stripler deriye uygulanır ve sonra mikroskopik muayene için mikroskop lamalarına yerleştirilir. Sonra cheyletiella, bakteri ve mantarlar için muayene yapılır.
- Kılın mikroskopik muayenesi kıl dökülmesi bozuklukları arasındaki ayrımı yapmak için kullanılır. Dominant kafes arkadaşı tarafından tavşanlar ısırılır. Tüyün çiğnenmesi ile sağlıklı şaftı olan tüyler kırılır. Kırılan kıl şaftlarındaki sporların mevcudiyeti ile mantar tanısı konulabilir.
- Mantar kültürü dermatophytosis'i doğrular ve yapıcı etkeni ortaya çıkarır.
- Koyu renkli deri akıntılardan alınan sürüntüler, *Treponema pallidum*'dan şüphelenilmesine neden olur.

- Bakteriyel kültür, etkin organizmayı ve antibiyotik hassasiyetini belirlemek için bakteriyel deri hastalıklarında kullanılır.
- Deri kazıntısı demodeks ya da sarkoptes uyuz şüphesi olanlar ya da kaşıntılı hayvanlarda gerekir.
- Deri biyopsisi neoplazi olgularının tanı ve prognozu hakkında bilgi elde etmek ya da bazı deri bozuklukları arasındaki ayırım için gereklidir.

Taranan ve Keçe Bulunmayan Tavşanlar

Tavşanlarda taranma, keçeleşme oluşumunu önlemek ve dökülen kıllar ve kirlerin kürkten atılmasını sağlamak için önemlidir. Kabarık ve uzun tüylü ırklarda kuyruğun tabanında ve arka bacaklar arasında keçe gelişimine meyil mevcuttur. Kirli yataklık, idrar ya da dışkı bulaşması, keçeleşmenin altındaki deride infeksiyon meydana getirir. Topraklanmış ve keçeleşmiş kılların kesilmesi ve altındaki derinin tedavi edilmesi düzeltme sağlar. Keçeler çekildiğinde deri kolaylıkla yaralanabildiğinden nazik davranılmalıdır. Kalın keçeler kesilerek uzaklaştırılır. Deriyi kesmemek için dikkatli davranılmalıdır. Zaman, sabır ve iyi aydınlatma gerekir. Çoğu tavşan için sedasyon ve ağrı kesici kullanılır. Sağlam keçelerin uzaklaştırılması için tüy kesme makinaları etkili olmaz. Kesicinin önündeki deriyi germek, kesimi yavaş ve dikkatli yapmak, derinin zedelenme riskini azaltır.

Topraklanmış kısımların yıkanması iyi olur, makine ile kolay tıraş edilemez. Kirlenmiş, nemli enfekte deri zarar vericidir. Banyo yaptırılan tavşanlar sitreslidir ve suya batırma ya da parazit banyosu kullanımını takiben şok ve ölüm raporları mevcuttur. Etkilenmiş alanların tıraş edilmesi ve temizlenmesi banyodan daha etkili olur. Herhangi bir ilaç uygulanmadan önce kılların uzaklaştırılması gerekir.

Tüy Dökme

Tavşan tüyleri ona yoğun kürk özelliği veren tek ya da çok sayıda tüy follüküllerinden çıkar. Tüyler yeni doğanlarda çabuk büyür ve başlangıçta koruyucu tüylerden ibarettir. Bebek tüyleri tavşanlar 4-5 aylık olana kadar kalır ve bir ara tüy yapısı ile 5-6 haftalık yaşta yer değiştirir. Bu ara kürkte dökülen tüyler mevcut değildir ve kürk endüstürüsünde kullanılır.

Ergin tavşanlarda tüy dökme mevsimsel dönemleri takip eder ve genellikle her yıl iki tam tüy değişimi olur. Tüy dökümü sırasında vücut boyunca farklı büyüme safhalarında kürk alanları mevcuttur. Tüy dökümü genellikle baş alanında başlar, sırt ve boyundan aşağıya devam eder. Çevresel uyarı, hormonlar ve beslenme tüy dökümü sürecini etkiler. Kürkün yoğunluğu, çevre ısı ve beslenmeden etkilenir. Yaz kürkü genellikle daha kısırdır ve rengi değişebilir. Kaliforniya ve siyam gibi renkli ırklarda tıraşlanmış alanlarda tüyler siyah renkte çıkabilir (Benato, 2019).

Tüysüz Alanlar

Tavşanlarda tüy kaybı fizyolojik olabilir. Bazı tavşanlarda ense alanı doğal olarak ince kaplanmıştır. Angora, cüce ve minyatür lop gibi ırkların modifiye kürk yapısı kolaylıkla keçe ve düğüm oluşturan kabarık, ince kürk oluşturur. Yeniden büyüme genellikle hızlıdır ve kılsız alanlarda 7-10 gün içinde yoğun yeni tüy alanları oluşur. Bu düzensiz tüy büyümesi durumu normal tüy dökmenin farklı bir türü olarak ortaya çıkar. Bölgenin tüylerinin kesilmesinden sonra daha görünür hale gelir.

Gebe dişilerde tüyler gevşer ve gebeliğin sonuna yakın yuva oluşturmak için koparılır. Bu davranış, göğüs ve ventral abdomende büyük çıplak alanların ortaya çıkması ile sonuçlanır. Yalancı gebelik bulunan dişiler de aynı zamanda bu alanlardan tüy yolarlar. Tavşanlar arasındaki yakın arkadaşlık ilişkilerinde kafes arkadaşları özellikle lateral falanklar bölgesinde diğerinin tüylerini çiğneyebilir. Çok yaygın değildir ve bu dominant bireyler tarafından meydana getirilir.

Kötü beslenme kılsız bölgeleri oluşturan sebeplerdendir. Sülfür içeren aminoasitler keratin oluşumu ve tüy büyümesi için gereklidir. Tavşanlar sekumda aminoasit sentezine rağmen temel aminoasitlere gereksinim duyarlar. Keratin, metiyoninden sentez edilir. Lysine, kollajen ve fibrin kadar keratin oluşumunda da aynı zamanda önemlidir. Genel olarak tane yemler lysine ve metioninden yetersizdir. Oysaki baklagiller iyi kaynaklardır. Sülfür aminoasit yetersizliği kötü beslenen tavşanlarda kötü tüy kalitesi ile ortaya çıkar. Magnezyum yetersizliği aynı zamanda tüy dökülmeleri ve tüy yapısındaki değişimler ile ilişkilidir.

İnjesiyon reaksiyonları ya da kavga yaralanmaları gibi yaralarla traumaya uğrayan alanlar lezyon iyileşmesinden sonraki birkaç hafta kılsız kalabilir. Tavşan derisi iyileştiğinde kılın yeniden büyüme oranında dikkat edilebilir değişim vardır. Tekrar eden travma ve temas dermatitisi özellikle tarsal eklemde yerle temasta deri alanlarında düzensiz kıl dökülmeleri ile sonuçlanır. Eğer temas reaksiyonu mevcut ise, deri kalınlaşır, yangılanır, kanamalı ve kaşıntılıdır.

İnjesiyon Reaksiyonları

Tavşanlar injesiyon reaksiyonlarına meyillidir. Lezyon birkaç gün sonra injesiyon alanında ortaya çıkabilir. Bazı bireylerde reaksiyon yaygın olabilir ve epidermis alanı nemlidir. Viral hemorajik hastalığı aşısının taşıyıcı maddesi, karprofen ve enrofloksasin injesiyonları genellikle problem oluşturur. İnjesiyon reaksiyonlarından ürünlerin intradermal yerine deri altı verilmesi ve serum fizyolojik ile sulandırılması yoluyla sakınılabilir ve deriye nazik bir şekilde masaj yapılması ile dağıtılma sağlanır. İnjesiyon reaksiyonları hoş gitmez ancak çabuk iyileşir. Eğer gerekir ise antiseptik pomatlar uygulanabilir.

Dermatitis ve Bakteriyel Deri Hastalıkları

Tavşan derisi incedir ve kolay travmatize olur. Duyarlıdır ve kolay irrite olur. Primer iritanlar ile oluşan temas dermatitisi, lokal iyot gibi kimyasal ilaçların uygulanması ile de şekillenebilir. Yüzeysel piyoderma yaygındır ve genellikle ısırık yaraları, injesiyon reaksiyonları, infekte deri katlanmaları, idrar yanıkları, salya akıntısı ve gözyaşı akıntısı gibi sebeplere bağlı olarak oluşur. Derin deri katlanmaları atıkları biriktirir, bakteri ve mantar büyümesi için ılık ve nemli olan uygun çevre oluşturur. Bazı tavşanlar anüs ve genital bölge civarındaki derinin geniş katlanmalarına sahiptir.

Staphylococcus aureus, tavşanlarda infekte deri hastalıklarında yaygın bir patojendir. Bu etken tavşanlarda vücudun bütün alanlarında bulunmuştur. Fakat fazla miktarlarda kulak ve perineumda mevcuttur.

Fusobacterium necrophorum ya da Pseudomonas aeruginosa gibi diğer bakteriler de özellikle ticari amaçla yetiştirilen tavşanlarda deri infeksiyonları oluştururlar. 'Schmorls hastalığı ya da necrobacilloz, Fusobacterium necrophorum tarafından oluştu-

rulur ve nekroz, ülser ve apse ile karakterizedir. Fusobacterium necrophorum yaygın olarak tavşan dışkısında bulunur ve yaranın dışkı ile bulaşmasıyla hastalık oluşur. İleri olgularda kemik gibi altındaki dokular etkilenebilir. Tanı, bakteriyel kültür ile yapılır ve tedavide sistemik antibiyotik kullanımı kadar cerrahi temizlik de önemlidir.

Pseudomonas aeruginosa nemli koşullarda tutulan tavşanların گردanında nemli dermatitis oluşturur. İnfeksiyon, kürkün mavi/yeşil renklenmesi (mavi kürk hastalığı) ile karakterizedir. Hastalığa bulaşık su şişeleri, nemli yataklık ve kalabalık yetiştirme ortam hazırlar. Bu tip infeksiyon pet tavşanlarında nadirdir. Bununla birlikte şiddetli diş hastalıkları ve aşırı salya akıntısında veya hatalı su şişelerine bağlı derinin aşırı nemlendiği durumlarda görülebilir. Tanı, klinik belirtilere ve deriye temas ettirilen sürüntülerin sitolojisi ile yapılır. Tıraş yapmak, temizlemek ve sistemik antibiyotikler kullanmak gerekir. Oluşturan sebeplerin belirlenmesi ve düzeltilmesi gereklidir.

Tablo 15.

Tavşanlarda Bakteriyel Deri İnfeksiyonlarını Tedavi Etmek İçin Kullanılan Antibiyotikler (Varga, 2014)

İlaç	Etki mekanizması	Doz	Yorum
Sefalekssin	Bakterisid, hücre duvar proteinlerine bağlanır	15-20 mg/kg, SQ 12-24 saatte bir	Toksisite ve enteritis oluşturabilir; özel indikasyonda kullanılabilir.
Doksisisiklin	Bakteriostatik Protein sentezini durdurur	2.5-4 mg/kg PO 24 saatte bir	Diş renklenmesi olabilir Böbrek hastalıklarında güvenlidir
Enrofloksasin	Bakterisid, bakteri DNA giraz durdurucusu	10-30 mg/kg PO, İV, SQ	Gram-negatif organizmalara karşı atım dozu etkilidir
Marbofloksasin	Bakterisid, bakteri DNA giraz durdurucusu	2-10 mg/kg 24 saatte bir PO, IM SQ	Büyüyen hayvanlarda dikkatli kullanılmalıdır.
Metronidazole	Antibakteriyel ve Antiprotozoal	10-20 mg/kg PO 12 saatte bir 40 mg/kg 24 saatte	Antibakteriyel etkiyi geliştirmek için penisilin ile birlikte kullanılır.
Oksitetrasiklin	Bakteriostatik, bakteriyel Protein sentezini durdurur	15 mg/kg IM 12 saatte bir	Yeni çıkan dişlerde renklenme olabilir
Penisilin	Bakterisid, bakteri hücre duvar sentezi, hücre büyümesi ve bölünmesini etkiler	40 mg/kg SQ 40 mg/kg SQ 24 saatte	Treponema için (Sifilis) için 7 günde bir 3 doz Apseler için
Trimethoprim/Sülfadiazine	Birlikte sinerjik etkili Bakterisid	30 mg/kg PO 2 4 saatte bir	Tavşanlarda güvenlidir

Pasteurella multocida, irinli deri hastalıklarındaki en yaygın patojendir. Bu organizma sağlıklı tavşanların burun deliklerinde bulunur ve taranma ile diğer alanlara yayılır. Bu organizma apselerden elde edilen kültürlerde bulunur ve solunum yolu infeksiyonlarının sebebidir.

Yüzeysel piyoderma tüylerin kesilmesi, derinin temizlenmesi, antiseptik ve antibiyotik pomat uygulaması ile tedavi edilir. Yıkama, dışkı bulaşması ya da eksudat uzaklaştırmak için gerekebilir. Tavşanların yoğun kürkü kolaylıkla keçeleşir, yavaş kurur ve nemli ortam bakteriyel büyümeyi kolaylaştırır. Eğer yıkama gerekli ise klorheksidin ve povidon/iodine deriyi temizlemek için uygundur ve mantarlara karşı etkilidir. İyotlu ilaçlar deride irritasyon yapabilir. Antibiyotik ve kortikosteroidlerle yapılan lokal tedavi etkilidir. Kortizonları içeren ilaçlar dikkatli kullanılmalıdır. Eğer deri yangılı ise kortizonlar buradan emilebilir. Uzun süre lokal kortizonlu ilaçların kullanılması deri incelmeye ve sonuçlanabilir. Sistemik emilim, lökosit azalması ve subklinik hastalıkların gelişmesine neden olan immun fonksiyonların bozulmasına neden olur. Lokal steroidlerin kullanımı zararlı olabilir. Fusidik asit içeren ürünler çok yararlıdır ve günlük olarak uygulanır. Fusidik asit sindirim fonksiyonunu bozmadığı ve infekte deri bozukluklarında mevcut olan stafilokoklara karşı etkilidir.

Sistemik antibiyotikler ilerlemiş bakteriyel deri infeksiyonlarında kullanılır. Kültür ve antibiyogram gereklidir. Enrofloksasin veya trimetoprim kombinasyonları tavşanlarda güvenlidir ve bakteriyel deri enfeksiyonlarını tedavi etmek için kullanılır (Tablo 15). Sistemik kortizonlar gerekli değildir ve immun sistemi baskılayıcı özelliklerinden dolayı ters etki gösterebilirler. Eğer deri ağrılı ve yangılı ise meloksikam ya da karprofen gibi NSAİ ilaçlar etkili olabilir.

Gerdanın Nemli Dermatitisi

Çene ve boğaz altındaki deri eğer sürekli nemli ise infekte olabilir. Salya oluşturan bozukluklar bu bölgedeki nemli dermatitis riskini artırır. Diş hastalıkları, özellikle yanak dişlerindeki keskin kısımlar aşırı salya akıntısına neden olur. Özellikle etkilenen diş kenarından çene ve boyun bölgesine salya aşağı akar.

Kirli su kapları, kirli ve kalabalık ortamlar, tavşanlarda gerdanda nemli dermatitis oluşumuna neden olur. Bazı tavşanlar gerdanlarını su kabına sokmadan su içemezler. Büyük ırk dişiler daha hassastır. Kamışlı şişeler önleme amaçlı kullanılabilir. Gerdanı yalama ve çiğneme diğer alanlardaki irritasyon için yapılan bir yer değiştirme aktivitesidir. Örneğin, perineum ya da dorsumuna ulaşamayan obez dişiler ozaman gerdanlarını çiğneyebilirler ve burada infeksiyon oluşabilir. Perineal dermatitis ya da cheyletiellosis gibi primer irritasyon kaynağını uzaklaştırmak, gerdanı tedavi etmek için gereklidir.

Gevşek derili tavşanlarda özellikle dişilerde gerdan ve çenenin altında büyük deri katlanmaları oluşur. Bu deri katlanmaları kolaylıkla infekte olur. Antiseptik solüsyon ile temizlemek ve sonra bölgeyi kurulamak, durumu kontrol altına alabilir. Alternatif olarak deri katlanmasının operasyon ile uzaklaştırılması gerekebilir.

Yüz Dermatitisi

Yüz çevresindeki bakteriyel deri infeksiyonları kronik gözyaşı akıntısı, kavga yaraları ve aşırı salya akması ile oluşabilir. Gözyaşı akıntısı nasolakrimal kanalın tıkanması, travması ve infeksiyonuna bağlı olabilir. Gözyaşı akıntısı, sık görülen diş hastalıklarının

ilk belirtisidir. Nasolakrimal kanal üstteki primer insizorun ucu civarında bükülür ve eğer genişlemiş ise kök tarafından bloke edilir. Gözyaşı, nasolakrimal kanal yerine yüzeyle aşağıya doğru akar. Gözün altındaki tüyler sürekli ıslaktır ve koyu mukus ile birlikte mineral birikimi, tüylerin keçeleşmesine ve bakteriyel üremeye neden olur. Lokal ilaçlar infeksiyonu kontrol etmede yararlıdır. Bunu tedavi etmek zordur. Bu alanı kuru ve temiz tutmak önemlidir. Sedasyon ile alanın tüylerinin temizlenmesi önemlidir. Bu altındaki derinin kuru ve temiz olmasını sağlar. En iyi çözümlerden biri bu tavşanın yüzünü yalayan ve temizleyen bir arkadaştır.

Perineal Dermatitisi

Perineal dermatitis genellikle anüs ve genital bölge civarındaki derinin sekonder bakteriyel infeksiyonu ile meydana getirilir. Bu durum ciddidir, sinek yumurtası ve larvası oluşumu ile sonuçlanır. Taranma zorlukları ve özellikle hayvanın tüy dökmesine bağlı olarak kuyruğun ventralinde ve genital bölgedeki birikim, kürkün keçeleşmesi ile sonuçlanır. Kürkteki keçeler idrarı emer, dışkı yapışır ve bakteriyel infeksiyonu artırır. Yangılanmış deri alanları femur ve tarsal eklem iç kısmına kadar uzanabilir. Sekotrof ve idrar kontaminasyonu ile durum kötüleşir. Yenmemiş sekotrof özellikle yumuşak ve yapışkan ise kuyruk altında kürke bulaşır. Deriyi irrite eden sekotroflardaki uçucu yağ asitleri yangı meydana getirir. Yetersiz lif alımı, tarsal eklemdeki yaralar, artiritis, spondilosis, obezite ve diş hastalıkları gibi birkaç durum sekotrofun yenmesini önler. İdrar yapamama ve idrar pişisi oluşturan bozukluklar, sistitis, taş hastalığı, nörolojik hastalıklar ve penis bozukluklarıdır.

Büyük perineal deri katlanması obez hayvanlarda gelişir ve hayvan ağırlık kaybettikten sonra bile devam eder. Dişiler erkeklerle göre daha fazla etkilenir. Bu deri katlanması kıl, akıntı, idrar, dışkı ve nekrotik akıntıları tutar. Onlar kronik infeksiyona meyil oluşturur. Genellikle kulak uyuzu oluşturan psoroptes cuniculi, tavşanların perineal katlanmasında bulunur. Pullu eksudat oluşur ve etkenler alandan alınan sürüntülerde görülürler.

Perineal alan tavşanlarda çok hassastır. İnfekte ve yangılanmış deri ağrılıdır. İnfekte deri, tavşanların sekotrof almasını ve perineumu yalamasını engelleyebilir. Taranma-yalanma azlığı kısır döngüyü başlatır. Ağrılı ve infekte perineal deri üretritise meyil oluşturur. İdrar yapmak için düzgün duruşa adapte olamazlar, idrar birikir ve sistitis gelişir. Üretritisi idrarın damla damla akmasına neden olur ve kirli nemli yataklık perineal derinin haslanması ile birleşir. Çok su içen ve idrar yapan tavşanlar perineal dermatitisi arttıran ve nemli yataklık oluşturan bol idrar yapar.

İdrar yapma süresince idrarın fışkırtma yolunu değiştiren herhangi bir durum tüylerin sürekli idrar ile ıslanmasına ve sonradan infeksiyon oluşmasına neden olur. Kavga yaralarına bağlı skar doku oluşumu gibi penis ya da prepisyumun bozuklukları, penis deviyasyonuna ya da penisin üretral açıklığının kısmen tıkanmasına ve idrar akışının değişmesine neden olabilir. Spinal problemleri ya da tarsal eklem yaraları olan tavşanlar kuyruklarını kaldırmak için doğru pozisyona gelemeyen ve idrarı bacaklarının iç kısmına damlatırlar (Resim 112).

Perineal dermatitis tedavisi, taranma-yalanma azlığı, ağrı ve sekonder bakteriyel infeksiyonla oluşan kısır döngüyü bozmayı amaçlar. Perineum bölgesinin kıllarının kırılması ve temizlenmesi, sekonder infeksiyonların tedavi edilmesi ve analjezi sağlanması çoğu

olguda etkilidir. Çoğu tavşanda tanının sağlanması için röntgen çekilmesi ve temizlik amacı ile kılların kesilmesi ve sedasyon gerekir. Perineumun dışkı ve idrar ile bulaşmasına ortam hazırlayan çamurlu idrar, ürolithiasis, spinal problemler ya da artrit bulunan eklemler radyografide görülebilir. Perineal dermatitis'i tedavi etmek ve tekrarını önlemek için dışkı ve idrar problemlerine yönelinilmelidir. Örneğin yüksek lifli gıdaların yedirilmesi sekotrofun yenmesinin artırılması ve ağırlık azaltması için gerekebilir. NSAİ ilaçlar spondilitis gibi kronik artiris durumlarında kullanılır. NSAİ ilaçlar prostaglandin sentezini bozar ve sekotrof üretimini azaltır. Yalanma ve taranmayı önleyen diş hastalıklarının tedavisi gerekir. Ekzersiz alanı ve yataklıktan idrarı uzaklaştırmak aynı zamanda gereklidir.

Genital bölge civarında derinin genişlediği ve büyük katlanmaların olduğu tavşanlarda, infeksiyonu arttıran bu katlanmanın cerrahi olarak uzaklaştırılması yararlı olacaktır. Vajinal akıntı meydana getiren ve üreme bozuklukları olan dişi tavşanların kısırlaştırılması gerekir. Paraplejik hastalarda hemen her zaman perineal dermatitis gelişir. Perineal derinin temizliğini sağlamak, kuru ve keçeleşmeden uzak tutmak için sürekli bakım gerekir.

Perineal Dermoplasti

Perineal deri katlanmasının operasyon ile uzaklaştırılması genellikle kolaydır. Kronik perineal dermatitis için etkili tedavi, diğer ortam hazırlayan faktörlerin ortadan kaldırılması ile yapılır. Bazı olgularda altındaki sebebi belirlemek ve tedavi etmek mümkün değildir. Fakat infekte deri katlanmasının uzaklaştırılması sorunun çözümüne katkı sağlayacaktır.

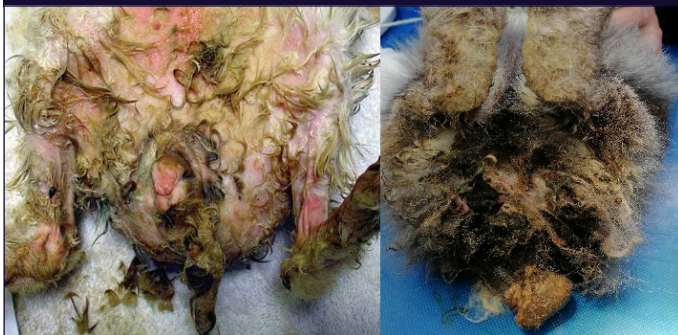Perineal dermoplasti, genital çıkış bölgesinin kraniyal kısmına yapılan yarım ay şekilli insizyonla gerçekleştirilir. Bu yarım ay insizyon infekte ve yangılı deriyi içine alır. Erkek hayvanlarda bu insizyona skrotum ve testisler de dahil edilir ve tavşan kastre edilir. Uzaklaştırılacak deri miktarı olgulara göre değişir. Yetersiz deri uzaklaştırılması durumun tekrarı ile sonuçlanacaktır. Aşırı uzaklaştırma genital deliklerin pozisyonunu değiştirir ve idrar akış doğrultusunu etkiler. Yangılı ve infekte olmayan deri uçlarının karşı karşıya gelmesi ile başarılı iyileşme olur. Deri dikişleri gergin olmamalıdır. Bu insizyon uzaklaştırılması gerekmeyen emilebilir ya da emilmeyen ipliklerle dikilebilir. Postoperatif infeksiyon ve apse çok riskli bir durumdur. Ağırlık kaybının sağlanması bu süreçte önerilmelidir.

Sinek Larvaları (Miyasis)

Yaz ayları boyunca pet tavşan yuvaları sinek larvalarından etkilenir. Sağlıklı tavşanlar sinek yumurta ve larvalarından etkilenmez. Obez tavşanlar özellikle bu duruma meyillidir.

Resim 112.

Perineal Dermatitis



Perineal tüylerin dışkı ve idrar ile bulaşmasının her zaman bir sebebi vardır. Sinekler yumurtalarını infekte deri ya da kirli tüylere yapıştırır. Tavşanlarda sinek yumurtaları için en yaygın alan kuyruk ve sırt arasındaki omurga alanıdır. Bu bölge özellikle aşırı ağırlık, spondilosis ya da artritise bağlı esneklik ve hareket problemine sahip tavşanlarda etkili taranmanın zor olduğu alandır. Diş hastalıkları etkili taranma-yalanmayı önler ve keçe oluşumuna neden olur. Yenmemiş sekotrof nem ve kirli yataklık, sinek yumurtlamasını artırır. Ilık ortamlar ve % 60 ya da fazla nem oranı katkı sağlar. Larvalar keçeleşmiş ve kirli tüyler tarafından gizlenir durum kötüleşene kadar görülmezler. Yumurtalardan yirmidört saat içinde sinek larvaları çıkar. Bunlar küçük larvalardır ve patojenik değildirler. Larvaların gelişim safhaları (L1'den L2 ve L3'e değişim) 3 gün alır. Bu iki dönem doku zararına neden olur. Klinik belirtiler yumurtalardan larvalar çıktıktan 4 gün sonra ortaya çıkar. Deri lezyonları karakteristik kokulu eksudata sahiptir. İştahsız ve rahatsız olan etkilenmiş tavşanları larvalar yoğun şekilde irrite eder.

Sedasyon, larvaları uzaklaştırmak ve kirli tüyleri kesmek için gereklidir. Tüm larvalar etkilenen alandan uzaklaştırılır ve bölge bir medikal şampuan ile ya da povidon-iodine cilt temizleyici ile yıkanır. Yıkanan kısım bir saç kurutucu ile kurutulur. Isıya bağlı zedelenmeler oluşturmamak için dikkatli davranılmalıdır. Önleyici dozda ivermektin uygulanmalıdır. Antibiyotik ve bir NSAİ ilaç uygulanmalıdır. İştahsız obez tavşanlar hızlı gelişen öldürücü karaciğer yağlanması riskine sahiptirler. Sinek larvalarına maruz kalan tüm tavşanlarda yoğun tedavi gereklidir. Obez hastalar iştahsızlığın öldürücü yan etkilerine daha fazla hassastırlar. Sıvı tedavisi, enjektör ile besleme, analjezi ve hareket uyarcıları gereklidir. Perineal kirlenmenin altında yatan sebepleri çözmeye uğraşmak larva oluşumunu önlemek için gereklidir.

Otitis Eksterna

Tavşanların vertikal kulak kanalı horizontal kanala öncülük eden dış kulak kanalını ihtiva eder ve bu kanal tragusa doğru aşağıya spiral olan kulak kepçesinin rostral kenarından uzanan deri ve kıkırdığın bükülmesi ile oluşturulmuş bir kesedir. Kese ve dış kulak kanalı otoskop ile muayene gerektirir. Otoskopik muayenede görülen mumumsu bir birikinti, kulak zarı ve horizontal kanalın görülmesini engeller. Büyük ve düşük kulaklı ırklar bu birikimin oluşumuna daha hassastırlar. Horizontal kanalda kalın ve yumuşak eksudat, kulak zarının görülmesini engeller. Bu akıntı tavşanlarda post-mortem muayenede yaygın olarak görülür. Olguların azında kulak zarından eksudat timpanik bulla içine uzanır. Etkilenen tavşanlar genellikle otitis eksterna ve otitis media'nın açık klinik belirtilerini yaşamları boyunca göstermezler. Eksudatın duymayı etkilemesi mümkündür. Tavşanlarda duyma kaybını değerlendirmek zordur. Bir çalışmada, insan tüketimi için kullanılan tavşanların erginlerinin %32'sinde, gençlerin %4'ünde otitis media belirlenmiştir. Bu tavşanların daha önce klinik olarak sağlıklı olduğu belirtilmiştir.

Tavşanların dış kulak kanalındaki akıntı ve mumumsu yapıyı temizlemek zordur. Mumumsu içerik tedavi için kullanılan ilaçların etkili olmasını engeller. Horizontal kulak kanalını temizlemek için sedasyon ya da genel anestezi gereklidir. Nüks yaygındır. Klinik belirtiler olmadıkça ilaç kullanmamak daha iyidir. Eritem, kaşıntı, ağrı, baş sallama, kötü koku ya da irin mevcudiyetinde tedavi gereklidir. Diğer türler için olan ilaçlar kullanılır (Capello, 2015).

Kulak uyuzu (*Psoroptes cuniculi*) tavşanlarda otitis externa meydana getirir. İnfestasyon, dış kulakta oluşan ve kulak keçesine ulaşan kabuklu eksudat ile karakterizedir. Genellikle bir kulak etkilenir. Bu durum yoğun olarak kaşıntılı ve ağrılıdır. Tanı, etkilenen kulaktan alınan akıntının mikroskopik muayenesi ile yapılır. *Psoroptes cuniculi* etkenleri çıplak gözle görülebilir. Bu parazit, tavşanlar arasında direkt temasta aktarılır. Ev sahibi dışında 21 günden daha fazla hayatta kalan etkenlerin çoğu, kabuklar içinde bulunur. Parazitlerin hayatta kalma şansı düşük ısı ve yüksek nemde daha fazladır. Parazitler beslenmek için deride delik açarlar. Parazitlerin salya ya da dışkıları ile ilişkili antijene aşırı duyarlılık oluşması kaşıntı ve dermatitisin patogenesisinde önemlidir. Selamectin, paraziti tedavisinde etkilidir. Kabukları uzaklaştırmaya çalışmak gerekli değildir. İleri derecede etkilenen hayvanlarda kulak kanalında ülserler vardır ve kulak kanalının temizlenmesi çok ağrılı olabilir. Kanalda yara ve kanama olur. Kalan akıntılar uzaklaştırılmalıdır.

Ivermectin tedavi için kullanılır. Ancak *P. cuniculi* yumurtalarını öldürmez. Dokularda yoğunluğunu sürdüren ilaç yeni etkenleri öldürmek için yeterince uzun süre etkisini gösterir. Yumurtalardan parazitler 4 gün sonra çıkarlar. Ivermectin'in dozu 400 µg/kg'dır. Kulak uyuzunu tedavi etmek için 200 µg/kg doz yetersizdir. Bu doz her 10-14 günde bir 3 kez tekrar edilir. Selamectin ile lokal tedavi tavşanlarda uyuz etkenlerini elemine etmek için kullanılır. Selamectin, 6-18 mg/kg doz oranlarında *P. cuniculi*'ye karşı etkilidir. Ters etki görülmemiştir. Moxidectin gibi daha yeni avermectin'ler 0.2 mg/kg dozda 10 günde bir ve iki doz olarak kullanılabilir.

Psoroptes cuniculi taranma ve yalanma ile kulaktan vücutun diğer kısımlarına yayılabilir. Etkenler, perineal bölgede eksudatif deri lezyonları ve kabuklanma meydana getirirler.

Ülserli Pododermatit

Ülserli pododermatit terimi tavşanların metatarsus, metakarpus ve tarsusun kaudalindeki deri alanlarında ülserli infekte alanları tanımlamak için kullanılır. Bu lezyon her zaman yangılı değildir. Ayağın plantarındaki avasküler nekroz daha doğru terimdir. Bu durum genellikle bir basınç yarasıdır. Basınç yaraları kemik çıkıntıları üzerindeki lokal alanda gelişir. Basınç, yırtılmaya bağlı yaralar, sürtünme ve nem insanlardaki kötü yaraların gelişiminde hazırlayıcı faktörlerdir. Tavşanlarda da benzer predispoze faktörler etkilidir.

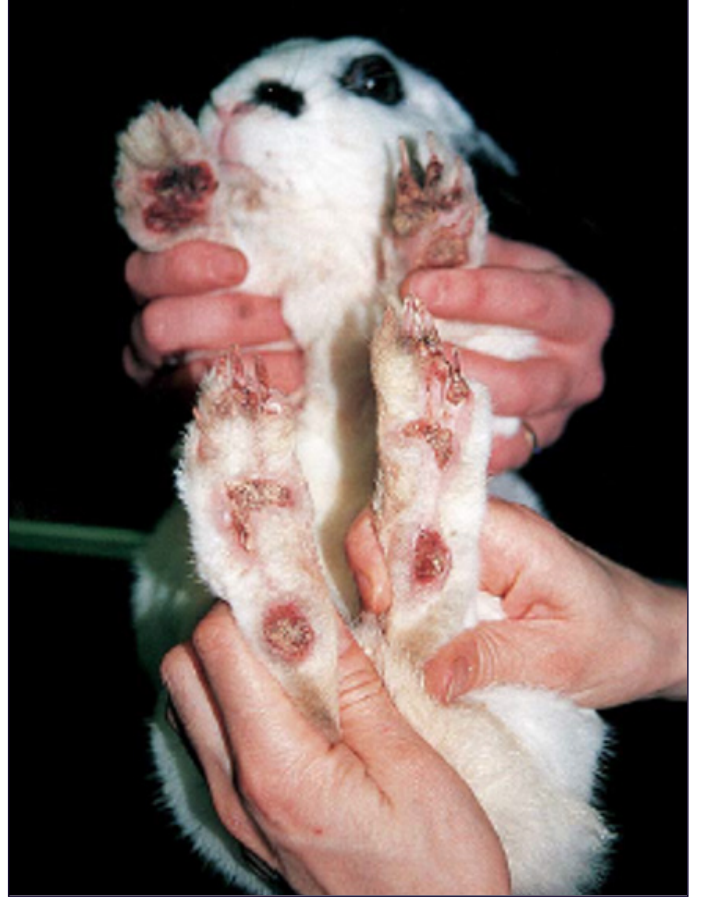Ülserli pododermatit, tavşanlarda ilerleyen ağrılı ve ciddi bir bozukluktur ve tedavi edilmesi zordur. Lezyonlar sürekli kanarlar ve anemiye neden olurlar. Ölüm, ağrı ile oluşturulan iştahsızlık ve sepsisemiye bağlı olabilir. Ülserli pododermatit, primer pasteurellosis ya da yapısal defektlere bağlı olabilir. Son yıllarda bu durum fiziksel, yapısal ya da yetiştirme problemleri ile sekonder bir hastalık olarak tanımlanmaktadır. Telli kafeslerde bakılan büyük ırklar hastalığa meyillidir (Martorell, 2014).

Ülserli Pododermatitinin Hazırlayıcı Faktörleri

Tavşanlar pulvinus digitalise sahip değildir ve derileri çok incedir. Onlar sıçradıklarında parmakların üzerine basarlar. Sağlıklı tavşanlarda ağırlık özellikle arka ayakları üzerinde hareket süresince tırnaklarıyla taşınır. Dinlenmede bir tavşanın ağırlığının çoğu, arka tırnaklar ve metatarsusun plantar yüzü arasında dağılır. Bu alan normal olarak kalın bir deri ile korunmuştur. Bu alandaki

Resim 113.

Dört Ayak Tabanında İdrar Pişigi ve Bakımsızlığa Bağlı Oluşan İleri Dönemdeki Ülseratif Pododermatit



deri, altındaki dokulara yapışmıştır ve bir tarsometatarsal deri yastığı oluşturur. Süperfisyal fleksör tendo sürekli basınç altında dir ve bu nedenle tavşan birden sıçrayıp kaçabilir.

Tavşanların beslendiği alandaki zemin tipi metatarsus ve tırnak arasındaki ağırlığın dağılımını etkiler. Tavşanlar tırnaklarını kullanarak toprakta yaşamaya evrilmiştir. Tel kafesler, tırnakları üzerinde yürümeye ve dinlenmeye izin vermez. Bu nedenle ağırlık metatarsus ve tarsal eklem üzerine verilir. Sert taban, tırnakların zemine tutunmasına izin vermez bu nedenle ağırlığın çoğunluğu metatarsus tarafından taşınır. Halı gibi aşındırıcı zeminler, deriye sürtünme ve yırtılma güçlerinin artması ile ülserli pododermatitise ortam hazırlar. Ekzersiz azlığı, obezite, gebelik ve zayıf yapı, arka bacaklar üzerindeki ağırlık dağılımını etkiler. Ticari olarak yetiştirilen tavşanlarda ülserli pododermatitise daha yaygın rastlanılır. Kaba halı bulunan evlerde tutulan tavşanlar, çoğu zamanını çayırda geçiren tavşanlara göre daha hassastır. Çayırlar diğer zeminlere göre daha yumuşaktır.

Koruyucu tüy azlığı olan rex tavşanı gibi belirli ırklarda, metatarsus üzerinde az koruyucu olan seyrek tüyler mevcuttur. Angora tavşanlarının tarsal ekleminden kılların kesilmesi ülserli pododermatitise ortam hazırlar. Çoğu tavşan ırkında tarsal eklem yaralarının kalıtsal olduğuna inanılır. Büyük ırklar ve aşırı ağır olan tavşanlar daha hassastırlar. Kürk yapısının rolüne ilaveten hayvanın yapısı ve tarsal eklem plantar kısmı üzerindeki ağırlık

dağılımı hastalık gelişiminde önemli bir rol oynar. Bazı tavşanlar önlerini gererek arka bacakları üzerine otururlar. Böylece orantısız olmayan ağırlık miktarı tarsal eklem üzerine gelir. Spondilosis gibi fiziksel problemler, ağırlık dağılımını ve aktivite düzeylerini değiştirir. Hassasiyet kaybı ve uzamış dinlenme dönemi, ülserli pododermatitis oluşumu ile sonuçlanır. Sürekli tepinen ve vuran sinirli tavşanlar tarsal eklem yaralarının gelişimine adaydırlar. Kirliliğe yatkınlık ve sürekli dışkı bulaşması bakteriyel infeksiyon riskini artırır. Son safhada bu durum ağırlıdır ve tavşanın çevrede dolaşımını engeller. Sonunda osteomyelitis ve tarsal eklem sinoviyal dokularının infeksiyonu ve superfisiyal fleksor tendonun yer değiştirmesi ile sonuçlanır. Böylece bu tavşanlar parmaklarına basarak normal duruşu gerçekleştiremezler ve sürekli tarsal eklem bölgesinin üstünde dururlar. Etkilenmiş hayvanlar hareket edemez hale gelirler ve tarsal eklem kemiksel çıkıntıları üzerindeki deride basınç artar ve durum giderek kötüleşir. Dekubital ülserler zayıflamış ve dermansız hayvanlarda gelişir (Resim 113).

Pododermatitisin Patogenesisi

Basınç yaralarındaki primer patolojik değişimler, kemiksel çıkıntı ve hayvanın dinlendiği yüzey arasında basınca uğrayan yumuşak dokunun işemi ve nekrozudur. Ülserin derecesi ve şiddeti, damar tıkanmasının derecesi ile değişir. İшемik deride oluşan biyokimyasal değişimler doku nekrozuna katkıda bulunur. İшемik derinin aralıklı reperfüzyonu endotelyuma zarar veren serbest oksijen radikallerinin bırakılması ile sonuçlanır. Bu süreç ek olarak damarlarda tromboz ve deri nekrozuna neden olur. Bu lezyonun gelişimi aşağıdaki gibi özetlenebilir

- Tavşanın tarsal eklemine plantarındaki deri alanı basınç nekrozuna meyillidir. Tüysüz küçük deri alanları ergin tavşanların çoğunluğunda bulunabilir. Bu alanlar tüyler tarafından gizlenir.
- Basınç yaraları özellikle rex tavşanı gibi koruyucu tüy azlığı olan tavşanlarda sentral tarsal kemiğin, çıkıntısı üzerindeki ince deride gelişir.
- Lezyonlar, tarsal eklem bölgesinde dekubital deri ülserleri oluşturmak için ilerler.
- İlk belirti, kızarmış derideki tüysüz alanlardır.
- Önce bu alan koruyucu tüylerini kaybeder. Deri artan mekanik traumaya ve basınca maruz kalır ve durum epitelin hiperkeratozisine ilerler.
- Bu safhada hastalığın belirlenmesi ve oluşturan sebeplerin tedavisi, ülsere olan ilerlemeyi önler. Tedavi yapılmadığında deri altı dokularına ulaşan bir sıç ülser gelişir.
- Deri altındaki medial plantar vena ve arter aşınır ve kanama oluşur.
- S. aureus ya da P. multocida gibi bakteriyel infeksiyonlar içeri yerleşir ve yarada akıntı meydana gelir. Çevreleyen kıllar keçeleşir ve lezyona yapışır. Bu, deri üzerindeki basınç ve ilave bakteriyel kontaminasyonu artırır. İnfeksiyon derin dokular içine yayılır, ağırlı oluşur ve hasta ayağını kullanamaz.
- Etkilenen tavşanlar isteksizdir ya da hareket edemezler. İdrar ve dışkılarını tutamazlar ve kirliliğe yatkınlık, ölü deri alanındaki infeksiyonu artırır.
- Basınç ülseri gelişene kadar ülser dermis ve epidermis boyunca uzanır. Lezyon üzerindeki cansız deri alanı kaybolur, infeksiyon kemik ve sinoviyal dokuları içeren derin dokulara yayılır.
- Tarsal eklemdeki ligament ve kemiklerin erezyonu tarsal eklemden superficial digital tendonun yer değiştirmesine neden

olur. Tarsal eklem ekstensiyonu bozulur ve tavşan ayağını kullanamaz.

- Tendonun yer değiştirmesi tarsal eklem fleksiyonu ve hastanın yürüyüşü ve tırnakların gözlenmesi ile belirlenir. Bu safhada prognoz ağırdır.

Ülserli Pododermatitisin Tedavisi

Ülserli pododermatitis tedavisi, etkilenen alandaki basınç hafifletmek ve sekonder infeksiyonlar ile mücadele etmek yolu ile yapılır. Kirliliğe yatkınlık değiştirilmeli, obez tavşanlar zayıflatılmalı ve tembel hayvanlar ekzersiz için cesaretlendirilmelidir. Aşındırıcı olmayan yumuşak, kuru yüzeyler ekzersiz için gereklidir. Güzel havadaki bir çayır ortamı ideal olanıdır.

Düz ve sert yüzeyler kemiksel çıkıntılar üzerindeki basınç artırır ve basınç azaltmak için yataklık seçimi tedavinin önemli bir kısmıdır. Derin ot yataklık veya yumuşak materyal, tavşanların en fazla zaman harcadıkları yerde sağlanmalıdır. Köpük kauçuk ya da bir kalın havlu, otla birlikte bir gazetenin altına yerleştirilir ve yumuşak yataklık sağlar. Yosun yataklık yırtılma güçlerini ve sürtünmeyi azaltır ve aşırı nemin deriden çıkmasını sağlar. Bu zemin aynı zamanda daha fazla normal ayak fonksiyonuna izin vererek tırnakların tutması gereken yüzey sağlar. Derinin ülserli alanlar temiz tutulmalıdır. Koruyucu pansuman yararlı olabilir. Ancak bazı tavşanlar onları uzaklaştırabilir ve pansumanları aşırı ağır olabilir ve inaktif olan tavşanlarda distal ekstremitelemlerin şişmesine neden olur. Diğer türlerde farklı bandaj tipleri kullanılmıştır. Tavşanların tarsal eklem yapısı bu tekniklerin uygulanmasını zorlaştırır. Bandajlar düzenli ve günlük olarak değiştirilmelidir. Bandajın kayması, pozisyonunun ve alan üzerindeki basınç değişmesini önlemek için dikkatli davranılmalıdır.

Ülseri çevreleyen kıllar kesilmelidir. Böylece onlar yaraya ulaşmazlar. Sistemik antibiyotikler infekte yaralarda ve uzun sürelerde kullanılır. Analjezikler ağrıyı gidermek için kullanılır. Spondilosis ve artiritis nedeniyle hareket etme isteksizliği olan tavşanlarda hareketliliği artırır. Meloksikam bu olgularda uzun sürelerde kullanılabilir.

Mümkünse operasyondan sakınılmalıdır. Diğer türlerde deri kaydırmaları ve diğer teknikler dekubital ülserlerde oluşan deri yetmezliklerinde kullanılır. Tavşanlarda bu uygulamayı yapmak için metatarsus üzerinde yeterli deri yoktur. Bu alandaki deri doğal olarak yapışık ve onu hareket ettirmek riskli bir durumdur. Sekunder iyileşmeye fırsat vermek bazı olgularda cansız ve ölü dokuların kürete edilmesi gerekli olabilir. Eğer ülseratif pododermatitisin altındaki sebeplere yönelinir ise başarılı olunabilir ve alan üzerindeki basınç azaltmak için ilave metodlar teşvik edilebilir. Tarsal eklem apseleri ağırlık taşımayan derinin insizyonu ile direne edilebilir ve infekte dokular kürete edilir. Bal, lokal tedavide yararlıdır. Diğer tedavilerin başarısız olduğu durumlarda ve fleksor tendo mediale yer değiştirmiş ise tarsal derinin medialinde bir cerrahi rahatlatma insizyonu yapılması, tendonun doğru pozisyona yer değiştirmesine imkan sağlar. Medialde yapılan insizyon, ağırlık taşımayan alandaki bir açık yara olarak idare edilebilir. Tarsal eklem üzerindeki derinin yaralı kısmı o zaman laterale çekilir. Aşırı deri uzaklaştırılır ve yara dikilir. Kaçınılmaz şekilde tarsal eklem lateral kenarı üzerinde aynı gerginlik olacaktır. Bu kurtarma işlemi diğer metodlar başarısız olduğunda fonksiyona dönmeyi sağlayabilir. Deride derin infeksiyon olması, canlılığın ol-

Tavşan Hastalıkları

maması ya da osteomyelitis bulunduğu bu uygulama uygun değildir.

Ülserli pododermatitis çoğu durumda tedavi edilemez. Medikal tedavi ile durum idare edilebilir. Orta dereceli olgular sistemik antibiyotiklere ve bandaj uygulamalarına cevap verebilir. Durum, tarsal eklem apsesine ve fleksor tendonun yer değiştirmesine ilerler ise ötenazi düşünülmelidir.

Temas Dermatitis

Kendini Yaralama

Bazı tavşanlar kendilerini yaralamaya meyillidirler. Lezyonlar herhangi bir yerde oluşmakla birlikte genellikle ön ayaklardadır. Kendini yaralama parmak kayıpları olduğunda daha şiddetlidir. Kendini yaralamanın nedeni açık değildir. Saplantılı/zorlayıcı davranış, aşırı duyarlılık, uyuz enfeksiyonları, atopy ve temas dermatitisi düşünülen sebepler arasındadır. Çoğu tavşan Cheyletiella parasitovorax ve/veya Leporacarus gibbus etkenlerini taşıyıcı ve aşırı hassasiyet mümkündür. Tedavi, ivermectin ya da selamectin gibi parazit öldürücü ilaçlar ile yapılabilir. Bazen ot tohumları ya da çayır başakları deriden içine girerler ve yoğun irritasyon meydana getirirler. Bu tip yabancı cisimler genellikle deri muayenesinde görülebilir.

Kendini yaralama bazen psikolojik bozukluk olarak ortaya çıkar. Aktif sosyal hayvanlar daha duyarlıdır. Ekzersiz seçeneği ve bağlı arkadaşlar gibi çevrenin zenginleştirilmesi bozukluğu önlemede başarılıdır. Yüksek lif diyeti önemlidir. Çayır ya da otun çiğnenmesi lif sağlamakla birlikte can sıkıntısını da önler. Konsantr yemi otun içine dağıtmak ve tavşanın onu bulmasını sağlamak yararlı bir stratejidir. Karton kutular ve ağaç dalları gibi oyuncaklar eğlenmeyi sağlayacaktır.

Zorlayıcı kendini yaralama davranışı laboratuvar tavşanlarında rapor edilmiştir. Genetik yatkınlık bazı ırklarda olabilir. Hastalık ön ayakların parmakları üzerinde küçük eritem alanları olarak başlar. Lezyon yoğun kaşıntılıdır ve tavşanlar ayaklarını yalarlar. Hastalık herhangi bir yaşta oluşabilir ve geç yaz dönemi ya da sonbaharda mevsimsel insidens olarak ortaya çıkar. Kendini yaralamanın tanısı konulduktan sonra tedavisi, haloperidol (0.2-0.4 mg/kg günde iki kere) ya da diğer antidepresan ilaçlarla yapılabilir.

Treponematosi ya da Tavşan Sifilisi

Treponematosi, cinsel yolla aktarılan infeksiyöz bir hastalıktır. Bazen tavşan sifilisi ya da veneral spirochaetosis olarak adlandırılır. Treponema paraluisuniculi insan sifilis etkeni, Treponema pallidum'a benzer. İki organizma antijenik olarak benzerdir. Laboratuvar tavşanları T. Pallidum ile infekte olabilirler.

Treponema paraluisuniculi infeksiyonu yabani tavşanlarda da oluşur. Hastalık dış genital organlar, göz kapakları, dudaklar ve burunun mukokutenöz alanı üzerinde kabuklu lezyonlar ile karakterizedir. Lezyonlar hiperemi ve ödemli alanlar olarak başlar. Eritomatoz papüller gelişir, büyük papüller nodullere ilerler, serum akıntılı ve kabuklu hale gelir. Kronik lezyonlar belirli aralıklarla kanar. Bölgesel lenf yumrularının hiperplazisi oluşabilir. Erkeklerde prepusyum, dişilerde vulva üreyen hayvanlarda infeksiyonun bilinen alanlarıdır. Lezyonlar anüse ve çevresindeki deriye ulaşır (Resim 114). Hastalık gençlerde yaygın olmakla birlikte ergin pet tavşanlarda da görülür. Lezyonlar tedavi edilmeyen olgularda

uzun süre kalabilir. Hastalık uzun bir inkübasyon periyoduna sahiptir ve 3-6 hafta içinde görünür hale gelir. Bazı çalışmalar inkübasyon periyodunun 8-12 hafta olduğunu bildirmektedir. Subklinik infeksiyon yaygındır ve serolojik olarak infekte hayvanların oranı yaklaşık olarak %25'dir.

Pozitif tanı, lezyonlardan kazınan materyallerin muayenesi, deri biyopsisi ya da seroloji ile yapılır. Özel gümüş boyama teknikleri dermis ve epidermiste bulunan organizmanın boyanması için gereklidir. Bazı organizmalar loş saha mikroskopu altında görülebilir. Pozitif seroloji gelişmeden önce lezyonlar oluşabilir. Erken dönem infeksiyonlarda hatalı negatif sonuçlar oluşabilir. Lezyonlar iyileştikten sonra tavşanlar seropozitif kalırlar. Antibiyotikle tedavi edilen hayvanlarda antikor düzeyleri dereceli azalır ve ortadan kaybolur.

Treponematosi'nin olası tanısı tedaviye cevap ile yapılır. Tedavide penisilin kullanılır. Diğer antibiyotikler etkili değildir. Tavsiye edilen tedavi protokolünde haftalık aralarda üç penisilin injeksiyonu yapılır. Uygulanan doz 42,000 IU/kg olarak ifade edilmektedir. Pet tavşanlarda uzun etkili depo antibiyotikler kullanılabilir. Procain penisilin kullanıldığında yavrularda toksik etkiye bağlı ölüm görülebilir. Bu antibiyotik uygulaması ile birlikte ishal görülebilir. Parrenteral uygulama genellikle güvenlidir.

Lezyonlar ilk injeksiyondan yaklaşık 5 gün sonra gerilemeye başlar. Tam düzelme 2 hafta içinde oluşur. İnatçı olgularda deri biyopsisi ve histopatoloji gerekir. Ayırıcı tanıda, infekte yaralar, atipik myxomatosis, neoplasi ve tekrar eden traumlara bağlı yaralar düşünülmelidir.

Parazitik Deri Hastalıkları

Keneler

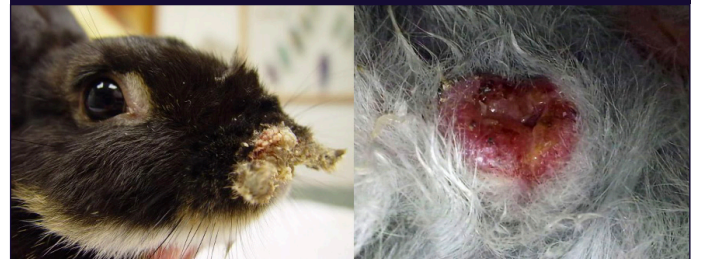Coğrafik bölgelere bağlı olarak birçok kene türü olası tavşan parazitlerindedir. Tavşan kenesi Haemophysalis leporis-palustris, bazı diğer türlerde de görülür. Kene infestasyonunun tanısı basittir. Anemi ya da myxomatosis, tularemi ve papillomatosis gibi viral infeksiyonların yayılımı gibi sekonder konulara yöneltilmelidir. Tedavi, kenenin elle uzaklaştırılması ya da ivermectin'in 400 µg/kg dozunda kullanımı ile yapılabilir.

Pireler

Tavşan piresi Spilopsyllus cuniculi, kulak kepçesine meyil gösterir. Kedi ve köpek pirelerine onlarla birlikte yaşayan tavşanlarda rastlanabilir. Kedi ve köpek pireleri sırt ve kuyruk tabanı civarında bulunur iken, tavşan pireleri yüz ve kulak civarında bulunur. Pire infestasyonu tavşanlarda kaşıntıya neden olur. Derinin muayenesi

Resim 114.

Treponema Paraluisuniculi-Sifilis, Göz, Burun ve Dış Genital Organlarda Kabuklu Lezyonlar Oluşturur (White vd., 2002).



ve pire kirlerinin görülmesi ile tanısı konulur. Sırt boyunca kıl kaybı ile pire alerjik dermatitis oluşabilir. Imidacloprid, Selamectin gibi etkili bir tedavi oluşturur.

Uyuz İnfestasyonu

Kulak Uyuzu

Kulak uyuzu etkeni *Psoroptes cuniculi* kulak kanalında bulunur. Bununla birlikte perineal deri katlanması ve ventral abdomen gibi diğer alanlara da yayılabilir. Kulak uyuz etkenleri tarafından meydana getirilen otitis eksterna tanımlanmıştır. Tavşanlarla birlikte tutulan bir guinea pig'de de *P. cuniculi* infestasyonu rapor edilmiştir.

Deri Uyuzu

C. parasitovorax ve *Leporacarus gibbus* çoğu evcil tavşanların derisinde bulunur. Etkenler deri fırçalanması ile oluşan döküntülerde ya da tüylerde çıplak gözle görülebilir. Etkenlerin mevcudiyeti hastalık oluşturmayabilir ve ortak yaşayan ektoparazitler olarak düşünülür. Ani şiddetli infestasyonların ortaya çıkması tavşanları etkileyen stres faktörlerinin artması ile ilişkilidir. Etkenler vücudun herhangi bir yerinde bulunabilirler. Bununla birlikte genellikle sırt boyunca, özellikle kuyruk tabanında ve skapulalar arasındaki bölgede bulunurlar. Bu alanlara tavşanların ulaşması ve diğer alanlar kadar buraların temizlenmesi zordur. Birlikte yaşadığı arkadaşları bu alanlardan çok baş ve yüz kısımlarını temizlerler. Deri döküntüleri ve parazitler artar. *C. Parasitovorax*'ın fazla sayıda bulunması kaşıntı, kılsız alanlar ve büyük miktarlarda beyaz pullu alanlar meydana getirir. *Leporacarus gibbus* infestasyonu genellikle belirti oluşturmaz. Kepeklenme ve kaşıntıya neden olur.

Cheyletiella Parasitovorax

Bu parazit, epidermin keratin tabakasında yaşar. Deri boyunca yalancı tüneller oluştururlar. Tam yaşam siklusu ev sahibinde olur ve yaklaşık 35 günde tamamlanır. Yumurta kıl gövdelerine yapışır ve iki nymph safhası vardır. Çoğu tavşanda belirti göstermeden yaşarlar. Klinik belirtiler genç ve bağışıklığı az gençlerde ya da taranma ve yalanma zafiyeti olan hayvanlarda görülür. Beyaz pullu büyük parçalar hastalıkla birlikte ve etkilenen tavşanlar orta dereceli kaşıntıya sahiptirler. Etkenler sırttaki kabuklardan ve kıllar tıraş edilerek ya da çekilerek elde edilen numuneler mikroskopta incelenerek görülebilir. Parazitler çıplak gözle görülebilir. Parlak büyütme ile lezyonlar taranarak parazitlerin hareketi görülebilir.

Cheyletiellosis tedavisi, neden olan taranma ve temizlenme zorluklarının belirlenmesi ve düzeltilmesi, pullarının ve kabukların uzaklaştırılması ve parazitlerin öldürülmesini içerir. Parazitleri besleyen keratin, pire tarağı ile fiziksel olarak uzaklaştırılır. Obesite ya da diğ hastalıkları gibi altında yatan sebepleri ortadan kaldırma ve deri kabuklarının temizlenmesi, hastalığın tedavisinde belirgin ilerleme sağlar. Bazı yazarlar, selenyum sülfid içeren şampuanlar ile tavşanın yıkanmasını tavsiye etmişlerdir. Şampuan, etkenleri öldürme özelliklerine sahip değildir. Fakat etkenlerin beslendikleri keratini uzaklaştırır. Yıkanan tavşanlarda üşütme ve aşırı ısınma riskleri, kısıtlama ve kalın kürküne bağlı zorluklar mevcuttur. Avermectin etkenleri öldürmede etkilidir. İlk uygulamadan 10-14 gün sonra ikinci doz gerekir. Fipronil cheyletiella'yı öldürmede etkilidir. Tavşanlarda spray ya da damla şekli öldürücü ters reaksiyonlara neden olduğundan bu ürün kullanılmamalıdır. İmidacloprid bu parazite karşı etkili değildir.

C. Parasitovorax etkenlerinin yumurta ve ergin dişileri beslenmeden 10 gün süreyle ev sahibi dışında yaşayabilir. Larva, nymph ve ergin erkekler çok dirençli değildir ve dışarıda 2 gün içinde ölürlür. *Cheyletiella parasitovorax* zoonozdur. İnfeste tavşanları tutan insanlarda orta dereceli kaşıntı dermatitis görülür. Lezyonlar genellikle kollar ve boyunda görülür.

Leporacarus Gibbus

Bu etken tavşan kürkünün yaygın bir konakçısıdır. Kıl shaftına yapışarak özellikle bacaklardaki kürkte yaşar. Cinsel dimorfizm vardır. Dişi parazitler, geniş ve ovaldir. Erkekler daha küçüktür. Yumurtalar kıl shaftına yapışık bulunur. Etkenler öldürüldükten sonra epidermisleri kalır. Bunlar kürke tuz ve biber görünümü verir. *Leporacarus gibbus* çıplak gözle görülebilir ve direkt ışıktan kaçarlar. İnfestasyon genellikle asemptomatiktir, ancak aşırı duyarlılık reaksiyonları görülebilir.

Demodex Cuniculi

Yaygın olmamakla birlikte deri kazıntılarında bulunmuştur. Epidermis ve kıl follüküllerinde yaşar. Tüm yaşamlarını tavşan üzerinde geçirirler. Bulaşma direkt temas ile olur. Klinik belirti göstermeden normal tavşan derisinde görülebilirler. Bağışıklığı azalmış tavşanlarda klinik belirti görülür. Etkilenen tavşanlarda değişken yapıda bir kaşıntı ve tüy dökülmesi görülebilir. Beslenmenin ve immun sisteminin düzenlenmesi gerekir. Tedavi amacıyla ivermectin 0.5 mg/kg derialtı haftada bir üç kez kullanılır. Amitraz solüsyon haftalık olarak %0.01-0.05 oranlarında kullanılabilir (Resim 115).

Sarcoptes Uyuzu

Laboratuar veya ticari tavşanlarda *Notoedres cati* ve *Sarcoptes scabiei* infestasyonu birlikte bildirilmiştir. Özellikle yüz, burun, dudaklar ve diğ genital organlarda kaşıntılı lezyonlar bulunur. Kulak kepçesi ve boyun gibi diğer alanlar etkilenebilir. Deri sarı pullu kabukla kaplanmıştır. İvermectin tedavide etkilidir.

Bit

Emen bitler *Haemodipsus ventricosus*, evcil tavşanları etkileyebilir. Eğer yetiştirme koşulları kötü ise bunlar bulunabilir. Yabani tavşanlar etkilenir. Bu durumda myxomatosis için mekanik vektör olarak etkili olup olmadığı tartışmalıdır. Bitlerin tularemi vektörü olduğu bilinmektedir. Bitler, perineum civarında ve vücudun dorsal ve lateral kısımlarında bulunur. Yumurtalar ev sahibi üzerinde tüylere sıkıca yapışmışlardır. Yumurtalar, larvaların çıktığı bir kapak bulunan oval şekile sahiptir. Gençler erginlere benzer ve ergin olmadan önce üç kere kılıf değiştirirler. Tüm yaşam siklusu çevresel şartlara bağlı olarak 2-5 hafta sürer.

Resim 115.

Demodex Cuniculi Vücutun Farklı Yerlerinde Kaşıntı ve Deri Lezyonları Oluşturur (Meredith vd., 2016).



Tenya Kistleri

Tilki ve köpekleri etkileyen *Tenia serialis*'in larva safhası tavşanların deri altı ve kas dokularında bulunur. İnce bağırsaklarda alınan yumurtalardan onkosferler çıkar, bir kist içinde geliştikleri deri altına giderler ve 4-5 cm çapa ulaşırlar. *Coenurus serialis* kistleri pet tavşanlarda aksilla, yanak, retrobulbar bölgeyi içeren farklı alanlarda bulunmuştur. Kistler sıvı ile doludur ve içlerinde scolex bulunur. Kistler tavşanları etkilemeyebilir ve operasyon ile uzaklaştırılabilir. Alternatif olarak içeriği aspire edilebilir. Praziquantel, sestodları öldürmek için kullanılabilir.

Mantarlar

Trichophyton mentagrophytes ve *Microsporum canis*, tavşanları etkiler ve kaşıntılı olan tüy dökülme alanları, eritem, kabuklu ve dairesel lezyonlar oluşturur. Lezyonlar burun ve kulakların tabanı gibi sıklıkla taranan ve temizlenen alanlarda bulunur ve ayaklar gibi bölgelere yayılır. *Trichophyton mentagrophytes* daha yaygın olarak laboratuarda ve dışarıda yaşayan tavşanlarda, *M. canis* ise pet tavşanlarda görülür. *Microsporum canis* bir Wood lambası altında floresan ışığı yayar. *T. mentagrophytes* ise bunu göstermez. *Microsporum gypseum*, *Microsporum audouinii*, *Trichophyton verrucosum* ve *Trichophyton schoenleinii* etkenleri kaydedilmiştir. Mantar etkenleri uygun ortamlarda yetiştirilmeyen genç tavşanlarda daha yaygın görülür. Dermatophytosis, stres faktörleri ile ilişkili olarak gelişir. Bu hastalık pet tavşanlarda yaygın değildir. Bu hastalığın olası bir zoonoz olduğunu bilmek önemlidir (Resim 116).

Tedavi diğer türlerde olana benzer. Lokal miconazole, clotrimazole ya da enilconazole kullanılabilir. Cisapride ile birlikte kullanımları ters etkilere neden olabilir. Griseofulvin günde bir kere 550 mg/kg dozda etkilidir. Ancak üretimde kullanılan dişilerde teratojenik olabilir (Varga, 2014).

Deri Nodülleri

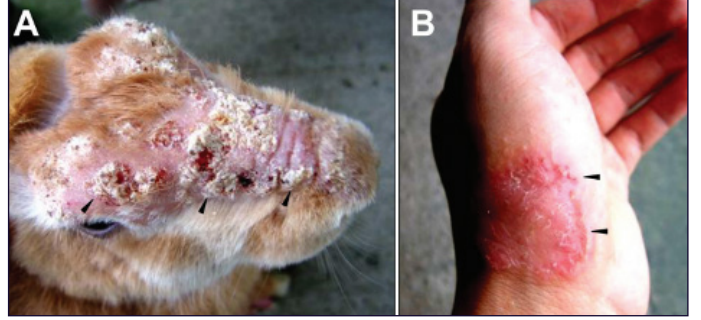
Küçük apseler deri nodülü olarak mevcut olabilir. Onlar kavga yaraları, enjeksiyonlar, cerrahi insizyonlar ve diğer alanlardan kan ya da lenf yolu yayılımlardan meydana gelebilir. Cerrahi eksizyon genellikle tedavi için gerekir.

Deri nodülleri aynı zamanda atipik myxomatosis tarafından meydana getirilebilir. İyi huylu fibromalar doğal enfeksiyona maruz kalan aşılı pet tavşanlarda bulunabilir. Atipik myxomatosis nodülleri zamanla geriler. Yüzeysel ülser ve enfeksiyonlar antibiyotik ile tedavi edilir. Kortikosteroidler kontrendikedir. Onlar immün sistemi baskırlar ve lezyonların iyileşmesini geciktirir.

Lokalize ve yaygın deri fibrosarkomları pet tavşanlarda oluşabilir. Uterus adenokarsinomlarından deri metastazları deride çok sayıda sert nodüllerle mevcuttur. Diğer türlerdeki gibi eksizyon

Resim 116.

Trichophyton Mentagrophytes Tavşanlarda Kabuklanma, Pullanma ve Kıl Dökülmelerine Neden Olur. Bu Etken Bir Zoonozdur ve İnsanlarda Da Lezyonlara Neden Olabilir (Zeng, 2017).



ya da biyopsi ve histopatolojik muayene, deri tümörlerinin ayırıcı tanısı için gereklidir. Papilloma, basal cell carcinoma, squamos cell carcinoma, sebasöz carcinoma, osteosarcoma ve lenfoma tavşanlarda rapor edilmiştir.

Papilloma

Papillomalar rectoanal birleşme bölgelerinde gelişebilir. Bunlar küçük zedelenebilir tümörlerdir. Kolaylıkla kanarlar, karnabahar benzeri görünüme sahiptirler ve anüsten görülebilirler. Çoğu durumda papillomalar bir sorun oluşturmaz ve zamanla düzelme olur. Diğer durumlarda cerrahi yolla uzaklaştırma gereklidir. Tekrar etmemesi için tümü ile uzaklaştırılmaldır.

Oral papillomatosis dilin ventralinde ve ağızın diğer kısımlarında karnabahar benzeri büyümeler olarak ortaya çıkar. Bu durum bulasıcıdır. Genç tavşanlar daha hassastır ve papillomalar 6-9 aylık bir sürede yavaş büyürler. Bu papillomalar rutin muayenede tesadüfen görülebilir. Hayvanlarda bağışıklık gelişebilir. Tümör ülserleşir ve sonuç olarak yeniden epitelizasyon gerçekleşir.

Meme Bezlerinin Hastalıkları

Meme bezlerinin hastalıkları diğer türlerinkine benzerdir ve üreyen dişilerde, kısırlaştırılmış olanlardan daha fazla görülür. Meme gelişimi gebelerde ve yalancı gebelerde görülür ve birkaç memenin şişmesi ile ortaya çıkar. Meme bezlerinin adenokarsinomu dişilerde oluşur, 3 yaş üzerinde görülür ve metastaz yapar. Kistik mastitis iyi huylu neoplaziye ilerleyebilir. Meme dokusundaki şişlikler erken dönemde operasyon ile uzaklaştırılabilir. Ovariohistektomi düşünülmelidir.

Mastitis süt veren dişilerde oluşabilir. Süt vermeyen ya da yalancı gebe tavşanlarda görülür. Antibiyotiklerle tedavi edilebilir.

BÖLÜM 18

TAVŞANLARDA ACİL

Serhat ÖZSOY

Tavşanlarda Acil

Emergency in Rabbits

BÖLÜM HAKKINDA

Bu bölümde tavşanlardaki acil uygulamaları anlatılmaktadır.

Anahtar kelimeler: Acil uygulamalar

ABOUT the CHAPTER

In this chapter, emergency applications in rabbits are explained.

Keywords: Emergency applications

Evcil tavşanlar av türlerindedir ve onların medikal idareleri klinik belirtileri saklamalarından dolayı zordur. Bu güç algılanan klinik belirtiler sahibi için zor olan erken hastalık belirlenmesini zorlaştırır. Bu nedenlerden dolayı tavşan hastalar bazen kritik safhada bulunabilir. Tavşanlar muayene ve tanı uygulamaları sırasında yüksek stresi çabuk dengeleyemediklerinden yoğun bakım uygulama akılda tutulmalıdır. Şok, doku hipoperfüzyonu, oksijen taşınmasının azalması ve yetersiz hücre enerjisi üretimi olarak tanımlanır. Fonksiyonel şok sınıflaması kardiyojenik, hipovolemik, damar genişlemesi, tonusunun düşmesi ve anafilaksiyi içerir.

Pet tavşanlarda şokun en yaygın klinik tipi hipovolemik ve damar genişlemesine bağlı şoktur. Tavşanlarda normal fonksiyon için yeterli bakteriyel çevre ve çok miktarda su gerektiren bir sindirim sisteminden dolayı sıvı dağılımı yeterli değildir. Tavşanların günlük su gereksinimi vücut ağırlığının % 10-12'sidir. Tavşan sindirimi, iyi bir mikroflora ve arka sindirim yolundaki fermentasyona bağlıdır. Mikroorganizma dengesinin bozulması ile endotoksemi ve bakteri değişimi oluşur.

Kardiyojenik şok tavşanlarda primer kalp hastalığı yaygın olmadığından nadiren görülür. Bununla birlikte stresle birlikte oluşan kardiyomiyopati daha sık oluşur. Stresle oluşan kardiyomiyopati ya da kateşölin kardiyomiyopati, miyokardiyal işemi ve koroner vaskonstriksiyon meydana getiren yüksek kateşölin düzeyleri ile karakterizedir. Kateşölinlerin endojen salınımı miyokardiyal yaralanma meydana getirir. Takibinde kardiyak çıkış azalır.

Stres ile adrenal bezler vasıtası ile kortizol ve kateşölin bırakılır. İç organlardan iskelet kaslarına kan akışı yeniden düzenlenir. Stres ve epinefrin yararlı etkilere sahiptir. Stres ince bağırsaklardan glukoz alımını artırır ve şiddetli kan kayıplarında hipotansiyonu önler. Strese maruz kalan tavşanlarda iki tip kardiyovasküler cevap görülür. Pet tavşanların, yabani ya da laboratuvar tavşanlarına göre elle tutmayı daha iyi kabul ettikleri düşünülür.

İlk Değerlendirme

Anamnez

- Dört anahtar nokta değerlendirilir:
- İrk, yaş ve cinsiyet
- Trauma geçmişi, dışarıda ne kadar zaman geçirdiği, olası bir zehire maruz kalma durumu
- Daha önce geçirdiği operasyonlar
- Gastrointestinal sistemi etkilemesi nedeni ile beslenme geçmişi önemlidir. Son dönemde yedikleri ve uzun süreli gıda düzeninin gözden geçirilmesi önemlidir.



CC BY 4.0: Telif Hakkı ©Yazar(lar), "Bu derginin içeriği Creative Commons Atıf 4.0 Uluslararası lisansı altında lisanslanmıştır."



Serhat Özsoy

İstanbul Üniversitesi-Cerrahpaşa, Veteriner Fakültesi, Yabani Hayvan Hastalıkları ve Ekoloji Ana Bilim Dalı, İstanbul, Türkiye
E posta: serhatozsoy@yahoo.com

Bu bölümü alıntıla / Cite this chapter as:
Özsoy, S. (2023). Tavşanlarda acil. S. Özsoy (Ed.), *Tavşan Hastalıkları* içinde (s. 158-159). İstanbul: İÜC Yayınevi.

İlk Klinik Değerlendirme

Mental değerlendirmede, hayvanın uyusuk ya da bir uyarı ile hareketli olup olmadığını belirleme, şokun iyi bir göstergesidir. Şoktaki tavşanların çoğu başını yerden kaldıramaz. Azalmış bilinç düzeyi, azalan beyin perfüzyonunu ya da beyin traumasını işaret eder. Dışkı ve idrarın kıvamı not edilmelidir.

İlk klinik değerlendirme klasik havayolu-solunum-dolaşım yaklaşımı üzerine olmalıdır. Tavşanların burunlarından nefes almaları nedeni ile üst solunum yolunun muayenesinde hava yolunun açık olmasından emin olmak gerekir. Solunumun gözlenmesi ilk ve önemli adımdır. Normal solunum oranı hızlıdır ve dakikada 30-60 solunumun üstündedir. Belirgin solunum güçlüğü bulunan hayvanlar herhangi bir uygulama yapılmadan önce hemen oksijen kafesine yerleştirilmelidir. Solunum oskültasyon ve göğüs radyografisi ile değerlendirilir. Çünkü çoğu solunum yolu hastalığı subklinik seyreder. Normal solunum sesleri hava dar burun turbinatlarından geçtiğinden gürültülü ve sert hissedilir.

Dolaşım, kalp oranı, mukoz membranların rengi, kapillar gerilim zamanı, periferik basınç ve vücut ısısı değerlendirilmelidir. Herhangi bir kısıtlama olmaksızın beyaz Yeni Zelanda tavşanlarında normal kalp atım oranı 220'dir. Diğer bir değerlendirmede bu oranın 140-250 atım arasında olduğu ifade edilmiştir. Dengeleyici hipovolemik şokun erken dönemlerinde kalp oranı artar. Bu safha klinik olarak sıklıkla gözlenmez. Şoktaki tavşanlarda kalp atım oranının 180'den az olduğu bildirilmiştir. Geç dengelenemeyen safhada sempatik sinir sistemi uyarı kaybı ile kalp oranı azalır.

Deri gerginliği hidrasyon durumunu belirlemeye yardım eder. Korneanın parıldaması ve nemlenmesini tavşanlarda değerlendirmek zor olabilir. Abdominal palpasyon mide, sekum, böbrekler ve idrar kesesinin büyüklüğü üzerine odaklandırılmalıdır. Mide, yumuşak ve elle muayene edilebilir olmalı ve son kaburgayı geçmemelidir. Böbrek uzunluğu yaklaşık 3 cm'dir. Sol böbrek karın boşluğunda serbest hareket eder. Abdomenin dinlenmesi gastrointestinal hareketi değerlendirmek için yararlıdır. Ses azlığı gastrointestinal durgunluğu gösterir. Dış muayenesi gerçekleştirilebilir ama öncelik değildir.

Kan parametrelerinin ölçümü ve hastanın izlenmesi hospitalizasyon sırasında gerçekleştirilmelidir.

Vücut Ağırlığı

Vücut ağırlığı ve vücut skor durumu değerlendirilmelidir. Vücut kondüsyon skoru vücut yağı odaklı sübjektif bir değerlendirmedir. Tavşan vücut kondüsyon değerlendirmesi küçük memeli sıkalası temeline dayanır (zayıf 0, obez 5). Vücut ağırlığının diğer değerlendirme metodu distal ön ayak uzunluğu oranı ve vücut

ağırlığının ölçülmesi temeline dayalı vücut kondüsyonunu değerlendirmek için zoometrik index kullanımınıdır. Bu oran vücut kondüsyon skoru ile güçlü ilişkidir ve normal şartlarda 0.16 ile 0.21 arasında değişir.

Vücut ağırlığı sağlıklı hastalarda sürekli iyidir. Kritik hastalarda ise hızlı ağırlık dalgalanması geçmişti vardır. Vücut ağırlığı hospitalizasyon sürecinde günde bir ya da iki kez kontrol edilir.

Vücut Isısı

Vücut ısısı kritik hastalarda başlangıçta ölçülmeli ve hospitalizasyon süresince yakından izlenmelidir.

Gerçek ateş, hiperterminin diğer sebeplerinden ayırt edilmelidir. Ateş fizyolojiktir ve endojen ateş yapıcı etkenlere yararlı cevaptır. Ateş diğer memelilerdekine benzer tarzda farklı infeksiyon etkenleri yolu ile tetiklenebilir.

Hipertermi, eksojen ısı kaynaklarının (eksternal ısı eklenmesi, oksijen kafesi, solunum güçlüğü) herhangi biri tarafından meydana getirilir. Hipertermi, dönüşümsüz komplikasyonlardan sakınmak için soğutma ile çabuk tedavi edilmelidir. Alkol ile nemlendirme ya da buz paketleri yerleştirilerek fizyolojik ısı dağıtımı kulakların soğutulması ile olur. Lavman ya da intravenöz sıvı gibi soğutma yöntemleri kullanılabilir.

Hipotermi kritik hastalarda yaygın bir problemdir ve eksternal ısı desteği gerekir. Hipotermik olan tavşanlar normal ısıda olan tavşanlara göre 3 kez daha yüksek ölüm riskine sahiptir. Referans değerler (37.9°C-39.9°C) aşığındaki rektal vücut ısısının her 1°C azalması için iki katı ölüm ihtimali ortaya çıkar. Şiddetli hipertermi gibi hipotermi de pıhtılaşma, organ yetersizlikleri, elektrolit ve asit-baz anormalliklerine neden olur (Bays, 2020).

Oksijen Doymuşluğu

Oksijen doymuşluğu (SpO₂), pulse oksimetre ile indirekt olarak ölçülür. Pulse oksimetre invaziv değildir, kullanımı kolaydır, hipoksiyi değerlendirmek için güvenlidir. Bilinçli tavşanlar oda havası solur. SpO₂ %96 civarındadır. SpO₂ %94'ten az ölçülür ise bu hipoksiyi gösterir ve oksijen desteği gerektirir. İleri dereceli hipoksi %90'dan az değerler ile bağlantılıdır. Algılayıcılar, kılsız alanlara ya da tıraş edilen yerlere yerleştirilir. Tavşanlarda kulak en kolay kullanılabilen alandır. Erkeklerde testisler probe yerleştirmek için en uygun alandır. SpO₂ pigmentli alanlarda, vazokonstriksiyon, hipotermi, hipoperfüzyon, şiddetli anemi veya zayıf perfüzyonlu diğer durumlarda eksik ölçülür. Diğer memelilerdeki gibi tavşanlarda pulse oksimetre, hemogloblin doymuşluğunu değerlendirir fakat gaz değişiminin etkisini değerlendiremez ve gerçek oksijen doymuşluğunu göstermeyebilir. İlave olarak arteriyel kan analizi gereklidir (Huynh, 2016).

BÖLÜM 19

TAVŞANLARDA KULLANILAN İLAÇLAR

Serhat ÖZSOY

Tavşanlarda Kullanılan İlaçlar

Medication Used in Rabbits

BÖLÜM HAKKINDA

Bu bölümde tavşan hastalıklarının tedavisinde kullanılan ilaçlar (antibiyotikler, antiinflamatu- arlar, parazit ilaçları, probiyotikler, diğer ilaçlar) sıvı tedavisi, kan transfüzyonu anlatılmaktadır.

Anahtar kelimeler: İlaçlar, sıvı tedavisi, kan tranfüzyonu

ABOUT the CHAPTER

In this chapter, medicines (antibiotics, anti-inflammatory drugs, parasitic drugs, probiotics and other) used in treatment of rabbit diseases, fluid therapy and blood transfusion are explained.

Keywords: Medicines, fluid therapy, blood transfusion

Sindirim Fizyolojisi

Sindirim fizyolojisi ağız yolu ile verilen ilaçların emilim ve metabolizmasını etkiler. Bu maddeler genel dolaşıma girmeden önce karaciğerde metabolize olmak için mide ve ba- ğırsaklardan portal sistem içine emilir. Bu ilaçların aktivitesinin değişimi ilk geçiş etkisi olarak bilinir. Portal dolaşım ve karaciğer metabolizmasından kaçınmak için ilaçların yanak mukozasından emilme özelliği kullanılır. Tavşanlarda bu yolla kullanılan ilaç ve dozlarını tahmin etmek her zaman mümkün değildir. Tavşanın midesinin asit pH'sı ilacın emilim ve iyonizasyonunu etkiler.

Sekotrofi sindirilmiş maddelerin etkili geri dönüşümünü sağlar. Sıvılar ve küçük parça- lar sekumda kalır, oysaki büyük olanlara bağlanan maddeler hızla atılır. Belirli ilaçların atılımı sekumda kalma zamanının artmasından etkilenir. Tavşanlarda sert ve yumuşak dışkının üretilmesi sinir ve damar ağı fazla olan fusus koli tarafından kontrol edilen kom- pileks bir işlemdir. Fusus coli otonomik sinir sistemi kadar, prostoglandin ve aldosterone gibi hormonlardan etkilenir. İlaçlar fusus coli üzerindeki etkileri ile sindirim fonksiyonunu etkileyebilir. Örneğin indomethacin gib NSAİ ilaçlar, yumuşak dışkı üretimini ve endojen prostaglandin oluşumunu durdurur. Anüsten yumuşak dışkı sindirimi ilaçlar tarafından etkilenen kokuyu içeren bazı faktörler tarafından tetiklenir. Bazı ilaçlar örneğin Ampisilin normal sekotrofiyi durdurur.

Sekumun Mikroflorası

Sekum, protozoa ve anaerobik mikroorganizmaları içeren farklı mikro canlılara sahiptir. Sindirim sisteminde, özellikle de sekumda mikroorganizma dengesi, antibiyotik ve diğer ilaçları içeren birçok faktör tarafından etkilenir. Fizyolojik işlemler sindirilmiş gıdanın geçişi ve yiyeceklerin sindirimine verilen cevapla gün boyunca sekum pH'sını değiştirir. Diyet, sindirim yolu boyunca geçiş oranını ve sekuma ulaşan içeriğin yapısını etkiler. Lifi düşük diyetler sekumda içeriğin kalma süresini uzatır ve gastrointestinal hareketliliği azaltır. Sindirilemeyen lifin diyetteki yüksekliği en uygun gastrointestinal hareketliliği sağlar ve sağlıklı sekum filorası oluşturur. Stres ve ağrı dolaşımdaki kateşölinleri ya da kortizölü artırır. Bunlar sindirim yolu dengesi üzerinde etkiye sahiptir. Artan glukokortikoid düzeyleri koliform bakteri sayısını artırır ve aerobik, anaerobik bakteri oranını değiştirir. Mikrobiyal denge bozulur.

Tavşanlarda Antibiyotik Toksisitesi

Tavşanlarda antibiyotikler olası ölümcül etkiler ile sindirim yolu filorasını değiştirir. Bazı antibiyotikler sindirim yolu içindeki belirli bakterileri öldürme ile tavşanlarda olası ente- ritis oluşturur ve patojenik türlerin üremesini sağlar. Özellikle Clostridium spp. sekum ve



Serhat Özsoy

İstanbul Üniversitesi-Cerrahpaşa, Veteriner Fakültesi, Yabani Hayvan Hastalıkları ve Ekoloji Ana Bilim Dalı, İstanbul, Türkiye
E posta: serhatozsoy@yahoo.com

Bu bölümü alıntıla / Cite this chapter as:
Özsoy, S. (2023). Tavşanlarda kullanılan ilaçlar. S. Özsoy (Ed.), *Tavşan Hastalıkları* içinde (s. 161-170). İstanbul: İÜC Yayınevi.



CC BY 4.0: Telif Hakkı ©Yazar(lar), "Bu derginin içeriği Creative Commons Atıf 4.0 Uluslararası lisansı altında lisanslanmıştır."

ince bağırsaklarda üreyebilir ve enterotoksinlerin etkileri ile hızlı ölüm meydana gelir. Clostridium spiroforme tavşan enterotoksemisinde en önemli patojendir. Clostridium difficile ve Clostridium perfiringens nadiren fırsat bulurlar. C. Spiroforme'nin bir özel suşu tavşanlar için patojeniktir ve iota toksini oluşturur. Tavşanlarda antibiyotikle birlikte enterotoksemi oluşturmak için antibiyotik ve clostridium organizmalarının mevcut olması gerekir. Clostridium spiroforme tavşan sindirim sisteminin normal sakini değildir ve ergin hayvanların normal bağırsak filorası C. Spiroforme üremeden önce bozulmuş olmalıdır. İota toksini oluşması için bir alt yapı olarak glukoz gereklidir. Tahıl içeren yem yiyen genç tavşanların arka sindirim yolunda sindirilmemiş nişastanın enterotoksemiye hassasiyeti arttırdığı düşünülmektedir. Genç tavşanlarda nişastanın bağırsaklardan emilimi erginlerdeki kadar etkili değildir ve karbonhidratların kalan miktarı bakteriyel fermentasyonda bir alt yapı olarak görev yapmak için sekuma ulaşabilir. Ergin tavşanlarda nişasta daha etkili bir şekilde sindirildiği ve sekokolik bölüme emilmemiş az bir kısmın ulaştığı düşünülmektedir. Bu nedenle yüksek karbonhidratlı gıdalara bağlı olarak erginlerde enterotoksemi oluşma ihtimali daha az olasıdır.

Clostridium spp.'ye ek olarak enteritis ve ishal oluşturan diğer bakteriler mevcuttur. Escherichia coli toksin oluşturabilir. Sekumun bakteriyel filorası üzerinde gentamisin ve ampisilin etkileri ilgili bir çalışmada, ampisilin ile tedavi edilen ve %40'ı ölen tavşanlarda Enterobacter aerogenes'in bir suşunun etkili olduğu görülmüştür.

Bir çalışmada, tavşanlara 200 mg/kg dozunda günde üç kere yüksek doz ampisilin verilmiş ve tavşanların yarısı ishal ve yetersiz beslenmeden ölmüş, diğerleri hayatta kalmışlardır. Bir çalışmada, sefazolin (5-15 mg/kg) ve klindamisin (70 mg/kg) osteomyelitisi tedavisi için deri altı yolla her 6 saatte bir 28 gün boyunca uygulanmıştır. Klindamisin grubundan 20 tavşanın 7'si ölmüş, iki sefazolin grubundaki 24 tavşanın hiçbirinde ishal gelişmemiş ve ölüm olmamıştır.

Antibiyotikle Birlikte Oluşan İshal ve Enterotokseminin Önlenmesi

Antibiyotik seçimi ve verilme yolu antibiyotikle birlikte olan ishalin önlenmesinde önemli faktörlerdir. Klindamisin, linkomisin ve oral ampisilin yüksek ishal oluşturma riski taşır. Oysaki uzun süre kullanıldıklarında bile enrofloksasin ve trimethoprim kombinasyonları güvenlidir. Antibiyotiklerin yüksek düzeylerde kullanımı ile özellikle ağız yolundan verildiklerinde enterotoksemi riski artar. Ağırlığın ölçülmesi ve doğru dozun belirlenmesi aşırı doz riskini azaltır.

Ağız yolu ile verilen antibiyotiklerin parenteral kullanımına göre ishal oluşturma ihtimali daha fazladır. Tavşanlarda deri altı uygulama nispeten kolaydır ve sahiplerine uygulamaları için gösterilebilir. Çoğu durumda ağızdan vermek yerine parenteral olarak kullanmak daha kolaydır. Tavşanlar tarafından yalanması nedeni ile lokal antibiyotik uygulaması dikkatli yapılmalıdır.

Enterotoksemi gelişme ihtimalinin yüksek olduğu durumlarda, cholestyramine koruyucu olarak kullanılabilir. Cholestyramine, enterotoksinleri emen iyon değiştiren reçinedir. Aynı zamanda onun klindamisin ile oluşturulan deneysel enterotoksemiye önlediği ve tedaviye yardımcı etkisi olabileceği gösterilmiştir. Probiyotikler aynı zamanda enteritisin önlenmesi ve tedavisinde yararlı etkilere sahiptir.

Enterotoksemi oluşumu ihtimali çevrede clostridial sporlarının yoğun olduğu durumlarda daha fazladır. Clostridium spiroforme etkenine pet tavşanların ergin olanlarına göre süt emenlerde daha yaygın rastlanır. Çevrenin dezenfeksiyonu ve organik maddelerin uzaklaştırılması hastalık oluşumunu azaltmaya yardım eder.

Antibiyotikler

Ampisilin

Gram negatif ve pozitif bakterilere karşı iyi bir aktivitesi vardır. Ancak beta laktamaz oluşturanlara karşı etkili değildir. Bakterisid etkiye sahiptir. İdrar ve safra ile atılır. Oral ve parenteral olarak toksiktir, o nedenle tavşanlarda kullanılmaz.

Ampisilin ve amoksisilin benzer antibakteriyel aktiviteye sahiptirler. Maalesef ampisilin tavşanlar için yüksek riskli antibiyotiktir. Bu durum safra ile atılması ve sekotrof ile yeniden dolaşıma girme olasılığına bağlıdır. Bir çalışmada, ampisilin dozları 5, 15 ve 50 mg/kg olarak uygulanmış ve 50 mg/kg doz uygulanan guruptakilerin hepsi, diğer grupların ise yarısı ölmüştür. Ampisilin hem oral hem de parenteral olarak kullanıldığında toksiktir. Ampisilin evcil tavşanların hastalıklarının tedavisinde kullanılan diğer antibiyotiklere göre bir üstünlüğe sahip değildir.

Sefalosporinler

Sefalosporinler bakterisid etkiye sahiptir. Beta-laktam içeren toksik olmayan antibakteriyeldir ve penisilin ile yakın ilişkilidirler. Birçok yazar tarafından tavşanlar için uygun olmayan antibiyotikler listesindedirler. Bir çalışmada, seftiriakson günlük ve 4 hafta süreyle parenteral verildiğinde ters bir etki görülmediği bildirilmiştir. Sefalosporinler, Pasteurella spp.'yi içeren çoğu gram pozitif ve negatif bakteriye karşı etkilidir. Stafilokokusa direnç penisilin gruplarına göre daha azdır.

Sefaleksis

Tavşanlar için güvenli olmayan antibiyotiklerdendir. Standart doz 15-30 mg/kg'dır. Günlük olarak parenteral yolla uygulandığında tavşanlar tarafından iyi tolere edilir.

Sefaleksis, yangılı olmayan gözde humor aqueus'da hemen ortaya çıkar. Sefaleksis, P. multocida ve Stap. aureus'un penisiline dirençli suşlarına karşı aktiftir. Yumuşak doku ve kemikte iyi yoğunlaştığı için osteomyelitisi de içeren birçok hastalığın tedavisinde yararlı bir antibiyotiktir. Göz hastalıklarının tedavisi için lokal Sefalonium göz pomadı ile paranteral sefaleksis kombine kullanılır. Özellikle uveitis ya da keratitis varsa göz infeksiyonları için etkili bir tedavi sağlar. Sefaleksis solunum yolu infeksiyonlarında etkilidir.

Seftazidim

Seftazidim gram negatif organizmalara karşı yüksek aktivitesi olan bir üçüncü kuşak sefalosporindir. Birinci ve ikinci kuşak sefalosporinler ile karşılaştırıldığında gram pozitif bakterilere karşı nispeten az aktiviteye sahiptir. Pseudomonasa karşı iyi aktiviteye sahiptir.

Linkosamidler (Klindamisin ve Linkomisin)

Linkomisin, enterotoksemi oluşumuna neden olduğu için tavşanlarda tavsiye edilmez.

Klindamisin

Antibiyotik ağızdan verildiğinde antibiyotiğe bağlı ishalle ölümcül olabilir. Parenteral uygulandığında daha güvenli olabilir. Tavşanla-

rı etkileyen *P. multocida* suşlarının çoğu klindamisine dirençlidir. Apselerden izole edilen *Staphylococcus* spp. gibi diğer bakteriler klindamisine hassas olabilir. Apsenin boşluğu içine klindamisin toz lokal olarak kullanılabilir. Bununla birlikte antibiyotik genel doluşıma katılabilir ya da yaradan sızarak ağız boşluđuna ulaşabilir. Bu durum da oluşan ishalle birlikte ölümcül olabilir.

Fluoroquinolon'lar

Enrofloksasin

Enrofloksasin birçok gram negatif ve bazı gram pozitif mikroorganizmalara karşı aktif olan bir ilaçtır. *O. Pseudomonas* spp. ve *Mycoplasma* spp.'ye karşı aktiftir. *Pasteurella multocida* in vitro olarak enrofloksasine çok duyarlıdır. Enrofloksasin sindirim ve solunum yolu bakteriyel infeksiyonları için etkilidir. Ağız ve deri altı yolu ile verildikten sonra hızlıca dokulara yayılır. *P. multocida* tedavisinde minimum etkili konsantrasyonu sürdürmek için 12 saatlik doz ağız ya da parenteral yolla 5 mg/kg'dır. Maalesef bu uygulama *P. multocida*'nın bulunduğu burun boşluğu, trakea, orta ve dış kulaktan infeksiyonu elemine etmek için yeterli olmaz. Dozun 10 mg/kg olarak uygulanmasının daha etkili olduğu ifade edilmektedir. Enrofloksasin tavşanlarda güvenilir bir antibiyotiktir ve uzun süre kullanılabilir.

Marbofloksasin

Marbofloksasin birçok bakteri ve mycoplasma'ya karşı etkili geniş spektrumlu daha yeni bir fluoroquinolone'dır. Bakterisid etkilidir ve etkisi konsantrasyona bağlıdır. Büyüyen hayvanlarda kırıkda anormallikleri oluşumu iddaları kanıtlanmamıştır.

Orbifloksasin

Bu yeni nesil fluoroquinolone'dır. Aktivitesi marbofloksasine benzer. Tavşanlarda kullanımı etkili ve güvenli olarak değerlendirilmiştir.

Fusidik Asit

Fusidik asit mantar *Fusidium coccineum*'un fermentasyon ürünlerinden izole edilen steroidal bir antibiyotiktir. Sefalosporinlerle kimyasal ilişkisi vardır ve bakteri protein sentezini durduran temel olarak Gram pozitif bakterilere karşı bakterisid ya da bakteristatik etkiye sahiptir. Veteriner pratikte lokal ilaç olarak kullanım alanı bulur. Özellikle patojenik staphylococci etkenine karşı etkilidir. Fusidik asit fazla miktarda irin bulunan durumlarda bile damarsız dokulara yayılabilir. Lokal uygulamadan bir saat sonra çoğu gram negatif organizma için minimum durdurucu konsantrasyonu ile tavşan kornea ve ön kamara sıvısına ulaşır. Minimum etkili konsantrasyon gram pozitif infeksiyonlara karşı 24 saatten fazla korneada kalır. Fusidik asitin viskoz göz damlaları önemli oranda yüksek gözyaşı konsantrasyonu sağlar. Carbomer temel gözyaşı filminde fusidik asit yoğunluđunu artırır. Bu preparat günde bir ya da iki kere uygulama gerekliliđi olan tavşanlardaki keratitis ve konjunktivitis olgularının tedavisinde yararlıdır.

Aminoglikosidler

Gentamisin

Gentamisin gram negatif ve bazı gram pozitif organizmalara karşı aktif ve bakterisid bir aminoglikoziddir. Streptococci'lere etkili değildir. Özellikle tedavi edici olmayan dozlar uygulanır ise bağırsak organizmalarına antibiyotik direnci hızla oluşabilir. Emilim, sindirim yoluyla oluşmaz bu nedenle ağız yolu ile uygulama etkisizdir. Antibiyotik anaeroblara karşı etkisizdir. Tavşanlarda ba-

ğırsak infeksiyonlarında kullanılmaz. Gentamisin sekum mikrolorasında bozukluk meydana getirmez. Bu antibiyotik göz, beyin ve serobrospinal sıvıda zayıf bir dağılım gösterir. Atılım sadece böbrekler yolu ile olur ve ilaç olası nefrotoksiktir. İrin, antibiyotiđi bağlar ve etkisiz hale getirir. Eğer nekrotik materyal uzaklaştırılır ise apselerin lokal tedavisinde etkili olur.

Parenteral kullanılan gentamisin, *P. multocida* ile enfekte bir grup laboratuvar tavşanında rinitis tedavisinde penisilin kadar etkili bulunmamıştır. Gentamisin nefrotoksiktir ve sistemik kullanımı tavsiye edilmez. Tavşanlarda gentamisinin temel indikasyonu konjunktivitis ve apselerin lokal tedavisidir. Gentamisin yangılı gözde zayıf emilir.

Gentamisin aynı zamanda tavşanlarda apse tedavisi için kullanılır. PMMA ile yapılan toplara konularak apse boşluđuna yerleştirilir. Bu amaçla gentamisin insan hekimliđinde de kullanılmaktadır. Gentamisin aynı zamanda apse duvarına enjekte edilebilir.

Amikasin

Amikasin gram negatif organizmalara karşı bakteriyel etkiye sahip bir aminoglikozid grubu antibiyotiktir. Etki mekanizması konsantrasyona bağlı bakteriyel protein sentezini durdurur. Toksikite için olası alanlar böbrek ve kulaklardır. Böbrek bozukluđu olan hayvanlarda kullanılmamalıdır. Tedavi süresince hayvanın normal sıvı hacminin sürdürülmesi gereklidir. Polymethmethacrylate veya paris alçısı içine emdirilmiş antibiyotik topları halinde lokal olarak kullanılabilir.

Metronidazole

Metronidazole çoğu gram negatif ve birçok anaerob gram pozitif bakteriye karşı etkili olan bakterisid bir nitromidazol'dur. Aerobik gram pozitif infeksiyonlara karşı aktivitesi çok azdır ve pasteurellosis tedavisinde etkili değildir. Nitroimidazole'ler antiprotozoal etkiye sahiptirler. Bununla birlikte *E. cuniculi*'ye karşı etkisizdir. Metranidazole, *C. Spiroforme* tarafından oluşturulan enterotoksemi tedavisi için kullanılır. Antibiyotik güvenlidir ve verilmesi kolaydır. Parenteral uygulama için kullanılanı ayrı olarak ağız yolundan pediatrik süspanyonlar da kullanılabilir.

Penisilin

Procain penisilin, depo injeksiyon olarak benzathine penisilin ile birlikte ya da tek başına kullanılabilir. Penisilin staphylococci, β -hemolitik streptococci ve *Pasteurella* spp. etkenlerine karşı genellikle aktiftir. Bununla birlikte birçok streptococci bakterisi antibiyotiđe dirençlidir. *Bordetella bronchiseptica*'ya karşı aktif değildir. Tavşanlarda penisilin, *Treponema paraluis-cuniculi* tarafından meydana getirilmiş veneral spirochaetosis için bir tedavi seçeneđidir.

Penisilin sıklıkla enterotoksemi oluşturan yüksek riskli antibiyotik grubundadır. Benzilpenisilin, *Clostridium* ve *Bacteroides* spp bakterilerini içeren anaerob ve gram pozitif aeroblara karşı özellikle aktiftir. Klinik olarak parenteral kullanıldığında güvenli bir antibiyotiktir. Ağız yolu ile kullanım indikasyonu yoktur.

Penisilin, pasteurellosis tedavisi için yararlıdır. *P. multocida* için minimum önleyici konsantrasyona ulaşacak kan düzeylerini sağlamak için penisilin 8 saat aralıklarla parenteral olarak kullanılmalıdır. Bu sıklıkta uygulama güçlüđü uzun etkili preparatların kullanımı ile çözüme kavuşturulabilir.

Uzun etkili depo enjeksiyonlar tavşanlar için yararlıdır. Kısa etkili procaine penisilin, yavaş emilen ve 3-4 gün kadar kanda tedavi edici düzeylerini koruyan benzathine penicillin ile kombine edilir. Procain bileşiklerinin yüksek dozlarda kullanıldıklarında toksik etkileri mevcuttur.

Güçlendirilmiş Sülfonamidler

Sulfonamidler p-aminobenzoic asit gibi doku faktörleri ile rekabet eden bir antibiyotik bileşik grubudur. Onlar toksoplazma ve koksidiyayı içeren bazı protozalara karşı etkilidir. Sülfonamidler vücut dokularına iyi yayılım gösterir. Kısmen karaciğerde etkisiz hale getirilirler. Tavşanlarda idrar alkalidir ve sulfonamide bağlı kristal gelişimi az ihtimaldir. Sülfonamid tedavisinin bir sonucu olarak böbrek hasarı oluşabilir. Bu nedenle sülfonamidler kullanıldığında böbrek fonksiyonları göz önünde tutulmalıdır. Bu durumda hidrasyon korunmalıdır.

Sülfonamidler baquiloprim, ormetoprim ya da trimethoprim gibi folik asit reduktaz inhibitörleri ile kombine edilir. Bunlar bakterisid özelliğe sahiptir ve anaerobik bakterileri içeren geniş antibakteriyel etkinliğe sahiptir. Trimethoprim ile kombine edilen bazı sülfonamidlerin yarılanma ömrü diğer türlere göre tavşanlarda daha kısadır. Örneğin sülfadiazine'nin diğer türlerde yarılanma ömrü 5-10 saat iken tavşanlarda 1 saattir.

Güçlendirilmiş sulfonamidler vücut dokularına iyi yayılır ve düşük toksisitesi, yararlılığı ve verilme kolaylığı nedeni ile tavşanlarda iyi bir seçimdir. Bununla birlikte güçlendirilmiş sulfonamidler eksudat ve akıntılarla inaktif hala gelirler ve irinli enfeksiyonların tedavisinde etkili değildirler. Antibiyotikle birlikte oluşan ishal hakkında herhangi bir bildiri mevcut değildir. Bu nedenle yara kontaminasyonlarının olduğu operasyon sürecinde koruyucu antibiyotik olarak güvenle kullanılabilirler.

Sülfonamidler, tavşanlar ve diğer birçok türde koksidiyoz tedavisinde kullanılırlar. Yaşam siklusu safhalarında aktiviteye sahiptir. Koksidiyozu tedavi etmek için pediatrik oral süspansiyon kullanılabilir.

Tetrasiklinler

Tetrasiklinler Mycoplasma ve Chlamydia spp.'ye karşı etkili geniş spektrumlu bir antibiyotiktir. Gram pozitif ve negatif bakteriler kadar bazı protozalara karşı da etkilidir. Tetrasiklinler bakteriostatiktir. Çoğu mikroorganizma ve özellikle S. aureus onun etkilerine karşı dirençlidir. Tetrasiklinler Pasteurella'ya karşı tylosin ile birlikte sinerjik etkiye sahiptir. Çoğu tavşandan izole edilen P. multocida suşları in vitro olarak tetrasiklinlere hassastır. Geçmişte tetrasiklinler ticari tavşan çiftliklerinde büyüme destekçisi ve profilaktik olarak kullanılmıştır. Onlar içme suyu ve yiyecekler ile verilir. İlacın su ile verilmesi su alımını azaltır ve yeterli serum antibiyotik düzeyini oluşturmaz. Yüksek parenteral doz (30 mg/kg 8 saatte bir) ishal ve iştahsızlık oluşturur. Bu nedenle bu antibiyotik tavşanlarda olası toksik etkiye sahiptir. Bununla birlikte risk azdır. Diğer antibiyotiklere göre daha güvenilirdir. Tetrasiklinlerin esas kullanım yeri Clostridium piliforme tarafından meydana getirilen Tyzzer'in hastalığıdır. Oksitetrasiklin ve doksisisiklinin depo enjeksiyonu, evcil tavşanlarda abse ya da pasteurellosis tedavisinde kullanılmıştır.

Makrolid Antibiyotikler

Tylosin

Tylosin gram pozitif organizmalar ve mycoplasma'ya karşı iyi aktivitesi olan makrolid bir antibiyotiktir. O bakteriostatik etkiye sa-

hıptır. Onun etkisi ve olası enterotoksemi oluşturma durumu açık değildir.

Azitromisin

Azitromisin antibakteriyel spektrum benzerliği ile penisiline alternatif olarak kullanılabilir. Tavşan deney modelinde bağışıklık cevabını hafiflettiği gösterilmiştir. Yüksek dozlarda (30 mg/kg günde bir kere) azitromisin bağırsak mikrobiyal dengesini bozar ve dikkatli kullanılmalıdır.

Eritromisin

Sindirim sistemindeki zararlı etkileri nedeniyle tedavi edici dozlarda kullanımı tavsiye edilmez. Sindirim sistemi için daha düşük dozlarda değerlendirilmiştir.

Vankomisin

Vankomisin gram pozitif organizmalara karşı aktif olan glikopeptid antibiyotiktir. Antibiyotik in vitro testlerde C. Spiroforme'ye karşı üç etkili ilaçtan biri olarak listelenmiş ve enterotoksemi için bir tedavi seçeneği olarak gösterilmiştir. Bakteriyel endokarditis ve osteomyelitis gibi ciddi enfeksiyonlarda kullanılır. İntravenöz yolla 75 mg/kg dozunu uygulandığı bir çalışmada tavşanların % 100'ünde ölüm meydana gelmiştir.

Probiyotikler

Probiyotikler sindirim sisteminde kolonize olma kabiliyeti olan üreyen mikroorganizmaları içeren ürünlerdir. Mikroorganizmalar patojenik değildir ve hastalık oluşturmaz ve lokal ya da uzak kolonizasyon yapmak gibi olası patojenlerin etkilerini azaltır. Onların etkisinin, bakteriyel büyümeyi durduran maddelerin üretimine, besinler ve alan için rekabete girmesine bağlı olduğu düşünülür. Bazı probiyotik suşların immun sistemi uyardığı gösterilmiştir. Çoğu probiyotikler Lactobasillus, Enterococcus ve maya içerir. Diğer memelilere benzemeyen şekilde tavşan sindirim yolu Lactobasillus içermez. Bununla birlikte Enterococcus spp. sindirim yolu mikrobiotasının önemli kısmını oluşturur.

Tavşanlarda coccobasil, spirochate, gram pozitif ve negatif organizmaları içeren sekum filorasındaki baskın organizma Bacteroides spp'dir. Çoğu çalışmada sağlıklı tavşanların sekal mikroflorasında E.coli ve Lactobasillus olmadığı belirlenmiştir.

Midedeki düşük pH mikroorganizmalar ince bağırsaklara ulaşmadan önce onların ölümüne neden olacaktır. Bununla birlikte sekotrofun sindirimi sırasında pH artışı ile ince bağırsaklara bakteri geçişine imkan sağlanabilir. Çoğu probiyotik preparatları organizmaların midede sindirimini engellemek için kapsüllenmiştir.

Tavşanlarda probiyotiklerin etkisi ile ilgili şüpheler olmakla birlikte, çoğu raporlar onların etkili olduğunu bildirmektedir. Probiyotikler yeni süttten kesilenlerde ağırlık artışında ve enteritis oluşumunun azaltılmasında etkilidir. Probiyotiklerin bakteriyel kısmı mayalardan daha fazla öneme sahiptir. Enterococcus faecalis ve Saccharomyces cerevisiae'nin sağlıklı ergin pet tavşanlarda sindirim yolunun bakteriyel yapısını ve vücut ağırlığını değiştirdiği görülmüştür. Probiyotikler zararlı değildirler. Yararlı ya da etkisiz olabilirler. Çoğu bilim adamı antibiyotikle tedavi edilen ve sağlıklı olmayan tavşanlarda stresi ve sindirim sistemini dengelemek için kullanımını tavsiye etmektedir.

Probiyotiklere alternatif olarak sağlıklı tavşanlardan, sağlıklı olmayanlara sindirim yolunun yeniden kolonizasyonu için sekotrof

verilebilir. Sekotroflar mide asiti ve enzimlerden koruyan mukus ile kaplıdır. Sekotroflar sonuç olarak mide ve ince bağırsaklarda sindirilir. Sekotrof toplanması zor olabilir. Bazı bol yemek yiyen tavşanlar genellikle sabah vaktinde ve yataklığında yenmemiş sekotrof bırakabilir. Alternatif olarak verici tavşana bir ya da iki gün yakalık takılarak sekotrof elde edilebilir. Sekotroflar püre haline getirilmiş sebzelerle karıştırılarak enjektörle yedirilebilirler. Bir hayvandan diğerine dışkı yedirilmesi lezzetsizdir ve hastalık açısından riskli olabilir. Fakat risk azdır. İç parazitler evcil tavşanlarda problem olarak görülmez. Ookistlerin infektiv olmadan önce olgunlaşma için 48 saatlik bir süre gerekli olduğundan koksidiyozyoz taze dışkı ile aktarılmaz.

Kortikosteroidler

Kortikosteroidler insan ve veteriner hekimlik alanında anti-inflamatuar, antifibrotik ve immun sistemi baskılayıcı özellikleri için kullanılır. Onların kullanımı için temel indikasyonlar allerji, yangı, lenfoproliferatif ve otoimmün hastalıklar, lenfoma ve mast hücreli tümörler gibi neoplastik bozuklukların idaresidir. Kortikosteroidler eklem bozukluklarında yangıyı baskılamak, koyun ve sığırlardaki ketosis gibi metabolik hastalıkları tedavi etmek için kullanılır.

Tavşanlarda steroid kullanımı ile bağışıklık baskılanır. Steroid kullanımının kötü yanı pasteurellosis ya da encephalitazoon gibi gizli hastalıkların klinik olarak ortaya çıkmasıdır. Prednisolone'nin toksik şok sendromunun deneysel tavşan modellerinde hayat kurtardığı kanıtlanmıştır.

Encephalitazoon cuniculi tarafından meydana getirilmiş granülomatoz ensefalitis gibi yangısal bozukluklar yüksek doz prednisolone ile tedavi edilir. Tavşanlarda kortikosteroid kullanımı ile olası zararlar oluşabilir. Uzun süreli kullanım yara iyileşmesini etkileyebilir. Kortikosteroidlerin immun sistemi baskılayıcı özelliği *P. multocida*, *E. cuniculi* ya da *C. Piliforme* gibi latent infeksiyonların yayılımına neden olur. Diş hastalığı olan evcil tavşanlarda lenfosit sayıları çok düşüktür ve onların immun sistemleri baskılanmıştır. Steroidlerin diğer olası yan etkileri diabetes mellitus oluşumu ve yüksek gastrik ülser riskidir.

Glukokortikoidler, kan glukoz düzeyini arttırmak ve glukoneogenesisi uyarmak için kullanılmıştır. İştahsız tavşanların tedavisi için kullanılabilirler. Bununla birlikte glukokortikoidler yağ dokudan serbest yağ asitlerinin hareketini uyarır ve tavşanlarda iştahsızlığın olası vahim bir sonucu olan karaciğer yağlanmasına katkıda bulunur. Genel bir kural olarak tavşanlarda NSAİ ilaçlar kortizona tercih edilerek yangı ve ağrı tedavisinde kullanılır. NSAİ ilaçlar güvenlidir, etkilidir ve iyi tolere edilir. Eğer steroid kullanılması gerekiyor ise örneğin kemoterapi protokolünün bir parçası olarak, yan etkiler için kan ve dışkı değerleri (kan glukoz düzeyleri, beyaz kan hücreleri, gizli dışkı kanı) düzenli incelenmelidir. Prednisolone tavşanlarda kullanılan en güvenilir steroiddir. Ancak önemli yan etkiler olabilir.

Anabolik Steroidler

Anabolik steroidler androjenik etkisi olan sentetik testosteron türevleridir. Metabolik hastalıklı hayvanlarda nitrojen tutulmasını arttırmak için kullanılır ve sodyum, kalsiyum, potasyum, klor, sülfat ve fosfat tutulmasını sağlarlar. Anabolik steroidler iştahı uyarır, hücre içi su tutulmasını sağlar, deri kalınlığı ve iskelet kas hacmini artırır, büyüme plaklarının olgunlaşma öncesi kapanmasına

neden olur ve eritrosit üretimini artırır. Küçük hayvan pratiğinde onların temel kullanım alanı, anemi (özellikle de üremik anemi) tedavisi ve yaygın doku yıkımlanmasının olduğu neoplazi gibi hastalıklardır. Onlar genellikle diğer ilaçlarla birlikte kullanılırlar. Anabolik steroidler, karaciğer fonksiyonlarının bozulduğu ve diabetes mellitus bulunan hayvanlarda kullanılmamalıdır.

Anabolik steroidler tavşanlarda iştahı uyarmak için kullanılmıştır. Deneysel çalışmalarda nandrolone decanoate 2 mg/kg dozda tavşanlarda bağırsak iyileşmesi üzerinde uzun süreli kortizon verilmesinin ters etkilerini düzeltmek için kullanılmıştır ve 20 mg/kg kadar yüksek dozda ters etki görülmemiştir. Anabolik steroidlerin bağırsak doku iyileşmesi üzerinde zararlı etkileri vardır.

Non-steroid Anti-İnflamatuar (NSAİ) İlaçlar

NSAİ ilaçlar prostoglandinler ve ilişkili bileşiklerin azaltılması ve cyclo-oxygenase durdurulması ile etki yapar. Cyclo-oxygenase, arachidonic asit hücre membranından prostoglandin oluşumunu ileten bir enzimdir. İki cyclo-oxygenase isoformu vardır, COX-1 ve COX-2. Tüm NSAİ ilaçlar ağrı kesici ve ateş düşürücüdür ve yangı giderici özelliklere sahiptirler. Onların olası toksik etkileri cyclo-oxygenase isoformları ile ilişkilidir. COX1: COX2 durdurulması için güç oranları NSAİ ilaçlar arasında değişim gösterir. Aspirin ve phenylbutazone gibi ürünler için yüksek, daha az toksik etkileri olan meloksikam ve karprofen gibi ilaçlar için düşüktür. Karprofen bununla birlikte zayıf bir cyclo-oxygenase engelleyicisidir ve bundan dolayı daha az toksik etkilere sahiptir.

Genelde NSAİ ilaç doz aralıkları, toksisiteden sakınmak için yaşlı ve yeni doğanlarda arttırılmalıdır. Böbrek kan akımını düzenleyen normal prostoglandinin durdurulması hipotansiyon bulunan hastalarda böbreğin zayıf kanlanmasına ve akut böbrek yetmezliğine neden olur. Eğer özellikle aşırı kan kaybı var ise bu durum anestezi süresinde oluşabilir. Fakat uygun sıvı tedavisi ile kan basıncı korunarak bundan sakınılabilir. Farklı tipte NSAİ ilaçların kullanılması durumunda enaz 24 saat ara verilmesi tavsiye edilir.

Tavşanlarda NSAİ ilaçlar enteritis ve pneumoni gibi akut yangısal durumlarda yangısal ödemi azaltmak için kullanılır. Onlar postoperatif ağrı ve kronik osteoarthritis tedavisi için etkili kullanılırlar. Prostoglandin sentezi üzerinde NSAİ ilaçların etkileri tavşanlarda önemlidir. Prostoglandinler distal kolondaki hareketliliği uyarma ve proksimal kolonun hareketini durdurma yolu ile yumuşak dışkının atılmasını uyarır. NSAİ ilaçlar prostoglandin sentezini durdurur ve yumuşak dışkı çıkışı durur. NSAİ ilaçlar perineal dermatitis bulunan tavşanlarda yumuşak dışkı üretiminin geçici olarak azaltılması durumunda tedavi etmek için kullanılabilir.

Asetilsalisilik Asit

Aspirin (asetilsalisilik asit) cyclo-oxygenase (COX-1) ile dönüşümsüz birliktelik yapar ve bu nedenle daha yeni preparatlara göre daha olası toksik etkilere sahiptir. Aspirin tavşanlar için etkili bir analjeziktir. Çoğu evde mevcut olduğundan ilk yardım olarak kullanılır. İlaç, tavşanların serumundaki maksimum yoğunluğa 1-2 saat sonra ulaşır. Aspirin trombosit sayılarını azaltır ve kanamaya meyilli artırır. Analjezik özellikleri karprofen ve flunixin gibi yeni NSAİ ilaçlara göre daha zayıftır.

Karprofen

Karprofen az toksik etkiye sahip düşük COX-1:COX-2 oranı ile zayıf bir cyclo-oxygenase durdurucudur. Tavşanlar için yararlı bir

Tavşan Hastalıkları

üründür. Karprofen tüm cerrahi hastalara postoperatif olarak verilebilir. Ağız yolu ile verilebilmek ile birlikte, derialtı ve damar içi uygulamaları başarılıdır. Karprofen, osteoartiritis gibi kronik hastalıkların yanında kırık ya da trauma gibi akut ağrılı durumlarda kullanılan bir analjeziktir. O aynı zamanda ağrılı gastrointestinal hastalıkların tedavi protokolünde kullanılabilir.

Flunüksin

Flunüksin sıgır ve at gibi büyük hayvanlarda yangı giderici bir ilaç olarak etkili kullanılan güçlü bir cyclo-oxygenase durdurucusudur. Böbrek kan akımını etkilediğinden, kullanmadan önce hastaların genel anesteziden tam olarak uyanmış olmaları gerekir. Gentamisin gibi olası nefrotoksik ilaçlarla birlikte kullanılmamalıdır.

Flunüksin, tavşanlarda yangı giderici ve analjezik olarak kullanılabilir. Cyclo-oxygenase durdurma özellikleri enterotoksemi tedavisinde yararlı olabilir.

Ketoprofen

COX-1 durdurucusudur. Ateş düşürücü, yangı giderici ve ağrı kesici özellikleri vardır. Karaciğer ve böbrek yetmezliklerinde dikkatli kullanılmalıdır. Kalp-damar hastalığı bulunanlarda kalp yetmezliğini hızlandırabilir. Tavşanlarda karprofen ya da meloksikama alternatif olarak kullanılabilir.

Meloksikam

Meloksikam düşük COX1:COX2 oranı olan bir NSAİ ilaçtır. Güçlü bir anti-artiritik etkiye sahiptir. Diğer NSAİ ilaçlar ile karşılaştırıldığında mide irritasyonu olasılığı azdır. Toksikite çalışmaları, iyi tolere edildiğini ve mükemmel doku dayanabilirliğini göstermiştir. Ratlarda bağırsak geçişi ya da mide boşalma oranının meloksikam tedavi dozları tarafından etkilendiği belirtilmiştir. Mide asiti üzerinde orta dereceli etkisi mevcuttur.

Tavşanlarda ballı şurup ile oral preparat iyi tolere edilir. Kronik hastalık ağrılarının kontrolünde uzun süreli analjezi için yararlı bir ilaçtır. Günlük 0.3 mg/kg dozu ile optimal plazma düzeyleri elde edilebilir. Uygulanan doz 0.6 mg/kg olarak günde iki kez kullanıldığında ters bir etki görülmemiştir. Bir çalışmada, günde 0.3 ve 1.5 mg/kg meloksikam uygulaması ile ters bir etkiyle karşılaşılmadığı ve 24 saat sonra tanımlanabilir ilaç miktarı ve birikimi olmadığı belirlenmiştir. Uzun süreli kullanımda böbrek ve karaciğer kan parametrelerinin izlenmesi gerekmektedir (Scarabelli vd., 2020).

Bu ilaç sınıfında (meloksikam ve piroksikam) antiangiogenic ve antineoplastik özellikler mevcuttur. Meloksikamın bir COX2' ye bağlı ya da bağlı olmadan osteosarcoma büyümesi ve yayılımını durdurduğu gösterilmiştir.

Parasetamol

Ateş düşürücü, analjezik ve zayıf antiinflamatuvar etkisi vardır. Birkaç gastrointestinal yan etkisi mevcuttur. Ateş düşürücü ve analjezik etkileri zayıf geri dönüştürülebilir cyclo-oxygenase (COX3, COX1v1) durdurucu etkiye bağlıdır.

Prokinetik İlaçlar

Sindirim yolu hareketi etkilerini gösteren farklı bir ilaç grubudur. Onlar tavşan tedavisine yardımcı olarak kullanılır. Bozulmuş hareketin nedeninin tedavisi, sıvı dengesi ve beslenme desteğinin

sürdürülmesi, tavşanı sindirim durgunluğundan kurtarmak için yeterlidir.

Cisapride

Cisapride, gastrointestinal yol boyunca intraluminal içeriğin geçişini ilerleten bir prokinetiktir. Cisapride, gastrointestinal düz kasların kasılmasını uyarır ve bağırsak kolinerjik nöronlar üzerinde antagonist etkiye sahiptir. İnsanlarda cisapride gastro-özefagal reflux, mide boşalmasının gecikmesi, ileus, intestinal pseudo-obstrüksiyon ve kabızlık tedavisinde kullanılır. İnsanlarda ölümcül ilaç etkileşimleri nedeni ile bazı ülkelerde kullanılmamaktadır.

Tavşanlarda cisapride mide boşalmasına yardım eder, gastrointestinal ve kolon hareketliliğini artırır ve gastrointestinal hareket azlığı ya da durgunluğu tedavisinde kullanılır. Verilmesinden hemen sonra tümüyle sindirim yolundan emilir. Etkileri 4-10 saat devam eder. Mide kasılma uyarımı yalnızca mide boşalmasını kolaylaştırılmaz aynı zamanda özellikle çayır ve ot gibi lifli gıdalar için iştahı uyarır. Çoğu tavşan hemen sonra yemeye başlar.

Cisapride kanama, yırtılma ve gastrointestinal mekanik tıkanma durumlarında kullanılmamalıdır. Diğer türlerde cisapride ile mide krampları, karın gurultusu ve ishal gibi sindirim yolu bozuklukları oluşur. Bazı ilaçlar ile ters etki oluşturur. Tavşanlarda en belirgin etkileşim ketoconazole, itraconazole ya da miconazole gibi mantar ilaçları ile olanıdır ve ölümcül kalp aritmileri meydana gelebilir. Yüksek dozlarda verildiğinde embriyo ve fötüs için toksiktir. En önemli avantajı arka sindirim yolu üzerine etkili olmasıdır.

Metoclopramide

Gastrointestinal prokinetik ilaçtır. Mide, pankreas ya da safra salgılarına etkisi yoktur. Böbrek kan akımını azaltır böylece daha önce var olan böbrek hastalığını artırır. Sindirim yolu tıkanmalarında ya da yırtılma durumunda kullanılmamalıdır.

Tavşanlarda metoclopramide mide boşalmasını sağlar ve gastrointestinal hareketi artırır. Arka sindirim yolunu etkilemez. Atropine ve opioid analjezikler metoclopramide'in etkilerini antagonize edebilir. Yalnızca ergin tavşanlarda etkili olurlar.

H₂-reseptör Antagonistleri

Bunlar mide asit salgısını durdurur ve pepsin oluşumunu azaltır. H₂ reseptör antagonistleri mide ve duodenum ülserlerinin tedavileri için insan preparatları olarak kullanılan ürünler, cimetidine ve ranitidine içerir. Mide ülseri tavşanlarda sıklıkla post-mortem muayenede görülür. Bu durum azalmış sindirim yolu hareketi ve stres ile birlikte oluşur. Ülser tedavisi ilaçları, hareket azlığı bozuklukları olan tavşanların tedavisine ek olarak yararlı olabilir.

Ranitidine

Ranitidine histaminle uyarılan mide asiti salgısını bloklayan H₂ reseptör antagonistidir. Bazı prokinetik etkilere sahiptir. Emilimi yiyecek alımı ile etkilenmez ve karaciğer metabolizmasına uğramaz. Ağız yolu ile verilen ranitidine, yine ağız yolundan verilen metoclopramide ile birlikte verilmemelidir. Çünkü onun emilimini ve etkisini azaltır. Ranitidine parenteral ve ağız yolu ile kullanılabilir. Tavşanlarda ranitidine pepsin salgısı ve mide asitini azaltmada etkilidir.

Domperidone

Güçlü bir antiemetiktir. Kan beyin bariyerine girme kabiliyeti olmamasından dolayı domperidone daha az yan etkiye sahiptir. Veteriner hekimlikte kullanımı ile ilgili az bilgi vardır. Bununla birlikte tavşanlarda inatçı sindirim yolu hastalıklarının tedavisinde tavsiye edilmektedir.

Parazit İlaçları**Albendazol**

Albendazol parazit enerji metabolizmasını bozan ilaç grubu benzimidazole üyesidir. Benzimidazole'lerin antihelmentik aktivitesi, tedavi edici kan konsantrasyonları süresi ile ilişkilidir. İn vitro çalışmalarda albendazol antimicrosporidial ilaç olarak etkilidir. *E. cuniculi*'nin sporları albendazol ile tavşan böbrek hücre doku kültüründe öldürülmüştür. İlaç microsporidia gelişiminin erken safhalarına karşı etkilidir. Albendazol tavşanlarda encephalitozoonosis'i tedavi etmek için kullanılabilir. Albendazol tedavisi 3-14 gün devam ettirilir. Bu ilaç klinik olarak güvenlidir. Bununla birlikte aplastik anemi olası bir yan etkidir ve teratojenik etkileri nedeniyle albendazol üreyen dişilerde dikkatle kullanılmalıdır.

Fenbendazol

Fenbendazol bir anthelmentik olarak evcil hayvanlarda kullanılan bir benzimidazole'dir. Bu bileşik ağızdan verildikten sonra oxfendazol'e metabolize edilir. İyi tolere edilir ve teratojenik etkisi yoktur. Nematod, sestod ve bazı trematodlara karşı etkilidir. Fenbendazol *E. cuniculi* infeksiyonuna karşı etkilidir. Fenbendazol 20 mg/kg dozda 28 gün süre ile kullanılır.

Avermectin'ler**Ivermectin**

Ivermectin artropod ve ergin ya da ergin olmayan nematodlara karşı etkili olan avermectin grup ilaçların bir üyesidir. Ivermectin kan-beyin bariyerini geçmez ve geniş güvenilirliğe sahiptir. Ağızdan, parenteral ya da damla tarzında çiftlik hayvanlarında kullanılmaktadır.

Tavşanlarda ivermectin uyuzda etkili bir tedavi oluşturur. Derialtı dozu (400 µg/kg) en az 13 gün devam eden yüksek ve kabul edilen bir doku konsantrasyonu oluşturur. Kan emen bit ve uyuz etkenlerine karşı etkilidir. İnjesiyondan sonra ivermectin'in yüksek konsantrasyonu deride sağlanır ve bu nedenle ilaç keratin tabakasında aktif uyuz etkenlerine karşı etkilidir. Taşıyıcı madde propilen glkol deri altı uygulandığında lokal irritasyon meydana getirebilir.

Tavşan kulak uyuz etkeni *Psoroptes cuniculi* ivermectin'e özellikle hassastır. İvermectin *P. cuniculi* yumurtalarını öldürmez. İlacın dokularda kalıcılığı uyuz etkenlerinin yeni nesillerini öldürmek için yeterince uzundur. Yumurtalardan 4 gün sonra yeni etkenler çıkar. Dozun 400 µg/kg olması gerekir, 200 µg/kg, kulak uyuzunu elemine etmek için yetersizdir. Doz oranları 0.2-1 mg/kg olduğunda kan parametreleri üzerinde etki görülmez iken, 2.5 mg/kg oranında anemi oluşarak kan parametrelerini değiştirir.

Selamectin

Selamectin lokal kullanılan bir avermektindir. Etkisi pire ve uyuz etkenlerine karşıdır. Ürün 60-120 mg/ml damlatma solüsyonu içeren önceden paketlenmiş pipet ile kullanılır. Tavşanlarda selamectin 12 mg/kg doz oranında uyuz infestasyonunda lokal olarak kullanılır. Bir çalışmada, selamectin'in 6 ve 18 mg/kg dozunda *P. cuniculi*'ye karşı etkili olduğu ifade edilmiştir. Selamectin'in lokal kullanımı,

injeksiyon ile verilen ivermectin'den klinik olarak daha etkilidir. Selamectin hem psoroptik hem de sarkoptik uyuzla karşı etkilidir.

Moksidektin

Moksidektin, parazitlerin gevşek paralizine neden olan avermectin parazit öldürücüdür. Diğer türlerde kalp kurdu, kulak uyuzu ve pire tedavisinde kullanılır. Bununla birlikte kedilerde gastrointestinal nematod tedavisi için de kullanılır. Tavşanlarda esas olarak *P. cuniculi* tedavisinde kullanılır. Güvenilir bir ilaçtır ancak sağlıklı olmayan ve ağırlık kaybı bulunanlarda dikkatle kullanılmalıdır.

Fipronil

Fipronil bir phenylpyrazole insektisiddir. Kedi ve köpeklerde pire, kene ve uyuz etkenlerine karşı etkilidir. Fipronil sprey, tavşanlarda uyuz etkenlerine karşı etkilidir. Fipronil sprey ile tedavi edilmiş genç ve küçük tavşanlarda birkaç ters reaksiyon görülmüştür. Etkilenen tavşanlarda uygulamanın ilk haftasında uyusukluk ve iştah kaybı belirtileri mevcuttur. Bu reaksiyonlar öldürücü olabilir. Sprey ya da damlatma uygulaması ile birlikte bu problemler görülebilir. Kullanıldığında sahibi uyarılmalıdır.

İmidakloprid

Bu ürün kedi ve köpeklerde pire kontrolü için kullanılır. İmidakloprid tavşanlar tarafından iyi tolere edilir. Kedi ve köpeklerden geçen pirelerin kontrolü için tavşanlarda kullanılır. Tavşanlarda uyuz etkenlerine karşı etkili değildir.

Farklı İlaçlar**Buserelin**

Buserelin, hipotalamusta üretilen follikül uyarıcı hormon ve doğal luteinize hormona eşdeğer olan sentetik benzeridir. Hipofiz bezinden follikül uyarıcı hormon ve luteinize hormon bırakılmasını sağlar. Bu ürün tavşanlarda ovulasyon oluşturmak, döllenme oranını arttırmak ve doğum sonrası süt oluşumunu uyarmak, erkeklerde ise libidoyu geliştirmek için kullanılır.

Cholestyramine

Cholestyramine diyet değişimine cevap vermeyen hastalarda yükselen serum kolesterol düzeylerini azaltmak için kedi, köpeklerde ve insanlarda kullanılmıştır. Cholestyramine emilmez fakat bağırsakta safra asitlerine bağlanır ve atılır. Safra asitleri kolesterolden türetilmiştir. Bu nedenle safra asiti kaybında yağ sindirimi amacıyla safra asiti üretmek için kolesterol metabolizması artar.

Cholestyramine aynı zamanda çözünmüş yağlara ve bakteri toksinlerine bağlanır ve hastalığın erken dönemlerinde verilir ise enterotoksemi tedavisinde etkili olur. Bir çalışmada, aynı zamanda kolera tedavisinde tavşanlarda ileumdan su ve elektrolit kaybını azalttığı görülmüştür. O aynı zamanda klindamisin ile tedavi edilmiş tavşanlarda enterotoksemiden ölümü engellemek için 48 saat sonra verildiğinde de etkili olduğu görülmüştür. Safra asitleri ve toksinleri bağlamanın yanında cholestyramine digoxin, ibuprofen, phenylbutazone ve phenobarbitone gibi birkaç ilacı da bağlar. Cholestyramine aynı zamanda A, D ve K vitaminlerini bağlar.

Ülsere Karşı Kullanılan İlaçlar**Omeprazole**

Omeprazole insanlarda parietal hücreler tarafından oluşturulan mide asitlerinden sorumlu hidrojen-potasyum adenosine tri-

fosfatı durdurma yolu ile etkileyen ülser tedavici edici bir ilaçtır. Tavşanlarda kullanımı çok yaygın değildir. Karaciğer yetmezliği olanlarda dikkatle kullanılmalıdır. Yarılanma zamanı ve gücü H₂ reseptör antegonistlerine göre daha fazladır. Tavşanlarda kullanımı yararlı bir ilaçtır.

Bağlayıcı İlaçlar

Sodyum Kalsiyum Edetate

Sodyum kalsiyum edetate kemikten kurşunun atılmasını sağlar ve tüm türlerde kurşun zehirlenmesi tedavisinde kullanılır. Böbreklerden atılan suda çözünür kurşun oluşturma yolu ile vücuttan kurşunun uzaklaştırılmasını artırır. Ağızdan kullanmak için uygun değildir. Gastrointestinal yoldan kurşunun emilimini artırır. Kemikten aşırı kurşun boşalması zehirlenmeyi azaltır ve böbrek tubül zedelenmesi oluşur. Bu preparat deri altı ya da damar içi günde 4 kez ya da daha fazla verilir. Bununla birlikte günde iki kez yapılan uygulamaların da başarılı olduğu bildirilmiştir. Sulandırma, kullanılmadan önce 1:4 oranında %0.9 sodyum klorid ya da %5 glukoz ile yapılır. Tavşanlarda daha fazla uygulama gerekir.

Penicillamine

Penicillamine, bakır ve kurşun zehirlenmelerini tedavi etmek için kullanılan bağlayıcı maddedir. Köpeklerde bakır karaciğer zehirlenmesini tedavi etmek için kullanılan temel maddedir. Penicillamine ağızdan verilir ve gastrointestinal yoldan kurşun emiliminin artmasıyla yan etkilere sahip olabilir. Yüksek dozlarda köpeklerde yan etkiler kusma, ateş ve böbrek bozuklukları oluşur. D-Penicillamine elektrik kablosu çiğneyen ve sindiren tavşanlarda bakır zehirlenmesini tedavi etmek için kullanılır.

Yapışmayı Önlemek için Kullanılan İlaçlar

Yapışma insanlarda abdominal cerrahinin yaygın bir komplikasyonudur. Tavşanlarda deneysel çalışmalarda bunlar kullanılmıştır. Operasyon sonrası yapışmaların bir sonucu olarak evcil tavşanlarda ağrı ve rahatsızlık belirlenmektedir.

Yapışmalar vücut içindeki skar dokulardır ve peritonda serosal yüzeylerin trauması sonrası oluşur. Fibrin, zarar gören yüzeylerde birikir. Hücresel yayılım ve yapışma bu hücreler içine kalsiyumun girişini tetikler. Bu yapışmaların mesafesi fibrinolyisin ile sınırlanır. Bununla birlikte tavşanlarda bu enzim nispeten düşük düzeylere sahiptir.

Verapamil

Verapamil köpeklerde supraventricular aritminin tedavisi için indikasyonu olan bir kalsiyum kanal blokeridir. Bu ilaç aynı zamanda yapışmaları önlemek için kullanılır. Deneysel şartlarda verapamil'in yapışmaları önlediği belirtilmiştir. Tavşanlarda termokoter ile oluşturulan uterus kornu ligasyonu sonucu oluşan yapışmalarda 200 µg/kg deri altı ve 8 saatte bir uygulama ile başarı elde edildiği belirtilmiştir. Verapamil'in kolon ve sekum cerrahisi gibi yapışma ihtimali olan operasyonlarda kullanımı değerli olarak düşünülür. Tedavi hemen operasyon sonrası başlatılır. Klinik deneyimler, ağız yolu ile verildiğinde de ilacın aynı zamanda etkili olduğu belirtilmiştir.

Diltiazem

Diltiazem, miyokardiyal ve damar düz kas hücrelerinde kalsiyum iyonlarının ileri hareketini önleyen bir kalsiyum kanal blokörüdür. Kedi ve köpeklerde supraventricular aritmileri ve kedilerde hipertrofik kardiyomyopati tedavisi için kullanılır. Tüm kal-

siyum kanal blokörleri operasyon sonrası peritoneal yapışmaların güçlü bir önleyicisidir. Bununla birlikte her ilacın etkisi verilme metodu ile değişebilir. Diltiazem lokal olarak etkilidir.

Pentoksifilin

Pentoksifilin kanın akışkanlığını azaltır ve aynı zamanda yangı gidericidir. Yangı giderici etki mekanizmasında TNF-α üretimini azaltır. Köpeklerde vasculopati ve vasculitis tedavisinde kullanılır. NSAİ ilaçlarla birlikte kanama ihtimali nedeni ile dikkatle kullanılmalıdır. Bu ilaç kemirgenlerde operasyon sonrası yapışmaların eritilmesi ve yeni yapışmaların oluşumunu durdurmada etkilidir.

Nimesulide

Nimesulide bir COX2-sipesifik NSAİ ilaçtır. Osteoartritisi köpeklerde yangı ve ağrıyı azaltmak için yaygın olarak kullanılır. Ek olarak nimesulide trombosit aktive eden faktörün ve nötrofil oksidatif yanıtın durdurulmasını içeren bir dizi anti-inflamatuvar etkiye sahiptir. Bu ilaç, karaciğer ve böbrek bozukluğu bulunan hayvanlarda dikkatle kullanılmalıdır. Hipotansiyon bulunan hayvanlarda kullanılmamalıdır. Bu ilacın lokal ve sistemik uygulanmasının yapışma oluşumunu önemli oranda azalttığı belirtilmiştir.

Celecoxib

Celecoxib bir seçici COX2-durduran NSAİ ilaçtır. O anti-angiogenic ve anti-fibroblastic aktiviteye sahiptir. Bu faktörler yapışmayı önlemede onu yararlı bir seçenek yapar.

Melatonin

Melatonin pineal bezde üretilen bir hormondur. Bu hormon üreme sezonu gibi farklı biyolojik mekanizmaların mevsimsel ve günlük ritminin neuroendocrin kontrolünü yönetir. O aynı zamanda güçlü bir anti-oksidandır. Bu hormon ağız yolundan tablet ve sıvı olarak, transdermal yama ve deneysel olarak injeksiyon yolu ile kullanılabilir. Onun anti-oksidan özellikleri ve serbest radikal temizleme etkisi vardır. Yapışmaların azaltılmasında da etkilidir. Melatonin aynı zamanda immunomodülör özelliğe sahiptir.

Vitamin C (askorbik asit)

Tavşanlarda vitamin C sentez edilebilir ve yiyeceklere eklemek gereksizdir. Bununla birlikte ısı ya da gürültü ile oluşturulan stres periyodu süresince artan kortisol düzeyleri ile plasma askorbik asit yoğunluğu azalmaktadır. Askorbik asit rezervlerinin tüketilmesi immün fonksiyonun bir kısmında rol oynayabilir ve askorbik asit değerlerinde düşme stresli dönem süresince adrenal bezler tarafından vitamin C yararlanılmasının artmasına bağlıdır.

Çoğu sebze ve meyveler özellikle yeşil biber ve frenk üzümü vitamin C sağlar. Vitamin C içeren kızılıcık tabletleri urolithiasis tedavisinin bir parçası olarak tavsiye edilir. Uzun süreli vitamin C kullanımı ürat, oksalat ve cistein idrar kristali ve taş oluşum riskini artırır. Yüksek dozlar diğer türlerde idrarı asitleştirir. Tavşanlar böbreklerden hidrojen iyonlarını sınırlı olarak atarlar. Bu durum metabolik asidozu dengeleme kabiliyetini azaltır. Bu nedenle vitamin C'nin yüksek dozları dikkatle kullanılmalı ve asit-baz durumu izlenmelidir.

Lokal Preparatlar

Kedi ve köpeklerde kullanılan lokal deri ilaçları tavşanlara da adapte edilebilir. Tavşanlarda çoğu deri problemleri hayvanın yalanma ve taranma yeterliliğini ortadan kalkması ile oluşur ve bu nedenle lokal kremleri yalamayacaklardır. Eğer hasta ya da onun

arkadaşı ilacı yalar ve sindirir ise antibiyotik ve kortikosteroidler olası komplikasyonlara neden olur.

Kortikosteroidler deriden emilir ve sağlıklı hayvanlarda önemli adrenokortikal baskılama meydana getirir. Hydrocortisone ve prednisolone veteriner lokal ilaçlarda kullanılan en zayıf kortikosteroidlerdir. Güçlü sınıfta olanlar betamethasone ve triamcinolone'dir. Pomatlardaki taşıyıcılar ve konsantrasyon aynı zamanda emilimi etkiler. Pansuman altında steroid etkisi artar. Hayvanlarda deri katlanması benzer etkiyi gösterir. Yangılanan deride steroidler daha fazla emilir. Tavşanların ince derisinden kortikosteroidler iyi emilir. Lokal deri ilaçları yararlıdır fakat tavşanlarda dikkatle kullanılmalıdır. Onların kullanımındaki temel indikasyonu yenmemiş sekotrof ya da idrar pişigi nedeniyle oluşan ano-genital bölge yangısının tedavisidir. Kullanılacak bölgenin tıraş edilmesi, yıkanması ve temizlenmesi kullanılacak ilacın iyileştirici etkisini hızlandırır.

Sıvı Tedavisi

Tavşanlar için sıvı tedavisinin prensipleri diğer türlerdekine benzerdir. Sıvı tedavisinin amacı, kan hacmini eski haline getirmek ve plazma pH'sını, glikoz ve elektrolitleri düzeltmektir. Sıvıların yerine konulması dehidrasyon ve intraselüler sıvı kaybı oluşturan durumlarda gereklidir. Dehidrasyon derecesinin belirlenmesi kedi ve köpeklerdeki gibidir. İshal ve kusma gibi durumlarda sıvı kaybı belirgin olmakla birlikte, bağırsak tıkanması ya da sindirim yolu durgunluğu gibi sindirim bozuklukluğu olan tavşanlar hızla dehidre olabilir. Salya sürekli salgılanır ve normal mide-bağırsak hareketi, sindirim yolu boyunca su emilimi ve atılmasını sürdürmek için gerekir. Orta dereceli sindirim yolu hareket azlığında dehidrasyon derecesi %5 olarak tahmin edilir. Kuru mukoz membranlar ve azalmış deri dolgunluğu %5-8 dehidrasyon olduğunu ifade eder. Deri elastikiyetinde belirgin derecede azalma, kuru mukoz membranlar, hızlı ve zayıf nabız, yavaş kapillar geri dönüşüm ve mental depresyon, %10-12 derecelik bir dehidrasyonu gösterir. Dehidrasyon ve elektrolit dengesizliği ile birlikte mental çöküntü tavşanlarda belirgindir ve gazla dolu mide, sekum ya da barsak lopları gibi genişlemiş organlar yolu ile meydana getirilen abdominal ağrı ile artar. PCV ölçümü sıvı durumunun yararlı bir değerlendirmesidir. Sıvı düzeyi normal olan pet tavşanların hematokriti yaklaşık olarak %32-40'dır. Değer %45-50 olması dehidrasyonu gösterir. Hematokrit değeri hastalıklar ve fizyolojik faktörler etkiler. Bu nedenle total protein ve üre diğer parametreler ile birlikte düşünülür.

Tavşanlarda Sıvı Tedavisi Seçimi

Eğer sindirim fonksiyonu değişir ise sindirim sisteminden elektrolit ve suyun emilimi ve atılımı ile elektrolit dengesizlik ve hızlı dehidrasyon meydana gelir. Tavşanlarda elektrolit ve su dengesi üzerindeki etkilerine bağlı olarak yaşamı tehdit eden birçok sindirim yolu bozukluğu vardır. Tavşanlarda bağırsak tıkanması ile mide genişlemesi ve mide ile ince bağırsaklarda aşırı sıvı oluşur. Bu durum köpeklerde mide genişlemesi/volvulus sendromunun bir benzeridir ve elektrolit dengesi ve kan pH'sı üzerindeki etkisi güçlüdür.

Tavşanlar kusamaz ve metabolik alkalosis olası değildir. Asidozis, aşırı hidrojen iyonlarını atması için tavşan böbreğinin sınırlı kabiliyetine bağlı büyük bir problemdir. Ketoasidozis iştahsızlık periyodu süresince gelişir. Hepatik lipidosis önemlidir ve özellikle şişman hayvanlarda iştahsızlığın ciddi komplikasyonudur. Bununla birlikte parenteral glukoz verilmesi iştahsızlığın erken safhalarında kan glukoz düzeylerini düzeltmek için yararlı olabilir.

Geç safhada verilen glukoz, karaciğerde trigliseritlerin sentezini uyabilir ve karaciğer yağ lipid metabolizmasını dengeler. Çoğu durumda en güvenli sıvı seçimi laktatlı ringer solüsyonudur.

Kan Transfüzyonu

Tavşanlarda kan transfüzyonu mümkündür. Bir tavşanda dolaşan kan hacmi 55-65 ml/kg'dır ve bu miktarın %10 ve üstündeki bir miktar fazla etki oluşturmadan kaybedilebilir. Kaybın %20-25 üzerinde olduğu durumlarda şok meydana gelir. Tam kan nakli gerekir. Kan, vericiden elde edilir ve ilk örnekte çapraz karşılaştırma yapılmaz. Juguler vena en başarılı kan toplama alanıdır. Tavşanın kanı çabuk pıhtılaşır ve daha küçük damarlardan kan toplamada problemler oluşur. Fentanyl/fluanisone bu uygulama için iyi bir sedatifdir. Medetomidine gibi ilaçlar periferel damar daralması oluşturduğundan kan toplamayı zorlaştırabilir. Citrate antikoagulantlar insan kan torbalarından elde edilebilir ve verici kanı ile 1:3.5 oranında seyreltilir. Kanın 4-6 saat içinde kullanılması gerekir. Bu sürede eritrosit canlılığı ve trombosit fonksiyonu sürdürülür. Vericiden kan 10 ml/kg oranında güvenle alınabilir. Kan 6-12 ml/kg/saat oranında verilmelidir. Kollaidal plazma hacim genişleticiler, eğer verici kan bulunamıyor ise hipovolemik şoku önlemek için kullanılır.

Sıvı Verilme Yolu

Sıvı verilme yolu hastanın fiziksel durumu, dehidrasyon durumu ve mizacına bağlıdır. Ağızdan sıvı tedavisi tavşanlarda yararlıdır. Ağız yolu ile rehidrasyon sıvıları su yerine verilebilir ve ishal bulunan tavşanlarda elektrolit sağlanmasında yararlıdır. Bu sıvılar besleme, mide ve nasogastrik sondalarla verilebilir.

Deri altı sıvılar orta dereceli dehidre hayvanlar için kullanılabilir. Dehidre ya da tansiyonu düşük hastalarda periferel doku perfüzyonu azaldığından derialtı sıvı emilimi zayıftır. İzotonik sıvılar kullanılmalı ve ılık olarak verilmelidir. Derialtına soğuk sıvı verilmesi anesteziye hayvanlarda hipotermi riskini artırır.

Bazı klinisyenler intraperitoneal sıvı vermeyi tercih ederler. Sıvıları ılık vermek önemlidir. Hipertonik solüsyonlar kullanılmamalıdır. Hasta hayvanlarda ilave dehidrasyona neden olacaktır. İntraperitoneal sıvılar, abdominal sepsis, asites ya da peritonitis durumlarında kullanılmamalıdır. Karın cerrahisi yapılan hayvanlarda kullanımı tavsiye edilmez.

İdeal sıvı tedavisi intravenöz olarak uygulanandır. Kan hacmi ve basıncı elektrolitlerin hızlı sağlanması ile normale döner. İntraoseous yol venaları bulmanın zor olduğu şokta olan hastalarda kullanılabilir. Sıvıların verilme yolu ve miktarı, hastanın fiziksel durumu ve dehidrasyon derecesine bağlıdır. Çoğu oltuda ilk iki saat için 10-20 ml/kg/saat dozunda, takiben 100 ml/kg/gün dozu ile hastanın rehidrasyonu sağlanır. Sıvılar verilmeden önce ılık olmalıdır. Verilecek sıvı miktarı hesaplanmalı ve aşırı dozdan sakınılmalıdır. Hasta ağrı ve stresten mümkün olduğunca uzak tutulmalıdır. Ağrı ve stres nedeniyle bırakılan kateşölinler böbrek plazma akışı ve hızında belirgin ve uzayan azalma, idrar yapamama ve ölümlü sonuçlanır.

Kalp İlaçları

Diüretikler

Furosemide

Bu ilaç hente bükümünün inen kısmı üzerinde etkisini gösteren böbrek bükümü diüreticidir. Böbrek kan akımı ve glomerular filt-

rasyon oranı kadar hidrojen, magnezyum ve kalsiyum atılımını da artırır. Bu ilaç, konjesif kalp yetmezliğinde ACE inhibitörleri ve pimobenden ile birlikte kullanılır ve tavşanlarda etkilidir.

ACE İnhibitörleri

Enalapril

Enalapril, angiotensin I'in angiotensin II'ye dönüşümünü engeller. Böylece venöz ve arteriyel genişlemeden önce ve sonrasında yüklenmede azalma meydana gelir. Bu aynı zamanda azalan aldosterone üretimi ile su ve tuz tutulmasını azaltır. ACE inhibitörleri zayıf böbrek kan akışına sahip olan ya da hipotansif olan hayvanlarda prerenal azotemiye şiddetlendirir. Bu ilaç kronik böbrek yetmezliklerinde ve hipertansiyon durumlarında yararlıdır.

Benazepril

Benazepril etkisini enalapriple benzer tarzda gösterir. Konjestif kalp yetmezliği tedavisinde diüretiklerle birlikte kullanılır. Benazepril aynı zamanda kronik böbrek yetersizliği hipertansiyon tedavisinde yararlıdır. Tavşanlarda kan basıncı, serum kreatinin, üre ve elektrolitlerin düzenli izlenmesi tavsiye edilir. Hipotansiyon, hiperkalemi ve azotemi, tedavi planının yeniden değerlendirilmesini gerektirir.

Pimobendan

Pimobendan hem pozitif inotrope hemde bir vasodilatatördür. Pimobendan'ın avantajı, miyokardiyal oksijen isteğinde artış meydana getirmeksizin pozitif inotropik etkileri kullanmaktır. Bu phosphodiesterase için durdurulması ile ve hücre içi kalsiyum ile miyokardiyal kontraktil aparatın duyarlılığı ile başarılıdır. Bu ilaç dilate kardiyomiyopati ya da valvular yetersizliğe bağlı konjesif kalp bozukluğunun tedavisinde kullanılır. Hipertrofik kardiyomiyopati gibi durumlarda kullanımı doğru değildir. Bu ilacın biyoyararlılığı gıda mevcudiyetinde azalır. İlacın etkisi köpeklerdekine göre tavşanlarda sınırlıdır.

Nebulizasyon

Nebulizasyon sıvı ilacı buhara dönüştüren bir nebulizer ile sıkıştırılmış hava kullanımıdır. Farklı nebulizerler farklı partükül büyüklüğünde buhar oluşturur. Oluşturulan partükül büyüklüğü çok önemlidir. Daha büyük partüküller daha çabuk süspansiyon dışına düşer ve bu nedenle solunum sisteminde fazla uzağa gidemezler. Partükül büyüklüğünün 1-5 mikron (μm) boyutları alt hava yolunun daha dar kollarına dahil olabilir. Nebulizasyon, rinitis, sinusitis, bronşitis, pnömoni ve diğer parenşimal akciğer hastalıklarında iyi bir yardımcı tedavidir. Çoğu bileşikler bu tarzda kullanılabilir. Sistemik yan etki riskinin düşük olması önemli bir avantajdır. Mukolitikler (örneğin bromhexine, N-acetyl L-cysteine), yüzey gerilimini azaltan maddeler, doku içine girmeye yardımcı olan maddeler (hyaluronidase), antibiyotik, antifungal ve hatta antiseptikler kadar serum fizyolojik gibi nemlendiriciler de ilave edilebilir. Maddeler suda çok çözünmediklerinden propilen glikol gibi çözünmeye yardımcıları ilave edilir. Çoğu tavşan, nebulizasyonu iyi tolere eder. Bununla birlikte eğer tedavi oksijen çadırında yapılıyor ise aşırı ısınmanın önüne geçilmesi gerekir. Nebulizasyon günde birkaç kere 30-45 dakika süreyle yapılır.

Solunum İlaçları

Theofilin

Theofilin üst hava yolu hastalıkları tedavisinde yaygın kullanılan methylxanthine türevidir. O bir bronş genişleticidir. Aynı zamanda

mukosiliar boşluğu artırır. Tavşanlarda sindirim sisteminde bulunan gıda ilacın biyoyararlılığını değiştirebilir. Bu ilaç tavşanlarda pasteurellosis gibi kronik solunum hastalıklarının tedavisinde klinik olarak yararlıdır.

Bromheksin

Bromheksin, balgamdaki mukopolisakkarit iplik dokusunu bozan bir mukolitikdir. Viskoz balgam üretimi olduğunda ve hava yolunun yangılandığı durumlarda ve solunum hastalıklarının tedavisinde yararlıdır.

Tavşanlar, bromheksini insanlara benzer tarzda metabolize eder. Bazı çalışmalarda, tavşanlarda trakea epiteli ve goblet hücreleri üzerinde bu ilacın etkisi olduğu ifade edilmiştir.

İdrar Yolu İlaçları

Phenylpropanolamine

Bu ilaç üretral sfinkter yetersizliğine bağlı idrar yapamama durumlarında kullanılır. O bir α 1-adrenerjik agonistidir. Etki mekanizması üretral akış direncini artırır. Yan etkileri hipertansiyon ve kalp toksisitesidir. Tavşanlarda idrar yapamama olgularında kullanılmıştır.

Estriol

Estriol, kısa etkili sentetik östrojendir. Kas tonusunun geliştirilmesini sağlar ve alt idrar yolunu etkiler. Kısırlaştırılmış dişilerde üretra sfinkter yetersizliğini tedavi etmek için kullanılır. Kısırlaştırılmış dişi tavşanlarda idrar tutamama durumlarını tedavi etmek için iyi sonuçlarla kullanılmıştır.

Merkezi ya da Periferik Vestibular Hastalıklarda Kullanılan İlaçlar

Prochlorperazine

Bu ilaç güçlü bir kusma durdurucudur. O, vestibular hastalık ve araç tutma hastalığına bağlı mide bulantısını tedavi etmek için kullanılmıştır. Prochlorperazine baş eğikliği olan tavşanlarda tedavi protokolünün bir kısmı olarak yararlıdır.

Dipfenhidramine

Bu bir antihistaminiktir, araç tutma hastalığını tedavi etmek ve kaşıntıyı azaltmak için kullanılır. Ağızdan kullanıldığında yararlanabilir. Vestibular hastalıklarda tedavi planında yer alır.

Meclizine

İnsanlarda araç tutma hastalığının tedavisinde sık kullanılan bir antihistaminiktir. İlacın etki mekanizması tam olarak bilinmemektedir. Meclizine tavşanlarda vestibular hastalığa bağlı oluşan baş eğikliği tedavisinde yararlıdır (Varga, 2014).

Çıkar Çatışması: Yazarlar çıkar çatışması bildirmemişlerdir.

Hakem Değerlendirmesi: Dış bağımsız.

Peer-review: Externally peer-reviewed.

Declaration of Interests: The authors declare that they have no competing interest.

Kaynaklar

- Adji A.V., Pedersen Øyan, A. G., Yekum, A. K. (2022). Obesite in pet rabbits (*Oryctolagus cuniculus*). A narrative review. *Journal of Exotic Pet Medicine*, 41, 30-37. [\[Crossref\]](#)
- Ager L. R. V. N. (2017). İleus in rabbits-current thinking in treatment, nursing and prevention. *Veterinary Nursing Journal*, 32(7), 201-205. [\[Crossref\]](#)
- Aguayo-Adán, J. A., Rouco, C., Delibes-Mateos M., & Santoro S. (2021). Lack of evidence for differences in the spread of classic (Lagovirus europaeus/GI.1) and novel (Lagovirus europaeus/GI.2) rabbit haemorrhagic disease viruses in Europe and North Africa. *Veterinary Record British Veterinary Association*, 1-7. [\[Crossref\]](#)
- Allweiler, S. I. (2016). How to improve anesthesia and analgesia in small mammals. *Veterinary Clinics: Exotic Animal Practice*, 19, 361-377. [\[Crossref\]](#)
- Bays, T. B. (2020). Geriatric care of rabbits, guinea pigs and chinchillas. *Veterinary Clinics: Exotic Animal Practice*, 23(3), 567-593. [\[Crossref\]](#)
- Bedard, K. M. (2019). Ocular surface disease of rabbits. *Veterinary Clinics: Exotic Animal Practice*, 22, 1-14. [\[Crossref\]](#)
- Benato, L. (2019). Guide to skin disease in rabbits. In practice. December 41(10), 489-496. [\[Crossref\]](#)
- Browning, G. R., Carpenter, J. M., Tuclar-Mohl, K., Sago, J., & Schneider, S. M. (2021). Skeletal metastasis and spinal cord compression due to uterine adenocarcinoma in a domestic rabbit (*oryctolagus cuniculus*). *Journal of Exotic Pet Medicine*, 36, 60-61. [\[Crossref\]](#)
- Buch, D., Saldanha, A., Santos, I. A., Muehlbauer, E., Gil, E. M. U., Froes, T. R., & Giglio, R. F. (2022). Computed tomographic findings of the gastrointestinal tract in rabbits (*oryctolagus cuniculus*). *Journal of Exotic Pet Medicine*, 42, 11-19. [\[Crossref\]](#)
- Capello, V. (2015). Ear surgery in pet rabbits. *Association of exotic mammal veterinarians conference*. Milano, Italy.
- Capello, V. (2016). Intraoral treatment of dental disease in pet rabbits. *Veterinary Clinics: Exotic Animal Practice*, 19, 789-798. [\[Crossref\]](#)
- Cicero, L., Fazzotta, S., Palumbo, V. D., Cassata, G., & Lo Monte, A. I. (2018). Anesthesia protocols in laboratory animals used for scientific purposes. *Acta Biomed*, 89(3), 337-342.
- Chow, E. P. (2011). Surgical management of rabbit ear disease. *Journal of Exotic Pet Medicine*, 20(3), 182-187. [\[Crossref\]](#)
- Coleman, K. A., & Johnston, M. S. (2005) Femoral head and neck osteotomy for surgical treatment of acute craniodorsal coxofemoral luxation in rabbits. *Journal of Exotic Pet Medicine*, 24, 178-182. [\[Crossref\]](#)
- Debenhan, J. J., Brinchmann, T., Sheen, J., & Vella, D. (2019). Radiographic diagnosis of small intestinal obstruction in pet rabbits (*oryctolagus cuniculus*): 63 cases. *Journal of Small Animal Practice*, DOI: 10.1111/Jsap.13069. [\[Crossref\]](#)
- Deeb, B. J., & Di Giacomo, R. F. (2000). Respiratory diseases of rabbits. *Veterinary clinics of North America: Exotic Animal Practice*, 3(2), 465-479. [\[Crossref\]](#)
- Dehn, S., & Worrell, B. (2018). Care of geriatric rabbits. *The Veterinary Nurse*, 9, 6. [\[Crossref\]](#)
- De Valle, J. M. S. (2009). Successful management of rabbit anesthesia through the use of nasotracheal intubation. *Journal of the American Association for Laboratory Animal Science*, 48(3), 166-170.
- Di Geranimo, P. M., & Brando, J. (2020). Updates on thyroid disease in rabbits and guinea pigs. *Veterinary Clinics: Exotic Animal Practice*, 23, 249-261. [\[Crossref\]](#)
- Dinev, I. V. (2012). An outbreak of myxomatosis in rabbits in Bulgaria clinicomorphological studies. *Trakia Journal of Sciences*, 10(1), 78-82.
- Divers, S. (2014). Anaesthesia of zoological species (exotic pets, zoo, aquatic, and wild animals). In: *Veterinary Anaesthesia*. Eds: KW Clarke, CM Trim, LW Hall, (11th Pritend) Saunders Elsevier, New York, USA, 535-566. [\[Crossref\]](#)
- Donnelly, T. M. (2016). Anatomy, physiology and non-dental disorders of the mouth of pet rabbits. *Veterinary Clinics North America Animal Practice*, 19(3), 737-756. [\[Crossref\]](#)
- Dugdale, A. (2010). Veterinary anaesthesia principles to practice. 36: *Rabbit Anaesthesia*, 309-311.
- Duhammele, A., Tessier, E., & Larrat, S. (2018). Comparative study of scrotal and prescrotal castration in pet rabbit (*oryctolagus cuniculus*). *Journal of Exotic Pet Medicine*, 27, 15-21. [\[Crossref\]](#)
- Flecknell, P. A., Richardson, C. A., & Popovic, A. (2007). Laboratory Animals. In: Tranquilli, W.J., Thurmon, J.C., Grimm, K.A., Eds. *Lumb & Jones' Veterinary anesthesia and analgesia* (4th printed), Blackwell, Oxford., 765-784.
- Flenghi, L., Bernhard, C., & Bulliot C. (2021). Rectal prolapse in two rabbits with rectal neoplasia. *Journal of Exotic Pet Medicine*, 39, 64-67. [\[Crossref\]](#)
- Gallego, M., & Villaluenga, J. E. (2019). Coxofemoral luxation in pet rabbits: nine cases. *Journal of Small Animal Practice*, 60, 631-635. [\[Crossref\]](#)
- Gallego, M. (2019). Urinary calcium assessment and its relation with age, sex and Encephalitozoon cuniculi serological status in otherwise healthy pet rabbits. *Veterinary Record Open*, 6, e000251. [\[Crossref\]](#)
- Gleeson, M., & Petritz, O. A. (2020). Emerging infectious diseases of rabbits. *Veterinary Clinics: Exotic Animal Practice*, 23, 249-261. [\[Crossref\]](#)
- Graham, J., & Basseches, J. (2014). Liver lobe torsion in pet rabbits. *Veterinary Clinics: Exotic Animal Practice*, 17, 195-202. [\[Crossref\]](#)
- Harcourt-Brown, F. M., & Holloway, H. K. R. (2003). Encephalitozoon cuniculi in pet rabbits. *Veterinary Record*, 152, 427-431. [\[Crossref\]](#)
- Harcourt-Brown, F. M. (2007). Gastric dilation and intestinal obstruction in 76 rabbits. *Veterinary Record*, 161, 409-414. [\[Crossref\]](#)
- Harcourt-Brown, F. M. (2007). The progressive syndrome of acquired dental disease in rabbits. *Journal of Exotic Pet Medicine*, 16(3), 146-157. [\[Crossref\]](#)
- Harcourt-Brown, F. M. (2009). Dental disease in pet rabbits 2. diagnosis and treatment. *In Practice*, 31, 432-445. [\[Crossref\]](#)
- Harcourt-Brown F., & Chitty, J. (2016). *BSAVA manual of rabbit surgery, dentistry and imaging*. (2nd printed), British Small Animal Veterinary Association. India.
- Harrenstein, L., (1999). Gastrointestinal diseases of pet rabbits. *Seminars in Avian and Exotic Pet Medicine*, 8(2), 83-89. [\[Crossref\]](#)
- Hellebrekers, L. J., de Boer, E. J. W., van Zuylen, M. A., & Vosmeer, H. (1997). A comparison between medetomidine-ketamine and medetomidine-propofol anaesthesia in rabbits. *Laboratory Animals*, 31, 58-69. [\[Crossref\]](#)
- Hernandez-Divers, S. J. (2008). Clinical technique: Dental endoscopy of rabbits and rodents. *Journal of Exotic Pet Medicine*, 17(2), 87-92. [\[Crossref\]](#)
- HRženjak, N. M., Zadivec, M., Švara, T., & Račnik, J. (2021). Hepatic coccidiosis in two rabbits. *Journal of Exotic Pet Medicine*, 36, 53-56. [\[Crossref\]](#)
- Hu, B., Fan, Z., Wei, H., Song, Y., Qui, R., Chen, M., Xu, W., Yue, J., & Wang, F. (2018). Detection of mucoid enteropathy syndrome disease in rabbit farms in east China. *Research in Veterinary Science*, 119, 259-261. [\[Crossref\]](#)
- Huynh, M., Boxeaux, A., & Pignon, C. (2016). Assessment and care of the critically ill rabbit. *Veterinary Clinics: Exotic Animal Practice*, 19, 379-409. [\[Crossref\]](#)
- Hyde, E. W., Eshar, D., Wright, L., Wilson, M., & Raushk, J. (2019). Surgical correction of grade III medial patellar luxation in a pet rabbit (*oryctolagus cuniculus*). *Journal of Exotic Pet Medicine*, 31, 45-48. [\[Crossref\]](#)
- Inglis, S., & Strunk, A. (2009). Rabbit anesthesia. *Laboratory Animals*, 38(3), 84-85. [\[Crossref\]](#)
- Irlbeck, N. A. (2001). How to feed the rabbit (*oryctolagus cuniculus*) gastrointestinal tract. *Journal of Animal Science Supplement*, 79, 343-346. [\[Crossref\]](#)
- Jenkins, J. R. (2010). Evaluation of the rabbit urinary tract. *Journal of Exotic Pet Medicine*, 19(4), 271-279. [\[Crossref\]](#)
- Jhonsan-Delaney, C. A. (2006). Anatomy and physiology of the rabbit and rodent gastrointestinal system. *Researchgate.net.pub*.

- Jhonsan-Delaney, C. A., & Orosz, E. S. (2011). Rabbit respiratory system: Clinical anatomy, physiology and disease. *Veterinary Clinics: Exotic Animal Practice*, *14*, 257-266. [\[Crossref\]](#)
- Kathyrn, D., & Jo-Ann, M. (2016). Eye removal surgeries in exotic pets. *Veterinary clinics of North America :Exotic Animal Practice*, *19*(1), 245-267. [\[Crossref\]](#)
- Kayla Hasse, B. A., Romano, J., Emerson, S., & Jonhston, M. (2019). Colocolic intussusception in a domestic rabbit (*Oryctolagus cuniculus*). *Journal of Exotic Medicine*, *30*, 69-71. [\[Crossref\]](#)
- Kawamoto, F. Y. K., Perles, L., Santos, L. O., Simionato, G. C., Dias, L. G. G., Minto, B. W., & Werther, K. (2018). Association of Rush pin and intramedullar pin techniques for the stabilization of Salter Harris type I fracture in rabbit (*Oryctolagus cuniculus*). *Acta Scientiare Veterinariae*, *46*(Suppl 1), 302. [\[Crossref\]](#)
- Künzel, F., & Fischer, P. G. (2018). Clinical signs, diagnosis and treatment of Encephalitozoon cuniculi infection in rabbits. *Veterinary Clinics Exotic Animal Practice*, *21*, 69-82. [\[Crossref\]](#)
- Latney, V., Bradley, C. W., & Wyre, N. R. (2014). Encephalitozoon cuniculi in pet rabbits: diagnosis and optimal management. *Veterinary Medicine*, *5*, 169-180. [\[Crossref\]](#)
- Lee, L. Y., Lee, D., Ryu, H., Han, J. H., Ko, J., & Tyler, J. W. (2019). Capnography-guided Endotracheal Intubation as an Alternative to Existing Intubation Methods in Rabbits. *Journal of the American Association for Laboratory Animal Science*, *58*(2), 240-245. [\[Crossref\]](#)
- Lempert, M. (2019). Urinary obstruction due to a prostatic abscess in a young neutered rabbit. *Journal of Exotic Pet Medicine*, *29*, 15-21. [\[Crossref\]](#)
- Lempert, M. (2020). Urethrolith removal using an elastic band retractor in a male rabbit. *Journal of Exotic Pet Medicine*, *35*, 112-113. [\[Crossref\]](#)
- Lichtenberger, M., & Lennox, A. (2010). Updates and advanced therapies for gastrointestinal stasis in rabbits. *Veterinary Clinics: Exotic Animal Practice*, *13*, 525-541. [\[Crossref\]](#)
- Lord, B. (2012). Gastrointestinal disease in rabbits 1. *Gastric disease. In Practice*, *34*, 90-96. [\[Crossref\]](#)
- Lord, B. (2012). Gastrointestinal disease in rabbits 2. *Intestinal diseases. In Practice*, *34*, 156-162. [\[Crossref\]](#)
- Maini S., & Hartley, C. (2019). Guide to ophthalmology in rabbits. *In Practice*, *41*(7), 310-320. [\[Crossref\]](#)
- Mancinelli, E., Keeble, E., Richardson, J., & Hedley, J. (2014). Husbandry risk factors associated with hock pododermatitis in UK pet rabbits (*Oryctolagus cuniculus*). *Veterinary Record*, *26*, 2014. [\[Crossref\]](#)
- Mancinelli, E. (2019). Respiratory disease in rabbits. *In Practice*, *41*, 121-129. [\[Crossref\]](#)
- Mäkitaipale, J., Airas, N., Engblom, S., & Lindén, J. (2022). Prospective survey of neoplastic and non-neoplastic uterine disorders in 116 domestic rabbits (*Oryctolagus cuniculus*). *Journal of Exotic Pet Medicine*, *41*, 3-8. [\[Crossref\]](#)
- Malik, A. (2021). Pain in rabbits: A review for veterinary nurses, part three: management of chronic pain at home. *Veterinary Nursing Journal*, *36*, 162-168. [\[Crossref\]](#)
- Marinlavich, M., Hawkins, M. G., Gleeson, M., & Chou, P. Y. (2019). Open reduction and stabilization of a luxated coxofemoral joint in a domestic rabbit (*Oryctolagus cuniculus*) using a toggle-pin fixation. *Journal of Exotic Pet Medicine*, *30*, 43-49. [\[Crossref\]](#)
- Martorell, J. (2014). Scoring pododermatitis in pet rabbits. *Veterinary Record*, *26*, 427-428. [\[Crossref\]](#)
- Martorell, J. (2017). Reproductive disorders in pet rodents. *Veterinary Clinics: Exotic Animal Practice*, *20*, 589-608. [\[Crossref\]](#)
- Meredith, A., & Lord, B. (2016). BSAVA manual of Rabbit medicine. (2. Baskı), *British Small Animal Veterinary Association*, India.
- Meredith, A. (2013). Managing liver disease in rabbits. *Veterinary Record*, *172*(24), 626. [\[Crossref\]](#)
- Monge, E., LeLoc'h, G., & Pignon C. (2022). Successful conservative management of a bilateral temporomandibular joint dislocation in a pet rabbit (*Oryctolagus cuniculus*). *Journal of Exotic Pet Medicine*, *40*, 76-79. [\[Crossref\]](#)
- Moore, B. A., Robertson, J., Tarbert, D. K., Good, K. L., & Paul-Murphy, J. R. (2020). A novel surgical technique for enucleation in rabbits to reduce the risk of intra- and post-operative orbital haemorrhage. *Veterinary Ophthalmology*, *23*(2), 1-5. [\[Crossref\]](#)
- Moore, M. D., Zimmerman, K., & Smith, A. S. (2015). Hematological assessment in pet rabbits. *Veterinary Clinics: Exotic Animal Practice*, *18*, 9-19. [\[Crossref\]](#)
- Oparil, K. M., Gladden, J. N., Lambert, J. M., & Graham, J. E. (2019). Clinical characteristics and short-term outcomes for rabbits with signs of gastrointestinal tract dysfunction: 117 cases (2014-2016). *Journal of Veterinary Medicine Association*, *225*(7), 837-845. [\[Crossref\]](#)
- O'Reilly, A., Mc Cowan, C., Hardman, C., & Stanley, C. (2022). Taenia serialis causing exophtalmus in a pet rabbit. *Veterinary Ophthalmology*, *5*(3), 227-230. [\[Crossref\]](#)
- Paul-Murphy, J. (2007). Critical care of rabbit. *Veterinary Clinics: Exotic Animal Practice*, *10*(3), 146-157. [\[Crossref\]](#)
- Perpinan, D. (2019). Rabbit neutering. *Companion animal*. April.24.04. [\[Crossref\]](#)
- Quesenberry, K., Orcutt, C. J., Mans, C., Carpenter, J. M. (2020). Ferrets, rabbits and rodents. *Clinical Medicine and Surgery*, (4. Baskı), 193-204.
- Quesenberry, K., Orcutt, C. J., Mans, C., & Carpenter, J. M. (2020). Ferrets, rabbits and rodents. *Clinical Medicine and Surgery*, (4. Baskı), 559-568.
- Quesenberry, K., Orcutt, C. J., Mans, C., & Carpenter, J. M. (2020). Ferrets, rabbits and rodents. *Clinical Medicine and Surgery*, (4. Baskı), 583-594.
- Raillard, M., Detotto, C., Grepper, S., Beslac, O., Fujioka-Kobayashi, M., Schaller, B., & Saulacic, N. (2019). Anaesthetic and Perioperative Management of 14 Male *New Zealand White Rabbits* for *Calvarial Bone Surgery*. *Animals*, *9*(11), 896. [\[Crossref\]](#)
- Richardson, V. (2012). Urogenital disease in rabbits. *In Practice*, *34*, 554-563. [\[Crossref\]](#)
- Rich, G. (2002). Rabbit Orthopedic Surgery. *Veterinary Clinics of North America Exotic Animal Practice*, *5*(1), 157-168. [\[Crossref\]](#)
- Rich, G. (2019). Clinical update on testing modalities for Encephalitozoon cuniculi in clinically sick rabbits. *Journal of Exotic Pet Medicine*, *19*(3), 226-230. [\[Crossref\]](#)
- Rocchi, M. S., & Dogleis, M. P. (2018). Diagnosis and prevention of rabbit viral haemorrhagic disease 2. *In Practice*, *40*, 11-16. [\[Crossref\]](#)
- Sassai, H., Fusita, D., Seto, E., Denda, Y., Imai, Y., Okamoto, K., Okamura, K., Furuya, M., Toni, H., & Sassai, K. (2018). Outcome of limb fracture repair in rabbits: 139 cases (2007-2015). *Journal of Veterinary Medicine Association*, *252*, 4. [\[Crossref\]](#)
- Inglis, S., & Strunk, A. (2009). Rabbit anesthesia. *Laboratory Animals*, *38*(3), 84-85 [\[Crossref\]](#)
- Scarabelli, S., & Nardini, G. (2020). Gastrointestinal vasculitis and necrosis in a rabbit under long-term meloxicam treatment. *Journal of Exotic Pet Medicine*, *34*, 26. [\[Crossref\]](#)
- Schuhmann, B., & Cope, I. (2014). Medical treatment of 145 cases of gastric dilatation in rabbits. *Veterinary Record*, *15*, 175(19), 484. [\[Crossref\]](#)
- Shiga, T., Nakata, M., Miwa, Y., Kiluta, F., Sasaki, N., Morino, T., & Nakayama, H. (2022). Age at death and cause of death of pet rabbits (*Oryctolagus cuniculus*) seen at an exotic animal clinic in Tokyo, Japan: a retrospective study of 898 cases. *Journal of Exotic Pet Medicine*, *43*, 35-39. [\[Crossref\]](#)
- Silverman, S., & Tell, L. A. (2005). Radiology of rodents, rabbits and ferret. *Elsevier Saunders*. USA.
- Silvetti, S. (2021). Nasal adenocarcinoma: diagnosis and treatment in a pet rabbit. *Veterinary Record*, *10*, 1-6. [\[Crossref\]](#)
- Suter, C., Müller-Doblies, U. U., Hatt, J. M., Deplazes, P. (2001). Prevention and treatment of Encephalitozoon cuniculi infection in rabbits with fenbendazole. *Veterinary Record*, *148*, 478-480. [\[Crossref\]](#)
- Takimoto, H., Miwa, Y. A. (2019). Retrospective study of diaphragmatic hernia in rabbits (*Oryctolagus cuniculus*): 16 cases (2009-2016): *Journal of Exotic Pet Medicine*, *30*, 17-21. [\[Crossref\]](#)

- Thas, I., Harcourt-Brown, F., Thas, D. (2013). Six cases of inguinal urinary bladder herniation in entire male domestic rabbits. *Journal of Small Animal Practice*, 54, 662-666. **[Crossref]**
- Thomas, A. L. N., Kazakas, G. M., Pardali, D. S., Patsikas, M. N., & Komnenou, A. T. H. (2020). Surgical management of orbital abscesses in domestic rabbits (*Oryctolagus cuniculus*): A report of seven cases. *Journal Hellenic Veterinary Medicine Society*, 71, 3. **[Crossref]**
- Tran, H. S., Puc, M. M., Tran, J. L. V., Del Rossi, A. J., & Hewitt, W. (2001). A method of endoscopic endotracheal intubation in rabbits. *Laboratory animal Ltd. Laboratory Animals*, 35, 249-252. **[Crossref]**
- Uhlig, C., Krause, H., Koch, T., de Abreu, M. G., & Spieth, P.M. (2015). Anesthesia and Monitoring in Small Laboratory Mammals Used in Anesthesiology, Respiratory and Critical Care Research: A Systematic Review on the Current Reporting in Top-10 Impact Factor Ranked Journals. *PLoS One*, 10(8), e0134205. **[Crossref]**
- Varga, M. (2014). Anaesthesia and Analgesia In: *Text Book of Rabbit Medicine*, (2nd printed), Elsevier Ltd. London, 178-202. **[Crossref]**
- Varga, M. (2014). Text book of rabbit medicine. (2nd printed). *Butterworth Heinemann*. Elsevier. China.
- Volait-Rosset, L., Manou, M., & Donnelly, T. (2019). Surgical management of a calcaneus fracture in a pet rabbit. *Journal of Exotic Pet Medicine*, 29, 110-144. **[Crossref]**
- Warnefais, E., Ruelokke, M. L., & Gredal, H. (2019). Results of a modified neurological examination in 26 healthy rabbits. *Journal of Exotic Pet Medicine*, 30, 54-59. **[Crossref]**
- White, S. D., Baurdeau, P.J., & Meredith, A. (2002). Dermatologic problems of rabbits. *Seminar in Avian and Exotic Pet Medicine*, 11(3), 141-150. **[Crossref]**
- Williams, J. (2002). Orthopedic radiography in exotic animal practice. *Veterinary clinics of North America Exotic Animal Practice*, 5(1), 1-22. **[Crossref]**
- Wright, L., & Mans, C. (2018). Lateral rhinostomy for treatment of severe chronic rhinosinusitis in two rabbits. *Journal of Veterinary Medicine Association*, 252(1), 103-107. **[Crossref]**
- Zeng, X., Zheng, Q., & Chi, X. (2017). A case of Trichophyton mentagrophytes infection in rabbits accompanied by form staff infection in China. *Kafkas Üniversitesi Veteriner Fakültesi Dergisi*, 23(3), 497-500.

İNDEK

A

Abdomen	93
Palpasyon	
Askültasyon	
Albumin	130
Alkalin fosfataz	134
Albendazol	278
Alfaksalon	25
Amilaz	132
Ampütasyon	206
Analjezi	37
Anestezi ve analjezi	
İlaçları	41
Antikolinergik	20
Apseler	311-334
Arkadaşlık	10
Arteriosklerosis	239
Asepromazin	20
AST	134
Aspergillozis	300
Aşılama	104

B

Bacak halkaları	10
Bazofiller	127
Beyaz kan hücreleri	125
Bilirubin	132
Bit	269
B kompleks vitaminler	68
Böbrek kalsifikasyonu	255
Bulla osteotomisi	217
Buphtalmia	189

C-Ç

Çamurlu idrar	248
Cinsel olgunluk	90
Cheyletiella	
Parasitovorax	269
Clostridial	
Enterotoksemi	290
Coronavirus	182-299
Cüsse-boyut	16

D

Damar yolu	18
Damar içi injeksiyon	113
Dacryocystitis	193-285-310
Deksmedetomidin	22

Demodex cuniculi	373
Deri muayenesi	351
Derialtı injeksiyon	112
Deri uyuzu	371
Dermatophytosis	299
Dış özellikler	82
Dışkı muayenesi	142
Doğum	99
Doksopram	38
Dysautonomia	170

E

E.coli	289
E.cuniculi	
Uveitis	197
Nöroloji	210-254
Endotrakeal entübasyon	274
Enucleasyon	28
Eosinofil	199
Epiphora	127

F

Fenbendazol	278
Fosfat	139
Fosfor	70
Fusus coli	48

G

Gastrotomi	165
GGT	134
Globulin	131
Glukoz	128

H

Hematoloji	122
Hipokalemi	218

I-İ

İlaçlar	381
İnhalasyon anesteziikleri	25
İnsizor dişlerin uzaklaştırılması	326
İnsizor maloklüzyon	311
İntraosseous uygulama	114
İzofluran	26

K

Kalsiyum	69-138
Kalsiyum metabolizması	53
Karbonhidrat	56
Kardiyomiyopati	238

Kastrasyon	266
Katarakt	180
Ketamin	23
Ketoasidoz	153
Kısırlaştırma	103
Kimyasal kısıtlama	109
Klinik geçmiş	76
Klinik muayene	83
Klostridial enterotoksemi	179
Kolesterol ve trigliserit	132
Koliform enteritis	179
Koksidioz	174-273
Karaciğer	177
Kör entübasyon	30
Kreatin	136
Ksilazin	21
Kulak uyuzu	371

L

Lenfositler	126
Leporacarus gibbus	262-372
Lif kaynakları	61
Listeriosis	291
Lokal blokaj	28

M

Manuka balı	343
Marsupiyalizasyon	342
Medetomidine	22
Metabolik kemik hastalığı	305
Midazolam	21
Monositler	127
Mucoid enteropati	171
Myxomatosis	293
Aşı	104

N

Naloksan	39
Nasogastrik tüpler	117
Nazal entübasyon	32
Notoedres cati cuniculi	270
Nöroleptanaljezi	27
Nötrofil	126

O-Ö

Obesite	74
Oksijen doymuşluğu	380
Oligosakkaritler	62
Osteomyelitis	209
Otitis eksterna	361

Otitis media	229-285	Saldırganlık	107	U-Ü	
Overiohisterektomi	264	Salmonellosis	289	Urolithiasis	252
Östrus siklusu	98	Schirmer gözyaşı testi	187	Uterus adenokarsinoma	235-260
Ötenazi	109	Sekotrof	50	Uveitis	196
P		Sekum durgunluğu	169	Üçüncü göz kapağı bezi	190
Papillomatosis	299	Septik artiritis	208	prolapsusu	
Parathroid hormon	140	Sindirilebilir ve Sindirilemeyen lif	58	Ülserli pododermatitis	363
Paratuberculosis	291	Serobrospinal sıvı	144	Üre	135
Pasteurellosis	225	Sevofloran	27	V	
Pelet yemler	73	Sodyum	137	Vestibular hastalık	212
Perineal dermatitis	358	Spinal hastalıklar	221	V-Jel	32
Perineal dermoplasti	360	Splay leg	220	Viral hemoraji hastalığı	296
Pire	268-370	Staphylococcus aureus	287	Vitamin A	64
PMMA topları	345	T		Vitamin C	68
Pnömoni	231	Tavşan barınakları	8	Vitamin D	65
Potasyum	137	Tavşan ırkları	6	Vitamin E	67
Premedikasyon	19	Tavşanların tutulması	15-80	Vitamin K	68
Preoksijenizasyon	19	Temas dermatitisi	368	Y	
Propofol	24	Tenia coenurus serialis	186	Yağlar	63
Proteinler	62	Termoregulasyon	13	Yağlı karaciğer hastalığı	154
Psoroptes cuniculi	269	Tilmicosin	232	Yakalık	120
R		Total protein	130	Yalancı gebelik	102- 258
Rotavirus		Toksoplazma gondii	280	Yanak dişlerinin çekilmesi	331
Rektal ısı	93	Treponematosis	291-368	Yanak dişlerinin maloklüzyonu	313
Retrobulbar apse	337	Trichobezoar	151	Yenmemiş sekotrof	309
Rinitis	226-283	Tularemi	292		
S		Tümör ekstremitte	207		
Safra asitleri	135	Tyzzer'in hastalığı	180-288		

iUC
UNIVERSITY
PRESS